This is a digital copy of a book that was preserved for generations on library shelves before it was carefully scanned by Google as part of a project to make the world's books discoverable online.

It has survived long enough for the copyright to expire and the book to enter the public domain. A public domain book is one that was never subject to copyright or whose legal copyright term has expired. Whether a book is in the public domain may vary country to country. Public domain books are our gateways to the past, representing a wealth of history, culture and knowledge that's often difficult to discover.

Marks, notations and other marginalia present in the original volume will appear in this file - a reminder of this book's long journey from the publisher to a library and finally to you.

Usage guidelines

Google is proud to partner with libraries to digitize public domain materials and make them widely accessible. Public domain books belong to the public and we are merely their custodians. Nevertheless, this work is expensive, so in order to keep providing this resource, we have taken steps to prevent abuse by commercial parties, including placing technical restrictions on automated querying.

We also ask that you:

+ *Make non-commercial use of the files* We designed Google Book Search for use by individuals, and we request that you use these files for personal, non-commercial purposes.

+ *Refrain from automated querying* Do not send automated queries of any sort to Google's system: If you are conducting research on machine translation, optical character recognition or other areas where access to a large amount of text is helpful, please contact us. We encourage the use of public domain materials for these purposes and may be able to help.

+ *Maintain attribution* The Google "watermark" you see on each file is essential for informing people about this project and helping them find additional materials through Google Book Search. Please do not remove it.

+ *Keep it legal* Whatever your use, remember that you are responsible for ensuring that what you are doing is legal. Do not assume that just because we believe a book is in the public domain for users in the United States, that the work is also in the public domain for users in other countries. Whether a book is still in copyright varies from country to country, and we can't offer guidance on whether any specific use of any specific book is allowed. Please do not assume that a book's appearance in Google Book Search means it can be used in any manner anywhere in the world. Copyright infringement liability can be quite severe.

About Google Book Search

Google's mission is to organize the world's information and to make it universally accessible and useful. Google Book Search helps readers discover the world's books while helping authors and publishers reach new audiences. You can search through the full text of this book on the web at `http://books.google.com/`

Deutsche monatsschrift fuer zahnheilkunde

Digitized by Google

DENTAL DEPARTMENT

Digitized by Google

Digitized by Google



Digitized by Google

DEUTSCHE

MONATSSCHRIFT

FÜR

ZAHNHEILKUNDE.

ORGAN DES CENTRAL-VEREINS DEUTSCHER ZAHNÄRZTE.

REDIGIRT VON

JUL. PARREIDT,
PRAKT. ZAHNARZT IN LEIPZIG.

FÜNFZEHNTER JAHRGANG.

XXXVII. JAHRGANG DES VEREINS-ORGANS.

LEIPZIG.
VERLAG VON ARTHUR FELIX.
1897.

Digitized by Google

UNIV OF CALIF
MEDICAL SCHOOL

Digitized by Google

5382

Inhalt.

Originalien.

Seite

Bauchwitz: Praktische und theoretische Versuche über Formagen 301
Busch: Ueber Verschmelzung und Verwachsung der Zähne des Milchgebisses und des bleibenden Gebisses 469, 529
Christ: Ekzem nach Kreolinbehandlung 545
Detzner: Prophylaxe anormal gestellter Zähne 348
Fenthol: Ein Regulirungsfall 315
Frohmann: Die Schleich'sche Infiltrationsanästhesie bei Zahnextractionen 97
Hamburg: Ein Emphysem nach einer Zahnextraction 421
Heitmüller: Ein Fall von Nasen-, Lippen- und Kieferersatz . . 212
— Die Verwendung des elastischen Gummibandes bei Kieferbrüchen, besonders in veralteten Fällen 523
Hesse: Das neue Organ des Vereinsbundes deutscher Zahnärzte 320
— Zur Mechanik der Kaubewegung des menschlichen Kiefers . 517
Hille: Ueber Dr. Credés neue Antiseptica: Silber und Silbersalze und deren Anwendung in der Zahnheilkunde 218
Jochheim: Berichterstattung über Schulkinderuntersuchungen in Kaiserslautern 347
Jonas: Die erworbenen Defecte des Gaumens und der Kiefer . 491
Lipschitz: Der Werth der Schleich'schen Infiltrationsanästhesie bei Zahnextractionen 105
— Regulirung eines oberen Schneidezahnes auf operativem Wege 439
Marcus: Kataphorese 409
Michel: Untersuchungen über den Fluorgehalt normaler und cariöser Zähne 332
Moeser: Durchsichtige Glasfüllungen 487
Niemand: Ein Beitrag zur Anatomie des weichen Gaumens . . 241

Digitized by Google

Seite

Niemeyer: Ein Fall von Durchbruch des rechten oberen grossen Schneidezahnes durch die Lippe in späterem Lebensalter . . 49
— Ein Beitrag zur Aetiologie und Therapie der Leukoplakia oris 283
Paal: Einige Neuerungen aus unserem Instrumentarium . . . 312
Partsch und Perliński: Dritter Bericht der Poliklinik für Zahn- und Mundkrankheiten des zahnärztlichen Instituts der Königl. Universität Breslau (Fortsetzung) 11, 55, 112, 175
Port: Ein aseptischer Instrumententisch 82
— Menstruation und Gravidität in ihren Beziehungen zu Erkrankungen der Mundhöhle 205
Riegner: Bericht über die technische Abtheilung des zahnärztlichen Instituts der Königl. Universität Breslau 141
Sachs: Meine Ansicht über submarine bezw. subsputane Füllungen 502
Salomon: Tonischer Krampf der oberen Extremitäten als Folge einer Verletzung der Pulpa 339
Schaeffer-Stuckert: Kataphorese 373
— Zahnaufnahmen mit Röntgen-Strahlen 1
Siegel: Ueber die Narkose 340
Stark: Die Zahnpflege in den europäischen Heeren 424
Vajna: Papierscheiben-Declinator zum leichten und präcisen Finiren der Contur-Goldfüllungen 76
Wallisch: Ueberzählige Zähne und ihre Beziehung zur atavistischen Theorie 160
Wickel: Formagen 355
Witzel, Anton: Zwei Fälle von Kieferbruch 247

Central-Verein Deutscher Zahnärzte. Tagesordnung für die 36. Versammlung 281, 329
Bericht über die Verhandlungen der 36. Versammlung . . 405, 423
Mitgliederliste 44
XII. Internationaler Medicinischer Congress. Bericht über die Verhandlungen der zahnärztlichen Abtheilung 445, 507, 546
Verein badischer Zahnärzte. Bericht 358
Verein bayerischer Zahnärzte. Bericht über die Versammlung vom 28. und 29. Juni 1897 462
Verein für Niedersachsen. Bericht über die 29. Versammlung 22
— Bericht über die 30. Versammlung 250
Verein pfälzer Zahnärzte. Bericht über die Versammlung vom 20. Juni 347
Verein für d. Kgr. Sachsen. Verhandlungen vom 24. Oktober 1896 309
Verein schlesischer Zahnärzte. Verhandlungen vom 1. Mai 1897 488
Verein schleswig-holstein'scher Zahnärzte. Kurzer Bericht . 362

Digitized by Google

Auszüge und Besprechungen:

Seite
Ambler: Zahnperle an einer Wurzelspitze 227
Amoëdo: Zahnpflanzung 228
Angle: Angle's System zur Geraderichtung und Festhaltung unregelmässig gestellter Zähne und zur Behandlung von Kieferbrüchen 274
Bates: Die Behandlung der Milchzähne 135
Black: Neuere Verbesserungen beim Füllen der Zähne 325
Bogue: Ungewöhnliche Prothese 231
Clarke: Kieferhöhleneiterung 233
Czempin: Die Technik der Chloroformnarkose 272
Ducor: Umschriebene Aktinomykose seit 9 Jahren 90
Edmonds: Eine neue Schiene bei Kieferbrüchen 275
Fein: Ein Fall von vererbter Gaumenspalte 93
Fleury: Verlust zweier Zähne durch einen Gummiring 86
Fowler und Ottolengui: Unterkieferschiene 231
Freemann: Ein Fall aus der Praxis 139
Greve: Diagnostisch-therapeutisches Taschenbuch für Zahnärzte 131
Grossheintz: Kataphorese, ihre Verwendung zur Anästhesie des Zahnbeines und der Zahnpulpa 88
Hahl: Resectionsverbände 230
Haidle: Resorption der Milchzahnwurzeln 226
Hanning: Getheilte Brücke 232
Harrison: Die X-Strahlen in der Zahnheilkunde 84
Hartzell: (Minneapolis): Kataphorese und Elektrolyse in der Zahnheilkunde 516
Heitmüller: Die sofortige schmerzlose Entfernung der Zahnpulpa 369
Hounsell: Ein Fall von Septicaemie durch einen Alveolarabscess 85
Joachim, A., und H. Joachim: Die Preussische Gebühren-Ordnung für approbirte Aerzte und Zahnärzte 133
Jung: Warum geben Metallklammern weniger Anlass zur Zerstörung der Zähne, als Kautschukklammern 277
Jung und Müller: Einige Versuche über das Vulkanisiren des Kautschuks 277
Lichtenberg: Ueber Wurzelanomalien 368
Morgenstern: Beitrag zur Histogenese der Interglobularräume unter besonderer Berücksichtigung des Verzahnungsprocesses des Zahnbeines 365
Morgenstern: Ueber die Innervation des Zahnbeines 134
Moty: Die Zahncaries im Heere 137
— Die Fauchard'sche Krankheit 138
Müller, Erich: Untersuchungen über das Vorkommen von Diphtheriebacillen in der Mundhöhle von nicht diphtherischen Kindern innerhalb eines grossen Krankensaales 137

Digitized by Google

Seite
Nawroth: Zur Ontogenese der Schweinemolaren 91
Newland-Pedley: Unheilbare Eiterung aus der Kieferhöhle . 89
Partsch: Stereoskopischer Atlas 83
Port: Mechanische Veränderungen an den Kiefern und der Zahnstellung infolge von Erkrankungen der benachbarten Organe 132
Preiswerk: Pulpaamputation und Wurzelbehandlung 87
Dr. Richter's Zahnärztliches Adressbuch 364
Ritter, P., Zahn- und Mundleiden mit Bezug auf Allgemein-Erkrankungen 363
Röse: Ueber die Zahnverderbniss der Musterungspflichtigen in Bayern 324
Sachs: Behandlung der Prognathia dentalis 275
Sachse: Ueber einen Fall von Kieferklemme 87
Schaeffer-Stuckert: Die Analgesie in der Stickstoffoxydul-narkose 515
Scheidt: Morphologie und Ontogenie des Gebisses der Hauskatze 92
Schenk: Die erste Anlage des Unterkiefers und der Zahnalveolen 365
Schwanke: Zahnärztliche Medicinalgesetze in Preussen . . . 84
Turner: Eucain in der Zahnheilkunde 139
Otto Walkhoff: Mikrophotographischer Atlas der pathologischen Histologie menschlicher Zähne 130
Whistlar: Ueberwiegen der Zahncaries auf der rechten Seite . 228
A. Woodward: Tod durch verschluckte Zähne 323
Verhandlungen der Niederländischen zahnärztlichen Genossen-schaft 134

Kleine Mittheilungen 42, 94, 140, 204, 237, 279, 325, 370, 420, 468, 516
Nekrologe: Hollaender 234, Magitot 326
Universitätsnachrichten 96, 516
Literatur 327

Digitized by Google

XV. Jahrgang. 1. Heft. *Januar 1897.*

Deutsche Monatsschrift

für

Zahnheilkunde.

[Nachdruck verboten.]

Zahnaufnahmen mit Röntgen-Strahlen.

Von

Dr. dent. surg. **Schaeffer-Stuckert,**

Zahnarzt in Frankfurt am Main.

(Mit 4 Abbildungen im Text und 1 Tafel.)

Als Prof. Röntgen seine Beobachtungen „über eine neue Art Strahlen" bekannt machte, war es namentlich die Wirkung der X-Strahlen, wie der Entdecker dieselben nannte, auf die photographische Platte, welche das allgemeine und besonders das medicinische Interesse hervorrief. Grosse Hoffnungen wurden auf die Vortheile gesetzt, die der Medicin aus den Aufnahmen mit Röntgen-Strahlen erwachsen sollten, und wenn auch, wie zu erwarten war, nicht alles Gewünschte erreicht wurde, so ist doch heute, nachdem sich die Meinungen geklärt haben, nicht zu leugnen, dass die Röntgen-Photographie für zahlreiche Fragen der ärztlichen Praxis von unverkennbarem Nutzen ist. Vor allem aber werden die Durchleuchtungen mit Hilfe des Bariumplatincyanür-Schirmes noch berufen sein, die hohe Bedeutung der Entdeckung Röntgen's für die medicinische Wissenschaft zu beweisen.

Auf dem Gebiete der Zahnheilkunde hat die Entdeckung der Röntgen-Photographie noch wenig Beachtung gefunden, und es ist deshalb vielleicht nicht uninteressant, wenn in dieser Arbeit die Frage behandelt werden soll: „In welcher Hinsicht

Digitized by Google

hat sich die Zahnheilkunde einen Nutzen von der Entdeckung Röntgen's zu versprechen?"

Die Veröffentlichungen über diese Frage in unserer Fachliteratur sind noch sehr vereinzelt, die erste, die ich gesehen habe, erschien im Juni-Heft des Dental Cosmos 1896. Morton's Arbeit „The X-ray and its application in dentistry" giebt uns jedoch nur eine allgemeine Perspective auf die möglichen Erfolge, welche uns mit den X-Strahlen zu erreichen in Aussicht stehen, während seine hauptsächlichste Aufnahme, die im ersten Augenblick durch ihre Vollendung überrascht, von einem Schädel, nicht vom lebenden Menschen genommen ist. Die ersten Zahnaufnahmen in Deutschland hat wohl Anfang Februar 1896 Prof. König im Physikalischen Verein zu Frankfurt a. M. gemacht.[1]) Schon bei seinen Aufnahmen ergab sich die überraschende Thatsache, dass die Wurzeln der Zähne deutlich erkennbar waren, obgleich sie doch von Knochensubstanz, die als für X-Strahlen undurchdringlich angesehen wurde, umgeben sind. Auf der wissenschaftlichen Ausstellung der 68. Versammlung deutscher Naturforscher und Aerzte stellte ich die auf beiliegender Tafel wiedergegebenen Aufnahmen aus, während gleichzeitig die Collegen Albrecht und Geist über ihre Versuche berichteten. Auch ihre Aufnahmen haben den uns zunächst am meisten interessirenden und wichtigen Umstand ergeben, dass die Lamellen des Alveolarfortsatzes für die X-Strahlen nicht undurchdringlich sind, sondern dass wir auf den Platten ein differenzirtes Bild der Verhältnisse im Innern des Processus alveolaris erhalten.

Durch diesen Umstand erscheint mir auch der Werth der Röntgen-Aufnahmen für die Zahnheilkunde zweifellos, und indem ich zunächst absehe von theoretisch interessirenden Untersuchungen, auf deren Verfolgung und Nützlichkeit ich noch zu sprechen komme, will ich über meine Aufnahmen berichten.

Die Fälle von Permanenz der Milchzähne über die Zeit des Zahnwechsels hinaus sind zwar Abnormitäten, jedoch kommen

---

1) Erschienen in: 14 Photographien mit Röntgen-Strahlen von Prof. W. König. Verlag: J. A. Barth, Leipzig 1896.

Digitized by Google

sie gewiss fast jedem Zahnarzt in der Praxis zu Gesicht. Diese Erscheinung kann als Ursache haben, dass entweder die bleibenden Zähne vollständig fehlen, oder dass sie mangelhaft entwickelt sind oder aber dass sie gut entwickelt, jedoch in falscher Lage sind. Es war also wohl die nächstliegende Aufgabe, die Erfolg in Aussicht stellte, mit Hilfe der X-Strahlen einen Einblick in die Kiefer mit diesen abnormen Verhältnissen zu gewinnen. Nachdem man erfahren hatte, dass die X-Strahlen eine Differenzirung der hinter der Knochenlamelle liegenden Objecte ermöglichen, war das nächste Ziel, ein möglichst genaues Bild zu erhalten. Dieses Ziel zu erreichen, ist jedoch mit mehr Schwierigkeiten verbunden als an anderen Stellen des Körpers. Die Röntgen-Photographie ist bekanntlich die Erzeugung eines Schattenbildes auf der lichtempfindlichen Platte. Je exacter der Gegenstand, der für X-Strahlen undurchdringlich ist, der also Schatten auf die Platte wirft, auf letzterer aufliegt, desto genauer wird das Schattenbild dem Gegenstand gleichen. Aus diesem Grunde erhalten wir von den Knochen der Hand eine so vorzügliche, beinahe anatomisch genaue Abbildung. Auch eine mehr oder minder starke für X-Strahlen durchdringliche Schicht (Muskeln, Haut u. s. w.) zwischen Platte und dem aufzunehmenden Knochen verringert die Deutlichkeit bei genügender Expositionszeit nur wenig, wohl aber bietet eine dichte Knochenschicht als solche Hinderniss für genaue Bilder. Daher ist der Schädel durch die Aufgabe für die X-Strahlen, durch verschiedene Knochen hindurchzudringen, das schwierigste Gebiet der Röntgen-Aufnahmen, und ich kann gleich vorausschicken, dass es bis jetzt noch nicht gelungen ist, durch Aufnahme des ganzen Schädels eine differenzirte Wiedergabe der Verhältnisse in den Kieferknochen zu erzielen. Es blieb uns zunächst nur die eine Möglichkeit, die lichtempfindliche Platte im Innern des Mundes zu fixiren und die X-Strahlen von aussen auf die Platte wirken zu lassen. Dabei verursacht der Oberkiefer grössere Schwierigkeiten als der Unterkiefer. Im Unterkiefer geben die Weichtheile der Platte soviel nach, dass man dieselbe nahezu parallel zum Unterkieferkörper dicht an Zähne und Knochen anlegen kann, im Oberkiefer aber finden wir

Digitized by Google

hinter den Zähnen und Wurzeln eine dichte Knochenmasse, die nicht erlaubt, die Platte parallel zur Lage der Zähne zu stellen. Während bei hohem Gaumen eine von der Parallellinie zu den Wurzeln der Zähne nur wenig abweichende Stellung der Platte möglich ist, sind wir bei flachen Kiefern in die Nothwendigkeit versetzt, die Platte in Winkeln von 45 ^{0} und mehr abstehen zu lassen, so dass bei ganz flachen Kiefern das Gelingen der Aufnahme überhaupt zu bezweifeln ist. Wenn ich seither stets von der lichtempfindlichen Platte sprach, so ist noch zu erwähnen, dass dieselbe für die Verhältnisse im Munde selbstredend nicht aus Glas besteht, sondern aus einem biegsamen Material. Die im Handel befindlichen Films haben eine grosse Biegsamkeit, ohne dass die lichtempfindliche Substanz darunter leidet. Kleine zugeschnittene Stückchen von solchen Films wurden in vorher zugeschnittene Enveloppes aus lichtdichtem Papier gesteckt und mit einer Guttaperchaschicht umwickelt zur Aufnahme verwendet.

Was die Apparate betrifft, die zu den Aufnahmen verwendet wurden, so verdanke ich der Güte des Herrn Prof. König, Docenten am Physikalischen Verein in Frankfurt a. M., die folgenden Informationen, die er mir zu dieser Arbeit gegeben hat.

„Man bedarf für Röntgen-Aufnahmen eines Instrumentariums, das im wesentlichen aus 3 Theilen besteht:

1) aus der hoch evacuirten Röhre, in der die Röntgen-Strahlen beim Hindurchleiten kräftiger Inductionsströme erzeugt werden;

2) aus dem Inductorium, in dessen secundären Stromkreis die Röhre eingeschaltet wird;

3) aus der Batterie, die das Inductorium durch Lieferung des primären Stromes betreibt."

Als Inductorium ist ein Funkeninductor von 15—20 cm Funkenlänge ausreichend, als Stromquelle eine Accumulatorenbatterie von 8—10 Elementen. Die auf der Tafel wiedergegebenen Aufnahmen sind allerdings mit einem wesentlich grösseren Inductorium gemacht worden, doch würde für die benützte Röhre ein kleinerer Inductor genügend gewesen sein. Der Erfolg ist wesentlich durch die Güte der benutzten Röhre bedingt.

Digitized by Google

Als Ausgangspunkt der X-Strahlen fand Röntgen diejenigen Stellen der Wand der Entladungsröhre, die getroffen wurden von den der negativen Elektrode — der Kathode — entstammenden Wirkungen — den Kathodenstrahlen. Bei der Wiederholung der Röntgen'schen Versuche im Physikalischen Verein zu Frankfurt a. M. wurde die Erfahrung gemacht, dass Röhren, bei denen die Kathodenstrahlen nicht auf die Glaswand, sondern auf ein in der Röhre angebrachtes Platinblech fallen, ganz besonders kräftige Röntgen-Wirkungen geben, deren Ausgangspunkt die von den Kathodenstrahlen getroffene Stelle des Platinblechs[1]) ist. Dieses Verfahren, kräftige Röntgen-Strahlen zu erzeugen, ist bei allen heutzutage in den Handel gebrachten Röhren angenommen worden.

Fig. 1.

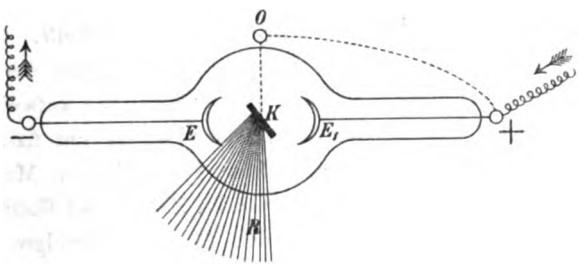

Schema einer allgemeinen Elektricitäts-Gesellschafts-Röhre.
(A. E. G.-Röhre.)

Wie aus der Abbildung ersichtlich, ist die Form der Röhre im allgemeinen eine Kugel, in die an zwei gegenüberliegenden Stellen die beiden Elektroden einmünden (E u. E_1). Diese sind meist hohlspiegelartig gestaltet; zwischen ihnen, im Mittelpunkte der Glaskugel, befindet sich ein kleines Platinblech (K), das unter einem Winkel von 45 ^{0} gegen die Verbindungslinie der beiden Elektroden geneigt ist. Ferner führt bei diesen Röhren, wie dies auf der Abbildung durch die gestrichene

1) Schon bei den Sitzungen der physikalischen Sektion der 68. Versammlung deutscher Naturforscher und Aerzte in Frankfurt wurde dieses Platinblech allgemein als „König'sche Platte", weil der Angabe von Prof. König zu verdanken, bezeichnet. Sch.-St.

Digitized by Google

Linie angedeutet ist, von dem Platinblech ein Draht nach aussen durch die Röhrenwandung und endigt in einer am Holzfusse der Röhre befindlichen Oese (*O*), welch' letztere nochmals mit einer Elektrode verbunden wird. Erregt man nun die Röhre mit Hilfe eines kräftigen Inductionsstromes und schickt diesen so hindurch, dass er an der mit dem Platinblech verbundenen Elektrode eintritt und an der gegenüberliegenden Elektrode austritt, so gehen an der der letztgenannten Elektrode zugekehrten Seite des Platinblechs die Röntgen-Strahlen (*R*) nach allen Richtungen hinaus. Röhren der eben beschriebenen Art werden von der Allgem. Elektricitäts-Gesellschaft gefertigt, und mit diesen Röhren sind auch die auf der Tafel wiedergegebenen Zahnaufnahmen gemacht. —

Bei Vornahme der Aufnahmen wurde die Seite des Platinblechs, von der die Strahlen ausgehen, dem Munde in einer Entfernung von 15—20 cm direct gegenübergestellt. Erkennbar ist die erwähnte Seite dadurch, dass der Theil der Röhre, der vor ihr liegt, ein intensiver grünes Leuchten aufweist.

Der Kopf des sitzenden Patienten wurde gut fixirt, und ich hielt selbst das Film von beiden Seiten in den Mund eingreifend mit den Zeigefingern dicht an Zähne und Gaumen an. Diesem Verfahren glaube ich einen Theil des Erfolges danken zu sollen, da weder ein Apparat noch der Patient selbst im Stande ist, das Film so dicht an den Gaumen zu pressen, als dies die Finger eines zweiten zu thun vermögen. Es muss dabei nur beachtet werden, dass die anderen Finger der Hände aus dem Gebiete der X-Strahlen entfernt sind und nicht Schatten auf die Platte werfen. Auch muss selbstverständlich die das Film festhaltende Person ebenso tadellos ruhig bleiben, wie der Patient, von dem die Aufnahme gemacht wird. Die Expositionszeit war in allen Fällen 5 Minuten, eine kurze Zeit im Vergleich zu der Zeit, welche die ersten Röntgen-Aufnahmen benöthigten, jedoch für den stillsitzenden Patienten lang genug. Die Aufnahme kann bei jeder Beleuchtung gemacht werden, und das Film wird dann in der Dunkelkammer wie jede photographische Platte entwickelt.

Bei dieser Entwicklung kommt jedoch im Gegensatz zu

Digitized by Google

der Entwicklung gewöhnlicher photographischer Aufnahmen ein Negativ zu Stande, welches das entgegengesetzte Aussehen eines gewöhnlichen photographischen Negativs hat. Die Zähne sind auf dem Röntgen-Negativ weiss, die Knochensubstanz ist durch helle und dunkle Schraffirung kenntlich, wie sie in jeder Zeichnung wiedergegeben würde, und die Zwischenräume zwischen den im Munde stehenden Zahnkronen sind schwarz. Das Röntgen-Negativ giebt uns also bereits ein Bild, wie es der Wirklichkeit entspricht und wir bedürfen mithin des gewohnten Processes, Copie der lichtempfindlichen Platte, in diesem Falle nicht, ja die Copie, die von den Films gewonnen wird, giebt uns ein den

Fig. 2.

wirklichen Verhältnissen im Aussehen entgegengesetztes Bild. Die Analogie des Röntgen-Negativs mit der Wirklichkeit, sowie der Umstand, dass bei diesen Zahnaufnahmen die geringsten Veränderungen Missverständnisse hervorrufen können, hat mich bestimmt, von Anfertigung der Copien ganz abzusehen und auf der Tafel die Negative wiederzugeben. Die Bilder, die wir auf der Tafel sehen, sind selbstredend in Wirklichkeit nur bei durchfallendem Licht oder weisser Unterlage an den Films zu erkennen, sie haben aber den Vorzug, uns eine raschere Orientirung zu ermöglichen als die Copien es thun könnten, da die Feinheiten der Röntgen-Aufnahmen im Negativ am schönsten zu sehen sind.

Zur Beschreibung der einzelnen Bilder übergehend, gebe ich zunächst in Fig. 2 das Modell des Kiefers, von dem die Aufnahmen der Tafel, Figg. 1, 2 und 3 stammen, wieder.

Digitized by Google

Fräulein B., ca. 16 Jahre alt, hat im Oberkiefer 2 bleibende mittlere Schneidezähne, während die anderen Frontzähne Milchzähne sind. Die Röntgen-Aufnahme ergab in Fig. 2 auf dem an der linken Seite der Patientin in den Mund eingelegten Film Backenzähne, 1 Milcheckzahn und darüber die Krone eines bleibenden Zahnes; in Fig. 3 auf dem an der rechten Seite eingelegten Film eine deutliche Differenzirung der durchgebrochenen bleibenden Zähne von dem noch im Munde stehenden Milchzahn. Ferner sehen wir bei diesem Bild die Wurzelkanäle der bleibenden Zähne, die schraffirt aussehende Knochen-

Fig. 3.

substanz und die über dem Milchzahn liegende Krone des retinirten bleibenden Zahnes.

Fig. 1 der Tafel giebt eine Aufnahme an der gleichen Patientin, bei welcher das Film hinter die ganze Front der Zähne gelegt worden war und die X-Strahlen auf die Mitte gerichtet waren. Das dabei erzielte Resultat ist ein sehr günstiges. In der Mitte des Bildes sind die 2 bleibenden mittleren Schneidezähne mit ihren Wurzeln zu erkennen, an beiden Seiten derselben 2 Milchschneidezähne und weiter 2 Milcheckzähne, wenn auch letztere nicht genau zu unterscheiden sind. Die Knochensubstanz ist auch hier wieder an ihrem schraffirten Aussehen zu erkennen, und im Gebiete der Wurzeln der im Munde stehenden Zähne sind deutlich 4 Zahnkronen zu erkennen. Es sind dies die Kronen der 4 retinirten in unregelmässiger Lage angeordneten bleibenden Zähne. Das Bild hat noch ein

Digitized by Google

1

3

2

5

4

6

Verlag von Arthur Felix, Leipzig.

Digitized by Google

Lichtdr. v. C. F. FAY, F

Digitized by Google

erhöhtes Interesse dadurch, dass, wie am Gypsmodell (Fig. 2) ersichtlich ist, eine Wulstung am Zahnfleisch oder Gaumen kaum vorhanden war.

Fig. 4 und 5 der Tafel sind Aufnahmen des Mundes von Fräulein S., ca. 20 Jahre alt. Wie aus beistehender Abbildung des Modells (Fig. 3) ersichtlich ist, hat die junge Dame noch 2 Milcheckzähne. An Fig. 5 der Tafel sind die bleibenden Zähne und der Milcheckzahn durch die verschiedene Durchlässigkeit der X-Strahlen erkonntlich, während der retinirte Eckzahn nur als weisser Schimmer oberhalb des Milchzahnes

Fig. 4.

ersichtlich ist. In Fig. 4 der Tafel ist der retinirte Zahn deutlicher zuerkennen, jedoch giebt das Bild die im Munde stehenden Zähne in die Länge gezogen wieder.

Fig. 6 der Tafel ist die Aufnahme der rechten Seite des Oberkiefers von Fräulein W., einer Dame von ca. 21 Jahren. Wie aus dem Modell (Fig. 4) ersichtlich, steht neben dem bleibenden kleinen Schneidezahn im Munde noch der Milcheckzahn. Das Röntgen-Negativ ergiebt den retinirten Eckzahn oberhalb des kleinen Zwischenraums zwischen Schneidezahn und Eckzahn. Ausserdem ist bei dieser Aufnahme noch eine Füllung im bleibenden grossen Schneidezahn zu sehen.

Die drei jungen Damen aus meiner Praxis, welche die Güte hatten, sich zu den Versuchen bereit zu erklären, haben ihr redlich Theil zum Gelingen derselben beigetragen und nächst

Digitized by Google

dem Entgegenkommen des Herrn Prof. König, unter dessen Leitung die Aufnahmen im Physikalischen Verein in Frankfurt a. M. gemacht wurden, habe ich auch der eifrigen Thätigkeit seines Assistenten Herrn Wanke mit Dank hier gerne zu gedenken. Insbesondere möchte ich aber mit Dank das Interesse hervorheben, das Herr Prof. König den Zahnaufnahmen entgegen gebracht hat, und das mich hoffen lässt, bald noch bessere Resultate zu erzielen.

Die gewonnenen Negative ermuthigen jedenfalls zu weiterem Arbeiten und erlauben uns auch eine recht günstige Zuversicht, mit Hilfe der X-Strahlen noch mehr Fortschritte in der Zahnheilkunde zu machen. Dass wir ausser der Bestimmung der Lage retinirter Zähne noch andere Aufgaben lösen können, beweist uns schon Fig. 3 der Tafel mit der interessanten Wiedergabe der Wurzelkanäle. Eine Constatirung von Fremdkörpern in denselben würde zweifellos sofort gelingen, während eine feinere Detaillirung uns auch das Erkennen von Dentikeln ermöglichen würde. Ferner sind von Interesse Aufnahmen bei schwer durchbrechenden Weisheitszähnen, bei replantirten Zähnen, bei Geschwülsten und vielen Fällen, in denen ein Einblick in Kiefer oder Zahn erwünscht ist. Bei der raschen Entwicklung, die die Construction aller elektrischen Apparate nimmt, werden weitere Verbesserungen der Röhren zu erwarten sein, die Forschung wird das noch in vieler Hinsicht unaufgeklärte Wirken der X-Strahlen ergründen und der Medicin sowohl als der Zahnheilkunde Aufgabe wird es sein, neue Nutzanwendungen aus diesen Errungenschaften zu ziehen. Möchten auch die Zahnaufnahmen mit Röntgen-Strahlen uns zu weiteren erfreulichen Resultaten führen.

Digitized by Google

Dritter Bericht der Poliklinik
für
Zahn- und Mundkrankheiten des zahnärztlichen Instituts der Königl. Universität Breslau.

Beobachtungszeit: 1. April 1894 bis 1. April 1896.

Erstattet von
Prof. Dr. **C. Partsch**, Director, und Zahnarzt **Perliński**, Assistent.

(Fortsetzung.)

An **Fracturen des Oberkiefers** wurden zwei bereits geheilte Fälle beobachtet. Der eine mit gleichzeitiger Fractur des Nasenseptums, der andere mit Fractur der Nasenbeine. Während in dem einen Fall wiederholter Sturz als Ursache der jetzt bestehenden Deformität des Kiefergerüstes angegeben wird, hat in dem anderen Fall eine einmalige schwere Verletzung die Ursache abgegeben. Bei dem Kinde ist durch die Verletzung eine ausgesprochene Schiefheit des Gesichts hervorgerufen worden ohne Beeinträchtigung des Gebisses. Im anderen Falle weisen eine grössere Zahl von unregelmässigen Erhabenheiten auf die Splitterfractur des Oberkiefers hin. Ueber subjective Beschwerden wird im ersten Fall gar nicht geklagt, im zweiten, einen Berufsgenossenschaftskranken betreffenden, sind sie angeblich heftig und bestehen in Form von Hyperästhesie, Empfindlichkeit der Zähne und Lockerungsgefühl. Die ausführlichen Krankengeschichten sind folgende.

1. Die $12^1/_2$jährige Reisendentochter Else erscheint am 6. October 1894 in dem zahnärztlichen Institut. Es macht sich bei Patientin eine Asymetrie der Gesichtsbildung (vgl. Fig. 1) bemerkbar, welche darin besteht, dass der linke Oberkiefer vom margo infraorbital. ab bis zum Alveolarfortsatz stärker zurückliegt. Das linke Auge erscheint ein klein wenig weiter als das rechte, die Nase etwas nach links gerichtet. Legt man die Finger beiderseits auf die Vorderfläche des Oberkiefers, so liegen die rechtsseitigen mindestens 1 cm vor den linksseitigen, und auch der linke Nasenflügel ist stärker nach hinten ausgezogen als rechts. Das knorplige Septum zeigt eine merkliche Deviation in der Weise, dass es an der rechten Seite über einander

Digitized by Google

geschoben erscheint, so dass das rechte Nasenloch kleiner als das linke ist. Das knöcherne Septum macht keine nennenswerthe Deviation nach einer Seite. Beide Nasengänge erscheinen frei.

Bei der Inspection vom Munde her zeigen sich am Gebiss und zwar an den Schneidezähnen und Eckzähnen, nicht aber an den Bicuspidaten und Molaren deutliche Schmelzanomalien in Form des fehlenden Schmelzüberzuges und Verkümmerung der Schmelzspitzen.

Fig. 1.

Der Alveolarfortsatz linkerseits liegt ebenfalls viel weiter zurück als rechts, und zwar beginnt die Deviation an der Mittellinie. Hier fehlt $|\overline{1}$, der vor $2^1/_2$ Jahren extrahirt worden ist.

Die Mutter giebt an, dass das Kind wiederholt gefallen ist, öfters auch Blutungen aus der Nase infolge des Falls gehabt, nie aber längere Zeit an irgend welchen Gesichtsbeschwerden gelitten hat.

Die Patientin nimmt jetzt infolge von Periostitis in $\underline{6}|$ unsere Hilfe in Anspruch.

2. Der 25jährige Steinmetzer Heinrich H. aus Doibschütz stellt sich am 14. Juni 1894 im Institut ein und sagt Folgendes aus:

Am 17. März wurde er bei Einsturz eines Arbeiterschuppens von einem stürzenden Balken von hinten auf den Kopf derartig getroffen, dass er mit der linken Gesichtsseite auf einen Stein aufschlug und bei dieser Quetschung zwischen Balken und Stein eine Verletzung der linken Gesichtsseite erlitt. Er brachte dann 8 Wochen im Kranken-

Digitized by Google

hause zu Reichenbach zu und stand bis zum heutigen Tage in ärztlicher Behandlung (Elektrisiren).

Am linken oberen Augenlid sieht man eine winklige und eine bogenförmige Narbe. Weiter beobachtet man leichte Deviation des knöchernen Nasenrückens mit einer grösseren Zahl spitz vortretender Knochenstücke, die von der Fractur des Nasenrückens herrühren. Das Nasenseptum weicht deutlich nach links ab. Die ganze linke Kieferseite ist abgeflacht, das Auge liegt tief und das obere Augenlid erscheint verlängert. Patient behauptet auch Doppelbilder zu sehen und rechts und links im Gebiet des Nervus infraorbitalis neuralgische Beschwerden zu haben. Auch klagt Patient über Hyperästhesie der Zähne bis $\frac{3}{}$| und Gefühl von Lockerung derselben ohne objective Erscheinungen.

An **Fracturen des Unterkiefers** haben wir einen der selteneren Fälle von Fractur des aufsteigenden Astes beobachtet. Derselbe ist unter den Zeichen einer Gehirnerschütterung verlaufen und hat einen gleichzeitigen Bruch der vorderen Gehörgangswand hervorgerufen. Ob nebenbei ein Bruch der Schädelbasis bestanden, liess sich nicht eruiren, da wegen der starken Schwellung des Gehörganges das Trommelfell nicht übersehen werden konnte. Eine weitere Beobachtung des Patienten hat nicht stattgefunden, da er sich in Hospitalpflege begab.

Am 6. Februar 1895 erscheint der 39jährige Kaufmann Joseph G. im zahnärztlichen Institut und sagt Folgendes aus:

Vor 16 Tagen sei er auf der Strasse ausgeglitten und auf das Kinn gefallen. Er habe das Bewusstsein verloren gehabt und sei in diesem Zustande in seine Wohnung gebracht worden, wo er wieder zur Besinnung gekommen sei. Er soll nach dem Sturze in einer Blutlache gelegen haben, und das Blut soll aus dem linken Ohre geflossen sein. Darauf sei er in ein Hospital übergeführt worden. Seit 2 Tagen erst behauptet Patient den Mund öffnen zu können.

Die Conturen der linken Gesichtsseite sind verschwommen. Es macht sich links eine deutliche Vorwölbung der Schläfe und des oberen Theils des Unterkiefers bemerkbar, so dass hier der Jochbeinfortsatz nicht so deutlich bemerkbar ist wie rechts. Auf Druck ist die geschwollene Partie schmerzhaft. Der aufsteigende Ast des Unterkiefers ist links etwas verkürzt. Beim Auf- und Zumachen des Mundes fühlt man mit dem Finger im linken Ohre nicht die Verschiebung des Gelenkkopfes. Aus dem linken Ohre sieht man einen eitrigen mit Epithelmassen gemischten, nicht übelriechenden Ausfluss. Bei der Besichtigung des Ohres erkennt man an der vorderen Gehörgangswand einen Granulationspfropf, der bei Berührung mit Wattetampon blutet.

Digitized by Google

Auch wird eine Gehörverminderung constatirt, da die Flüsterstimme auf 8—4 Fuss nicht mehr wahrgenommen wird. Der Mund kann nur soweit geöffnet werden, dass die Zahnreihen 2 cm von einander treten; das weitere forcirte Oeffnen löst sofort Schmerzen an der Stelle der Verletzung aus.

Ausser diesem frischen Fall kam noch ein alter, bereits abgelaufener zur Beobachtung, der wegen zunehmender Bissbeschwerden unsere Hilfe nachsuchte. Der Fall war folgender.

Die 7jährige Restaurateurstochter Gertrud Kl. aus Breslau kommt am 24. Januar 1895 in das zahnärztliche Institut.

Fig. 2.

Vor drei Jahren soll das Kind von einer Treppe gefallen sein und sich die Vorderzähne der rechten Seite ausgeschlagen haben. Auf das Kinn soll sie nicht aufgefallen sein. Das Oeffnen des Mundes war damals nicht behindert, seit $1^1/_2$ Jahren aber sei die Kieferbewegung

Digitized by Google

behindert und Patientin verspürt beim Kauen und selbst beim Sprechen geringe Schmerzen.

Man beobachtet heute eine Deformität des Gesichtes insofern, als links vor dem Ohre, unter der Jochbeinleiste, sich eine deutliche Schwellung, 1 cm, bemerkbar macht. Auch die Unterkieferwinkel rechts und links differiren in ihrer Höhe.

Die Entfernung der Zähne von einander beträgt 2—3 cm. Die Zahnreihen werden bei Oeffnen des Mundes rechts weiter geöffnet als links. Der Unterkiefer ist mit seiner Mitte nach vorn und links verschoben. Von den Zähnen beisst $\underline{2|}$ hinter $\overline{3\,2|}$, sonst ist in der Zahnstellung nichts Bemerkenswerthes.

Es werden mit Heister'schem Mundspiegel die Zahnreihen aus einander gedehnt.

Am 1. Februar ist die Entfernung der Zahnreihen um $^1/_2$ cm weiter.

Am 16. Februar hat die Entfernung der Zahnreihen ein Daumenglied erreicht.

Die Diagnose war durch die Deformität in der Gegend des Gelenks wie namentlich auch durch die Abnormität des Bisses zu stellen. Die Heilung war ohne besondere Behandlung eingetreten; es war anscheinend die Fractur übersehen. Erst jetzt machen sich Störungen dadurch geltend, dass die Kiefer nicht mehr so gut aus einander gebracht werden konnten und dass das Kind bei der Nahrungsaufnahme beträchtliche Mühe hatte. Durch systematische Uebung ist es möglich geworden, die Oeffnung soweit herzustellen, dass die Entfernung der Zahnreihen von einander $^3/_4$ cm beträgt. Die allmählich eingetretene Rigidität der Gegend des Gelenkfortsatzes ist durch Massage und methodische Uebungen gewichen, und soweit hat das Kind Erleichterung, wenngleich sich die Difformität, die durch die Verschiebung der Fragmente eingetreten war, nicht mehr vollkommen beseitigen liess. Von derselben giebt Fig. 2 eine gute Vorstellung.

Am 26. October 1895 kommt der 51jährige Pferdeknecht Heinrich K. aus Preissdorf wegen Fractur des Unterkiefers in das zahnärztliche Institut zur Behandlung.

Vor 3 Wochen wurde Patient vom Pferde ins Gesicht geschlagen. Aussen sieht man vom rechten Mundwinkel nach dem Mundboden eine gut verheilte verschiebliche Narbe. Von der Mundhöhle in der Gegend von $\overline{2|}$ nach dem Vestibul. oris bis $\overline{3|}$ sieht man ein Geschwür, welches stark absondert. An Zähnen sind vorhanden $\overline{7\,5\,3|}\,|2\,3\,4\,7}$. Die Umgebung des Geschwürs ist geschwollen, die Ränder desselben unregelmässig zerklüftet. Die beiden Fragmentstücke des Unterkiefers sind gegen einander verschieblich. Die Schlifflächen der Ober- und

Digitized by Google

Unterzähne passen nicht auf einander, der Unterkiefer ist einwärts gezogen (vgl. Fig. 3). Patient ist im Kauen und Sprechen gehindert.

Am 2. November wird eine Interdentalschiene angelegt und der Patient nach Hause entlassen. Er stellt sich 3 Wochen später wieder vor und zwar so weit geheilt, dass einerseits das Geschwür fast ganz verheilt ist und spärlich absondert, anderseits die Consolidation der Fracturenden soweit erfolgt ist, dass eine weitere Verschiebung nicht

Fig. 3.

mehr erwartet werden darf. Infolge dessen wird die Schiene fortgenommen und Patient so nach Hause entlassen. Bei der späteren Vorstellung ist der Kiefer vollkommen consolidirt und die Narbe fest geworden. Es besteht nur eine sehr geringe Difformität.

Traumat. Defect des harten Gaumens. (Krankengeschichte, gemacht von stud. med. dent. Pornierski.) Der Kutscher Wilhelm L., 38 Jahre alt, aus Barisch bei Jauer, kommt am 25. Januar 1896 in die zahnärztliche Klinik und giebt an, dass er am 12. November 1895 von einem scharf beschlagenen Pferde mit dem

Digitized by Google

Hufe ins Gesicht geschlagen worden war. Patient habe darauf die Besinnung für anderthalb Stunden verloren. Auch habe er einen grossen Verlust von Blut aus dem Munde gehabt. Die Blutung dauerte nach seiner Aussage drei Tage, anfangs stärker, später geringer. Von einem Arzte wurde ein Nothverband gemacht und der Patient ins Krankenhaus gebracht. Dort seien dem Patienten mehrere Knochen-

Fig. 4.

stücke entfernt, einige Nähte gemacht und wiederholt am Tage der Mund gespült worden. Sein Aufenthalt im Krankenhause dauerte 5 Wochen und die Ernährung des Patienten besteht jetzt noch in flüssigen Speisen, Brod kann er nur in Brühe erweicht zu sich nehmen. Weiter behauptet Patient, 9 Zähne im Oberkiefer bei diesem Unglücksfall verloren zu haben. (Vgl. Fig. 4.)

Patient sieht äusserlich gut und kräftig gebaut aus. Seine Sprache hat einen starken nasalen Beiklang. Bei der äusserlichen Betrachtung sieht man eine Narbe, die, unter dem linken Jochbogen beginnend

Digitized by Google

bogenförmig am Mundwinkel vorbei bis in die Gegend des Foramen mentale des Unterkiefers zieht. Von hier spaltet sich die Narbe in mehrere Aeste, die schräg aufwärts nach der Mundspalte laufen. Die Narbe ist gegen den Kiefer unverschieblich. Bei der Inspection des Mundes sieht man am harten Gaumen einen von links hinten nach rechts vorne verlaufenden unregelmässig ovalen Defect, dessen Ränder zackig sind. Der Längsdurchmesser des Defectes beträgt 3 cm, sein Querdurchmesser $2^1/_2$ cm. Durch diesen Defect hindurch sieht man die beiden unteren Nasenmuscheln, sowie das nach der linken Seite verdrängte Nasenseptum, das zwei kleine Löcher zeigt. Oberhalb der unteren linken Nasenmuschel sieht man in der nasalen Wand des Oberkiefers durch eine bohnengrosse Oeffnung das Antrum Highmori. Die Schleimhaut des Septums und der Nasenmuscheln ist stark geröthet. An Zähnen sind im Oberkiefer vorhanden $\underline{6|}\ \underline{|5\,6\,7}$. Alle vorderen dazwischen liegenden Zähne nebst dem zugehörigen Alveolarfortsatz fehlen. Im Unterkiefer sind sämmtliche Zähne vorhanden und gesund, ausser den cariösen Wurzeln von $\overline{7|}$ und dem $\overline{|7}$. Die beiden noch erhaltenen Reste des Alveolarfortsatzes im Oberkiefer sind auf jeder Seite nach innen geneigt, und die Gaumenwölbung ist sehr hoch. In der Raphe des harten Gaumens sieht man, von dem hinteren Rande des Defectes anfangend, Spuren einer Naht nach dem weichen Gaumen zu laufend. Da dieser Fall mehr zahntechnisches Interesse aufweist, wird er der technischen Abtheilung überwiesen.

Empyeme der Kieferhöhle. Schon im vorigen Jahresbericht ist die Methode, welche sich in den schweren Fällen, die zu unserer Behandlung kommen, als beste bewährte, ausführlicher beschrieben worden. Die Gründe, welche zu ihrer Wahl Veranlassung gaben, haben uns bestimmt, auch bei derselben zu bleiben. Die Resultate, welche wir durch dieselbe erreichen konnten, waren zufriedenstellend, so dass wir zu den eingreifenden Methoden, welche in neuerer Zeit empfohlen worden sind (Böninghaus, Jansen), nicht überzugehen brauchten. Auch die Ausführung der Operation hat wesentliche Aenderung nicht erfahren. Unter Cocainanästhesie nach Schleich ist es in den meisten Fällen möglich gewesen, schmerzlos die Schleimhaut zu durchtrennen und selbst das Periost des Knochens mit der geschlossenen Cooper'schen Scheere so weit aufwärts zu schieben, dass Platz genug vorhanden war, den Bohrer durch den Knochen zu treiben. Nur bei der Durchstossung der Schleimhaut der Kieferhöhle äusserten Patienten Schmerzen.

Digitized by Google

Ich will nicht verfehlen, darauf aufmerksam zu machen, dass die Cocainanästhesie die Operation dem Operateur nicht erleichtert. Das lockermaschige Zellgewebe der Wange und der Schleimhaut, die frei zu durchtrennen ist, nimmt selbst bei mässigem Spritzendruck so viel Flüssigkeit auf, dass die Gewebe gequollen erscheinen und durch die Quellung die anatomische Orientirung wie das Erreichen der tieferen Gebilde erschwert wird. Allerdings pflegt im allgemeinen bei der Infiltration mit Cocain die Blutung aus den Geweben geringer zu sein. Dem Uebelstande, dass die Patienten durch das herabrieselnde Blut zu häufigem Ausspeien veranlasst werden und damit den Operateur im raschen Vorgehen stören, haben wir dadurch abzuhelfen gesucht, dass wir bei festgeschlossener Zahnreihe unter starker Abziehung der Wange operirten und das Einfliessen von Blut durch die Zwischenräume der Zähne oder etwa vorhandene Zahnlücken dadurch verhinderten, dass wir einen Wattetampon in das vestibulum oris legten. Auf diese Weise ist es in letzten Fällen möglich gewesen, die Operation in einem Zuge durchzuführen, ohne dass unnützes Ausspeien von Blut dieselbe unterbrach. Mit diesen kleinen Kunstgriffen erfordert die Operation kaum mehr als 3—5 Minuten Zeit. Wenn wirklich grössere arterielle Gefässe in den Schnitt fielen, so wurde die Blutung am besten durch Umstechung gestillt. Zweckmässig ist es in jenen Fällen, in denen wegen Hartnäckigkeit des Empyems eine länger bestehende Communication zwischen Mund und Kieferhöhle wünschenswerth erscheint, statt der einfachen Incision durch die Schleimhaut eine Excision aus derselben zu machen, weil auf diese Weise ein rasches Aneinanderlegen der Wundränder vermieden wird und damit leichter das erwünschte Verheilen der Kieferschleimhaut eintritt. Selbst wenn dies erfolgt, pflegt trotzdem allmählich durch Zusammenrücken der Ränder der Oeffnung eine solche Verkleinerung der Communicationsöffnung einzutreten, dass allmählich nur noch mit einer feinen Sonde die vorhandene Communication nachgewiesen werden kann, für die Mundsecrete aber eine Durchgängigkeit nicht besteht. Eine solche Communication gewährt den grossen Vortheil, sich augenblicklich ohne jeden weiteren Eingriff von der Eiterfreiheit der Höhle

Digitized by Google

sofort überzeugen zu können. Oft genug werden Patienten, die geheilt entlassen sind, von der Sorge geplagt, dass die Eiterung wieder zurückgekehrt sei. Eine kleine Probeausspülung beseitigt sofort den Verdacht und die durch denselben hervorgerufene Sorge des Patienten.

Bei der Diagnose des Empyems haben wir auch in diesem Jahre als entscheidendes Zeichen immer die nach der im früheren Bericht geschilderten Methode vorgenommene Probepunction angesehen. Sie ist nach unseren Erfahrungen absolut gefahrlos, leicht ausführbar und von entscheidender Bedeutung, während die noch leider vielfach geübte und empfohlene Durchleuchtung ausserordentlich unzuverlässig ist, oft genug irre führt und nie ein so sicheres Resultat giebt, dass man die Probepunction entbehren könnte. Allerdings ist ein bestimmter Rückschluss nur dann möglich, wenn man durch vorherige Ausspülung die Nase von etwa vorhandenem Eiter befreit hat. Der höchst üble Geruch der aus der Kieferhöhle stammenden Eitermassen, charakterisirt sie allerdings meist zur Genüge. Bei der Behandlung selbst haben wir, wenn irgend möglich, das Ausblasen der Kieferhöhle von der Nase her zur Reinigung derselben von eitrigen Massen angewandt und die Ausspülungen mit Tavel'scher Lösung auf jene Fälle eingeschränkt, bei denen der Luftstrom nicht energisch genug durch das ostium internum in die Kieferhöhle zu dringen vermochte, dass eine wirkliche Reinigung der Höhle möglich war. Das Material, über welches wir verfügen, ist noch nicht gross genug, um die Vorzüge der Behandlungsmethode anderen Methoden gegenüber statistisch mit Sicherheit beweisen zu können, zumal überhaupt die bis jetzt vorliegenden Veröffentlichungen einen Vergleich der verschiedenen Behandlungsmethoden sehr schwer gestatten. Von Seiten der Rhinologen scheint man die Ausspülung der Höhle von der normalen Oeffnung aus wieder mehr bevorzugen zu wollen. Wenigstens sind neuerdings Beobachtungen aus der Jurasz'schen Klinik und von Weil[1]) veröffentlicht worden, nach denen diese Methode den Vorzug vor operativen Massnahmen verdienen soll.

1) Wiener klinische Wochenschrift 1896 No. 14.

Digitized by Google

Gleichzeitig ist aber von anderen Rhinologen betont worden, dass zur Durchführung derselben eine besondere specialistische Gewandtheit erforderlich sei, dass ferner in vielen Fällen auch diese zur Erreichung des ostium internum nicht genügc, sondern durch Resection der mittleren Muschel Zugang geschaffen werden müsse, also eine Operation nothwendig sei, welche an Schwierigkeit der Ausführung wie an Tragweite mindestens den anderen operativen Massnahmen gleich zu stellen ist. Endlich sind die Patienten vollständig auf den Arzt angewiesen und können bei der Behandlung so gut wie gar nicht mitwirken. Ob die Methode überhaupt endgiltig zum Ziele führt, wage ich nicht zu entscheiden. Unter unserem Material befindet sich ein Fall, in welchem sie von kunstgeübter Hand 6 Wochen lang erfolglos durchgeführt wurde und Heilung erst durch breite Eröffnung von der fossa canina aus erreicht wurde.

Auffällig ist mir in den schweren Fällen von Empyemen immer gewesen, wie rasch die sonst blassanämischen Patienten nach Herstellung des freien Eiterabflusses sich erholten und blühendes Aussehen bekamen. Wenn auch wirklich die Eiterung noch nicht gleich versiegte, sondern die durch die lange Dauer der Erkrankung nicht veränderte Schleimhaut noch eitriges Secret producirte, so waren doch die durch die Retention und Zersetzung des Secrets bedingten Erscheinungen gewichen und die durch Resorption der Zersetzungsstoffe entstandene chronische Vergiftung durch die Operation beseitigt. In einem Falle bekam der Patient trotz breiter Eröffnung eine schwere eitrige Entzündung im linken Schultergelenk, welche ihn längere Zeit ans Bett fesselte und von der er sich schwer erholte. Da ich erst nach bereits bewirkter Incision des Eiterergusses ins linke Schultergelenk zu dem Fall kam, vermochte ich aus dem bakteriologischen Verhalten des Eiters nicht mehr mit Sicherheit die Quelle des primären Eiterherdes nachzuweisen, aber es muss doch an das Empyem als Pforte des Eitererreger gedacht werden, da bei dem Mangel jedes anderen Eiterherdes hier keine sichtbare Veranlassung zur Aufnahme von Eiterkokken vorhanden war. Uebrigens ist Patient trotz seines hohen Alters von der Erkrankung mit leidlich mobilem Schultergelenk wieder hergestellt worden und die

Digitized by Google

Eiterung aus der Kieferhöhle, die breit mit der Mundhöhle communicirt, versiegt. Ein anderer Fall endete rasch tödlich mit Paralysis cerebri, die wohl mit der Nasenerkrankung in keinen Zusammenhang zu bringen ist. Von den Mitteln, welche zur Beschränkung der Eiterabsonderung empfohlen worden sind, kamen zur Anwendung das Airol und das Itrol. Von beiden war jedoch ein sichtbarer Erfolg nicht zu constatiren, und es musste zu den immerhin noch am wirksamsten erscheinenden Spülungen mit 2—4% Argent. nitric. Lösungen geschritten werden. (Fortsetzung folgt.)

Bericht über die XXIX. und Hauptversammlung

des

Zahnärztlichen Vereins für Niedersachsen,

am 4. und 5. Juli 1896 zu Hildesheim.

Anwesend als Gäste: Ahrens-Einbeck, Fenchel-Hamburg, Kommallein-Hildesheim, Kühl-Minden.

Als Mitglieder: D. D. S. Addicks-Hannover, Ahland-Osnabrück, Baumgarten-Helmstedt, Dr. med. Brunsmann-Oldenburg, Bimstein-Hannover, Crusius-Hannover, Friedemann-Hameln, Dr. med. Greulich-Hannover, Haeseler-Braunschweig, Heinemann-Hildesheim, Dr. phil. Kühns-Hannover, Hoppe-Wernigerode, Klages jun.-Bremen, Müller, Philipps-Göttingen, Dr. med. Philipp-Lüneburg, Rumann-Göttingen, Schröder-Kassel, Steinborn-Minden, Schäfer-Braunschweig, Sprengel-Hannover, Dr. phil. Thiesing-Hildesheim, Traube-Hannover.

Heinemann heisst die Versammlung herzlichst im Namen der Hildesheimer Collegen willkommen und hofft, dass es ihnen in der alten Bischofsstadt wohlgefallen möge. Darauf eröffnet der Vorsitzende, Dr. Kühns, die Sitzung mit folgender Ansprache:

Hochgeehrte Versammlung!

Wenn man, wie wir heute, zum erstenmale als Fremder in eine Stadt kommt, da ist es ein wohlthuendes Gefühl, von alten Bekannten und Freunden in Empfang genommen zu werden. Nach 13jährigem Bestehen unseres Vereins sind wir dank der Gepflogenheit der Wanderversammlungen im ganzen Nordwestdeutschland bekannt geworden und haben überall eine gastliche Aufnahme gefunden, und die herzlichen Worte, mit der das

Digitized by Google

Localcomite uns auch hier empfangen hat, sprechen dafür, dass auch das alte ehrwürdige, und in neuer Jugendschönheit sich entwickelnde Hildesheim keine Ausnahme machen will.

Es würde anmassend erscheinen, wollten wir diese uns gezeigte Liebenswürdigkeit auffassen als einen Werthmesser der Gefühle, welche den Zahnärzten im allgemeinen entgegen gebracht werden; abgesehen von den nicht immer schmerzlos zu gestaltenden Behandlungen, geniessen wir erfahrungsgemäss weder beim Publikum, noch bei den Behörden das Ansehen, welches wir der Wichtigkeit unseres Berufszweiges und der zur Approbation erforderlichen Kenntnisse wegen zu fordern uns berechtigt glauben. Ich erinnere an die Zurücksetzung, die wir als Studenten erfahren, bei der Promotion, bei dem Amte als Schöffen und Geschworenen; auch die Nichtbeachtung unseres Standes in der Heeresorganisation, und schliesslich die mangelhafte Unterstützung, welche den Universitäts-Lehrinstituten zu Theil wird, documentiren dies zur Genüge.

Da ist es ein Glück für uns, dass sich nach den heutigen Erfahrungen und statistischen Erhebungen, die aller Orten mit fast gleichem erschreckenden Resultate gemacht sind, die Ueberzeugung in immer grösseren Schichten der Bevölkerung Bahn bricht, dass gegenüber der constatirten erheblich wachsenden Frequenz an Zahncaries, dem rapiden, frühzeitigen Zerfall und Verfall des menschlichen Gebisses und der dadurch in Aussicht stehenden weiteren Schädigung des menschlichen Organismus, die Erhaltung der Zähne und die Conservirung der Kaufunction eine der unmittelbarsten Forderungen der Gesundheitslehre und der Selbsterhaltung ist.

Hufeland schon, in seiner im Jahre 1798 erschienenen Makrobiotik, d. h. der Kunst das Leben zu verlängern, sagt:

„Zur guten Verdauung sind nun gute Zähne ein sehr nothwendiges Stück, und man kann sie daher als sehr wesentliche Eigenschaften zum langen Leben ansehen, und zwar auf zweierlei Art. Einmal sind gute und feste Zähne immer ein Hauptzeichen eines gesunden, festen Körpers und guter Säfte. Wer die Zähne sehr frühzeitig verliert, der hat schon mit einem Theil seines Körpers gewissermassen auf die andere Welt pränumerirt. — Zweitens sind die Zähne ein Hauptmittel zur vollkommenen Verdauung, und folglich zur ‚Restauration'. —" Es ist zu verwundern, dass diese schon vor 100 Jahren so klar erkannte Ansicht bis heute noch so wenig Würdigung an entsprechender Stelle gefunden hat.

Stempelt sich so die Frage von der Erhaltung der Zähne mehr und mehr zu einer Lebensfrage für den Einzelnen, so

Digitized by Google

ist sie es im gleichen Masse auch von einer bislang gänzlich unterschätzten oder gar unbeachteten wirthschaftlichen und nationalökonomischen Bedeutung.

Diese progressive Degeneration des Gebisses der heutigen Generation zugegeben — die statistisch zu beweisen hier nicht der Ort ist — fragt es sich nun, welche Wege einzuschlagen sind, um derselben Einhalt zu thun und welche Forderungen die heute alles beherrschende Hygiene im Interesse des Volkswohls an jeden Einzelnen, an die Zahnärzte, die Schulen und an die Behörden zu stellen berechtigt ist.

Es würde zu weit führen, alle Punkte hier eingehend zu erörtern, vor allem soll die Aufgabe des einzelnen Menschen um Erhaltung seiner Zähne hier unberücksichtigt gelassen werden. Was vor allem Noth thut, ist, die Erkenntniss und Aufklärung über den Werth der Zähne möglichst zu verbreiten, und das gerade sind Aufgaben, die in erster Linie die Schule zu lösen hätte. Hat durch oft wiederholte mündliche und bildliche Hinweisung in den Schulen, durch Vorführung der Zustände bei Vernachlässigung derselben und durch Ausführung der weitergehenden Schädigungen der Gesundheit, wie sie durch Uebertragung pathogener Mikroorganismen aus faulenden Zähnen sich ereignen können, das Kind ein Bild dessen bekommen, was es durch Achtsamkeit und Reinlichkeit vermeiden, durch Sorgfalt sich erhalten kann, so könnte es ihm füglich und seinen Eltern überlassen bleiben, nun diese Postulate im eigenen Interesse zu bethätigen. Aber wohin sollen sich die ca. 10% der Gesammtbevölkerung betragenden Schulkinder der Volksschulen mit ihren nach der Röse'schen Statistik ca. 25% cariösen Zähnen wenden, ohne Gefahr zu laufen, durch unwissenschaftliche Behandlung von Seiten unapprobirter Gewerbetreibender Schädigung ihrer Gesundheit ausgesetzt zu sein?

Dem thatsächlichen Bedürfnisse unseres Volkes nach Zahnärzten, die heute vorwiegend nur den oberen Zehntausend zugänglich sind, entspricht die Anzahl der heute approbirten Zahnärzte bei weitem nicht, und es ist deshalb, namentlich in Grossstädten, eine Forderung der Humanität, Gelegenheiten zu schaffen, wo auch den ärmeren Klassen der Bevölkerung eine wissenschaftliche, zahnärztliche Behandlung durch approbirte Zahnärzte zu Gebote steht. Diese Polikliniken ins Leben zu rufen, ist der Opferfreudigkeit und dem wissenschaftlichen Ernste der Zahnärzte vorbehalten, und die Anerkennung der uneigennützigen Bestrebungen wird in dem gehobenen Ansehen unseres Standes seinen Ausdruck finden; diese Anstalten aber durch Hergabe von Räumen und finanzielle Unterstützung zu ermöglichen und

Digitized by Google

zu erhalten, ist eine Aufgabe der Communen und Stadt-Verwaltungen, wie sie segensreicher und von unmittelbarerem Nutzen nicht gedacht werden kann, sie ist ein nothwendiges Glied in der Fürsorge für die Gebrechen der Armen, ja sie ist in der damit ermöglichten Prophylaxe ein Act der unmittelbarsten Gesundheitspflege.

Gleich unzweckmässig und unvollkommen wie im allgemeinen ist ja bekanntlich die Fürsorge für die Zähne der Mannschaften des Heeres, und es bleibt eine Aufgabe von allergrösster Bedeutung für alle zahnärztlichen Corporationen, die Ueberzeugung herbei zu führen, dass sowohl für die ärmeren Volksschichten, wie für das Heer Zustände geschaffen werden müssen, die dem Stande der Wissenschaft, den Ansprüchen der Humanität und den elementaren Forderungen des öffentlichen Wohles sowohl, wie den nothwendigen Anforderungen an die höchste Leistungsfähigkeit in einem besten Gesundheitszustand des Heeres entsprechen. Aber nur wenn wir selbst uns in den Dienst des Gemeinwohls stellen, können und dürfen wir hoffen, dass wir diese Ansicht zur herrschenden machen, unsere Wissenschaft populär und die Erfolge derselben Gemeingut der Nation und wir mit ihnen auf die uns gebührende sociale Stufe gestellt werden.

Meine Herren! Indem wir dieser Mahnung Rechnung tragen, und in weiterer Befolgung der gemeinnützigen Bestrebungen des zahnärztlichen Vereins der Stadt Hannover, wie diese in der Errichtung der Vereins-Poliklinik ihren Ausdruck gefunden hat, haben wir dies Thema auch unserer heutigen Versammlung zu Grunde gelegt und ich begrüsse mit herzlichem Danke den auf diesem Gebiete bereits seit längerer Zeit thätigen Herrn Collegen Fenchel aus Hamburg, der bereitwillig unserer Aufforderung zu einem Vortrage nachgekommen ist. —

Meine Herren! Das Jahr, welches uns schon im Frühjahr ein liebes Mitglied entrissen hat, hat schon wieder mit rauher Hand aus unserer Mitte einen strebsamen, jungen und liebenswürdigen Collegen in ein frühes Grab gebracht. Ende April starb an der Influenza und Lungenentzündung Herr Sydekum zu Wolfenbüttel, der freilich nur wenige Jahre unserm Verein angehört hat, aber das Beste an Interesse und lebendigem Antheil am Vereinsleben erwarten liess. Ein von ihm im Februar gestellter Antrag wird erst heute zur Erledigung kommen. Ich ersuche Sie, das Andenken dieses lieben Verstorbenen in der üblichen Weise zu ehren.

Indem ich nun die erschienenen Gäste aufs herzlichste be-

Digitized by Google

grüsse und hoffe, dass Sie an dem gemeinsamen Arbeiten, wie wir es nun seit 13 Jahren gewohnt sind, Gefallen finden möchten, indem ich auch unserm verehrten Localcomite für die Mühen, die ihm unsere Aufnahme gemacht hat, unsern herzlichen Dank im Voraus ausspreche, eröffne ich hiermit die 29. Versammlung unseres Vereins.

Hierauf hält Dr. med. Brunsmann einen Vortrag über „Stellungs-Anomalien".

Meine Herren! Ein jedes Ding hat seine Ursache und muss seinen Grund haben und der Mensch in seinem Wissensdrange sucht sie zu erforschen und durch Gegenhalten von pro und contra des Einen oder Anderen das Richtige festzustellen. Aber nicht allein der Wissensdrang ist es, der ihn dazu anreizt und ihn dabei treibt, mehr noch liegt die Triebkraft im Nutzen, der unmittelbar ihm selbst und im Gefolge davon der Menschheit aus der Erkenntniss erwächst. Denn die Erkenntniss einer Kraft führt zur Benutzung derselben; zugleich aber auch zur Verhütung von Schäden, die sie gebiert, weil mit der Erkenntniss des Ursprung derselben auch die gewöhnlich kleinen Anfänge oder Anfangskräfte leicht aufgehoben werden können; und bekanntlich cessante causa cessat effectus. Wenn irgendwo, so gilt dieser Ausspruch in der Medicin. Eine richtig gestellte Diagnose ist in vielen, vielen Fällen schon halbe Heilung. Und doch wie schwer macht es uns die Natur, ihr auf einzelnen Strecken bis auf den Ausgangspunkt nachzuspüren. Auf wie viele Kreuzwege, auf wie viele Hindernisse stösst man dabei! So musste ich vor zwei Jahren in meinem Vortrage über die Vorgänge beim Zahnwechsel eingestehen, dass uns die Kenntniss der treibenden Kraft dabei noch fehlt, und heute muss ich wieder bei dem Thema, das ich mir gewählt, sagen: unser Wissen ist Stückwerk, oder um einen anderen, philosophischen Satz zu gebrauchen, wir wissen, dass wir gar Nichts wissen. Wie wohl Niemand sich erdreisten wird, erklären zu können, warum der Eine eine Habichtsnase, der Andere eine schöne griechische, der Dritte eine dicke Gurken-Nase bekommen hat, ebenso wenig wird Jemand von uns sich genaue Kenntniss von Ursachen der Stellungsanomalien zuschreiben wollen. Man trifft da häufig bei ersteren Beispielen wie auch bei diesen auf die Erklärung der Erblichkeit und wenn das gerade nicht in der letzten Generation zutrifft, auf die des Atavismus. Aber zugegeben, dass das wirklich eine Erklärung ist, worin besteht wieder die Erblichkeit! In dem kleinen Anfangs-Keime soll all die Kraft schlummern und verborgen sein zu den verschiedenen Naturanlagen des Körpers

Digitized by Google

und des Geistes, die Prädisposition zu dieser oder jener Krankheit, die Anlage zu dieser oder jener Anomalie. Gewiss ist das vielfach nachweisbar der Fall, doch wer vermöchte dies Naturspiel in seinen Grundursachen zu erklären, und auch zu erklären, warum denn wieder bei Geschwistern, selbst bei Zwillingsgeschwistern so grosse Verschiedenheiten entstehen bei gleicher Ernährung, bei gleicher Erziehung, überhaupt bei gleichen Verhältnissen.

Ich habe in meiner Familie den an sich schon seltenen Fall, dass die 4 oberen Milchschneidezähne zu ziemlich normaler Zeit ausfielen, von den permanenten jedoch erst mit $9^1/_2$ Jahren sich die erste Andeutung zeigte, zweimal, bei meiner zweiten, jetzt 17 jährigen Tochter und dem jüngsten, jetzt gerade $9^1/_2$ Jahr alten Sohne. Hier weiss ich durch meine Eltern und Schwiegereltern, dass bei meiner Frau und mir und auch sonst ihres Wissens nicht in der Familie derartiges vorgekommen sei. Dagegen ist in der Brunsmann'schen Familie der Durchbruch der Eckzähne ausserhalb des Bogens mehrfach eingetreten, auch bei mir und bei dreien von meinen fünf Kindern ist es wieder in Erscheinung getreten.

In diesem Falle ist der erbliche oder angeerbte enge Kiefer die Ursache der Anomalie, was aber ist die Ursache von jener? Ich glaube, wir müssen nicht bloss sagen: ignoramus, sondern mit Du Bois-Reymond: ignorabimus! Aber trotzdem wollen wir uns nicht abhalten lassen, weiter und weiter den Spuren nachzuforschen, um die Marschroute der Natur möglichst nahe bis zum Ausgangspunkte zu erkennen, und um so bei Abweichung vorkommenden Falls die rechten Wege weisen zu können. Wenn wir bei solchen Betrachtungen überschlagen, welche von den verschiedenen Zahngruppen wohl am meisten auf Irrwege geräth, so ist es sicher der Augenzahn, dem wir dies vorwerfen müssen. Nur ist es die Frage, ob ihm ein Vorwurf zu machen ist oder ob er, der Noth gehorchend, nicht dem eigenen Triebe, die Abwege einschlägt. Ist er das Karnickel oder das Aschenbrödel. Ich weiss wohl, Sie werden sofort fast Alle sagen: „keine Frage, er ist letzteres, es wird kein Platz gelassen, und so muss er sehen, wo er bleibt, oder auf Umwegen sich den Blick ins Freie erringen". Doch gemach, vielleicht denken Sie nach den Vorführungen meiner Modelle doch etwas anders darüber. Ich gebe Ihnen in sehr, sehr vielen Fällen gewiss Recht und reiche Ihnen Beispiele der verschiedenen Erscheinungen und Stadien herum, wo wir gar nicht in Zweifel sein können, dass hier der Platzmangel die alleinige Ursache gewesen ist von der abnormen Stellung. Ich kann hierbei nicht unterlassen, nochmals den schon mehrfach erlassenen

Digitized by Google

Warnruf ertönen zu lassen, die Augenzähne zu schonen und in den meisten Fällen lieber den ersten Prämolaren zu opfern. Die Gründe dafür habe ich in einem früheren Vortrage des Näheren erörtert. Vielleicht fällt Ihnen bei der Betrachtung des Oberkiefers meiner Tochter auf, warum ich da nicht gleich beiderseits übereinstimmend vorgegangen bin; das wird Ihnen aber klar, glaube ich, wenn Sie den Zusammenbiss betrachten. (Vorführung und Erklärung der nächsten Modelle.)

Wie in der allgemeinen Medicin und in der Natur sonst ist hier das Wachsthum erfolgt nach der Richtung hin, wo am wenigsten Widerstand zu überwinden war, nach dem locus minoris resistentiae.

Und dass dieser wohl eher in der Kieferlamelle besteht, sei es innen oder aussen, als in dem entsprechenden hindernden Zahne, das ist ja klar. Sie sehen in dem einen Modelle, dass der durchbrechende Eckzahn beides versucht hat, den hindernden kleinen Schneidezahn zur Seite zu drängen oder hinter ihm durchzukommen; das Letztere ist ihm leichter geworden und so ist er gaumenwärts durchgebrochen. Eine Resorption bei den bleibenden Zähnen herbeizuführen und so sich Bahn zu brechen, wie es bei den Milchzähnen — oberflächlich betrachtet — eintritt, ist erfahrungsgemäss ein noch schwereres Stück Arbeit. Ich habe im ganzen nur einen Versuch bei einem Weisheitszahn gesehen, dessen ich auch schon vor zwei Jahren Erwähnung gethan habe. Wenn nun die Sache stets so wäre, wie die Modelle veranschaulichen, natürlich mit mehr oder minder grösseren Abweichungen, so wäre der Vorgang klar und wir brauchten uns nicht weiter den Kopf zu zerbrechen. Der Raummangel, wie bei der Resorption der Milchzähne die Drucktheorie, würde alles leicht erklären und vollständig ausreichen. Nun aber die Kehrseite der Medaille.

Zu ihrem Verständniss ist es nothwendig sich stets zu vergegenwärtigen, welches der normale Weg oder welches der locus minoris resistentiae für den durchbrechenden Eckzahn ist, und das ist ja für uns ohne Zweifel der entsprechende Milchzahn. Unter normalen Verhältnissen bieten die Milchzahnwurzeln der Resorption oder der sonstigen beim Durchbruch der bleibenden Zähne treibenden Kraft weniger Widerstand als die Lamellen der Kiefer oder der Alveolen. Darüber sind wir uns doch wohl alle klar. So müsste denn naturgemäss, wenn kein Raummangel zu einer anderen Richtung zwingt, der Eckzahn stets an der Stelle des Milcheckzahnes durchbrechen. Das ist ja bei ihm natürlich auch die Regel, aber in wie vielen Fällen verschmäht er den anerkannt leichteren Weg und bricht

Digitized by Google

sich an Stellen Bahn, die ihm nach allgemeiner Erfahrung mehr Schwierigkeit bieten müssten. Ich bitte, mit mir verschiedene Fälle an der Hand von Modellen, wie sie mir zur Hand waren, durchzugehen.

Noch mehr Schwierigkeiten bieten (meines Erachtens) die Retentionen, die wieder so vielfach bei den Eckzähnen vorkommen, und die wunderbare Thatsache, dass nach einem künstlichen Ersatz häufig alsbald der lange Zeit retinirte Zahn durchbricht. Da wird doch, sollte man denken, dem Zahne ein verstärkter Widerstand entgegengeschoben und sein Vordringen gehemmt. Und das Gegentheil von dem Erwarteten tritt ein.

Wenn ich nun auf den ersten gebrauchten Vergleich von Aschenbrödel oder Karnickel zurückkomme, so meine ich, ist bei all diesen letzteren Beispielen der betreffende Zahn entschieden mehr das Karnickel gewesen oder das unartige Kind, das seinen eigenen Kopf hat und nicht thut, was ihm geheissen wird. Nun kann und wird mir mit einem gewissen Rechte hierbei entgegengehalten, das ist ja einerlei, wir haben mit der Thatsache zu rechnen, mit dem status praesens. Gerade wie der Geburtshelfer nicht erst lange zu grübeln hat, warum wohl das Kind eine abnorme Lage hat, sondern in Anbetracht dessen zu handeln hat, so muss der Zahnarzt auch im gegebenen Falle auf operativem oder mechanischem Wege nachhelfen. So richtig das ist, so wenig lässt sich aber auch abstreiten, dass ihm dabei eine Kenntniss, wie wohl die Abnormität zu Stande gekommen ist, viel nützen und ihm die Regressivmassregeln erleichtern würde.

Mir wäre es wenigstens in dem Falle, der mich besonders zu diesem Thema angeregt hat, äusserst angenehm gewesen, irgend einen Anhalt zu haben dafür, wie wohl die Lage der retinirten Eckzähne im Kiefer sein möchte, und ob dieses oder jenes dabei unbedingt zu thun sei. Dass es mir in solchem Falle nicht allein so gegangen ist, dafür gab mir eine Zusendung vom Collegen Odenthal und seine Bitte, an der Hand des Modelles ihm meine Ansicht mitzutheilen, was zu thun sei, einen Beweis.

Der mich betreffende Fall ist ein eigenthümlicher und gewiss äusserst seltener. Anfang dieses Jahres kam eine Mutter mit ihren drei eben erwachsenen Töchtern, die verhältnissmässig schnell im Alter aufeinander folgten, zu mir und bat mich um Rath wegen Unregelmässigkeiten im Wechseln der Zähne bei allen dreien. Dass sie israelitischer Abstammung waren, thut wohl nichts zur Sache.

Und was fand ich nun? Bei allen dreien, wie Ihnen

Digitized by Google

diese zu gleicher Stunde genommenen Modelle zeigen, die einwärts gaumenwärts abgelenkte Lagerung des linken Eckzahnes und nur dieses, während bei sonst doch gleichen Verhältnissen der rechtsseitige normal durchgebrochen war. Doch nein, es ist nicht ganz richtig; bei der zweiten Tochter hatte sich der Eckzahn, weil er einen grösseren Zahnbogen vorgefunden hatte, zwischen dem kleinen Schneidezahn und dem Milcheckzahn Bahn gebrochen. Ohne Frage wäre, wenn nicht letzterer Umstand günstig eingewirkt hätte, auch bei diesem jungen Mädchen dieselbe Abnormität in Erscheinung getreten, wie bei ihren Schwestern.

Kann man hier von einem blossen Zufall reden? Gewiss doch wohl nicht! Oder von einer Prädisposition, einer erblichen Anlage? Ich glaube ebenso wenig. Denn beide Eltern haben keine Spur von derartiger Anomalie und auch nach deren Aussagen nicht die Grosseltern. Eine Erklärung für die causa movens, muss ich gestehen, fehlt mir vollständig, und ich würde mich freuen und dankbar sein, wenn mir Jemand eine stichhaltige Aufklärung und Belehrung geben könnte.

Die Hauptfrage, die praktische, war aber nun, was thun. Ich kam nach längerem Ueberlegen zu dem Entschlusse, bei der älteren wenigstens noch nichts zu thun, hauptsächlich in Anbetracht der Fälle, wo die Milcheckzähne bis in ein ziemlich hohes Alter sitzen und die permanenten im Kiefer nachweisbar liegen bleiben, und besonders der Fälle, wo nach Extraction der Milcheckzähne doch die permanenten nicht durchgekommen waren und die Lücke, dann viele, viele Jahre das Aussehen störend, bestehen blieb.

Bei der jüngsten jedoch glaubte ich zur Extraction des Milcheckzahnes rathen zu müssen, erstens, weil sie dem normalen Alter des Wechselns näher war und zweitens, weil sich die Schleimhaut über oder eigentlich ja unter dem Zahne weicher anfühlte und sich verschieben liess. Ich hielt den Zahn dem Durchbruche näher.

Wie ich das gesagt hatte, theilte mir die Mutter mit, dass die älteste Tochter bei einem Besuche in Dortmund ihrer Zähne wegen bei Collegen Witzel gewesen wäre, und der habe sich auch bei ihr für Extraction ausgesprochen.

Ich blieb aber aus den angegebenen Gründen dabei, bei der ältesten der dreien den betr. Milcheckzahn noch sitzen zu lassen, ihn bei der dritten aber zu extrahiren; bei der zweiten verboten die vorliegenden Verhältnisse so wie so jedes Eingreifen.

Nach diesem wohlüberlegten und meinen bisherigen Erfahrungen entsprechenden Vorgehen musste ich mich wundern,

Digitized by Google

dass nach Verlauf von 4 Monaten die beiden jungen Damen sich wieder präsentirten und es sich nun zeigte, dass gerade das Gegentheil von dem eingetreten war, was ich erwartet hatte.

Bei der ältesten, wo ich den Zahn sitzen gelassen hatte, war der permanente dahinter mit der Spitze durchgebrochen, und bei der jüngsten, der ich den Zahn extrahirt hatte, war noch nicht der geringste Fortschritt zum Durchbruch zu constatiren.

So wenig lässt sich die Natur meistern und so wenig wissen wir von ihrem Bestreben und von ihrer Beeinflussung, wenigstens meiner Ansicht nach. Sollte Jemand von den Herren Collegen mir einige Aufklärung und Directive geben können, so würde ich, wie schon gesagt, sehr dankbar sein und würde das nicht bloss mir, sondern ich glaube auch vielen anderen Collegen von Nutzen sein und diese von mir gegebene Anregung ihren Zweck erfüllt haben.

Discussion: Schröder will mit der Extraction des Milchzahnes warten, bis der bleibende wenigstens mit der Spitze durchgebrochen ist.

Rumann sucht bei fehlendem Caninus den Milcheckzahn so lange wie möglich zu halten, weil sonst unter Umständen der kleine Schneidezahn an die Stelle des Milchcaninus rückt und für den bleibenden Eckzahn dann gar kein Platz mehr bleiben würde.

Schröder berichtet über einen Fall, in dem die beiden oberen mittleren Schneidezähne erst mit dem 15. Jahre durchgebrochen sind.

Heinemann fragt an, ob nicht durch Reizung vermittelst einer künstlichen Platte der Durchbruch eines fehlenden Zahnes beschleunigt werden könne.

Brunsmann hat keinen stets sicheren Erfolg davon gesehen. Auch er lässt allerdings die Milchzähne so lange wie möglich stehen, und extrahirt erst, wenn der bleibende zu fühlen ist.

Philipps glaubt, dass durch die Prothese eine günstige und erfolgreiche Wirkung hervorgerufen würde.

Heinemann berichtet über einen Fall, in welchem zunächst unter einer Prothese der fehlende Zahn durchgebrochen sei, nachdem aber dann in der künstlichen Platte Platz geschaffen wäre, sei ein weiteres Wachsthum nicht mehr zu constatiren gewesen.

Philipps bringt im Anschluss an die Discussion die Extraction eines solchen noch nicht ganz durchgebrochenen Zahnes zur Sprache und berichtet, dass Prof. Busch einen nach dem Gaumen durchgebrochenen Zahn fast stets mit Hammer

Digitized by Google

und Meissel zunächst lockert und ihn dann erst mit der Zange entfernt.

Brunsmann hält das für überflüssig. Er gebraucht eine kleine Zange und entfernt mit Rotation.

Rumann legt Gummiringe an.

Philipps meint, dass das Meisseln nicht so gefährlich wäre, wie es aussähe.

Dr. Kühns demonstrirt darauf den medicinisch-stereoskopischen Atlas von Neisser, der ganz vorzügliche, natürliche Bilder liefert. Er empfiehlt auch in unserem Specialfache solche Bilder anzufertigen.

Thiesing sprach über Zahnersatz nach Hamecher ungefähr Folgendes:

Meine Herren! Ich möchte Ihnen heute eine Zahnersatzmethode vorführen, welche vielleicht jetzt noch nicht sehr bekannt und verhältnissmässig wenig im Gebrauch ist, die aber berufen sein dürfte, als Kronenersatz die weiteste Verbreitung zu finden. Ich meine den Zahnersatz nach Hamecher. Beifolgende Figuren werden Ihnen ja leicht und ohne weiteres

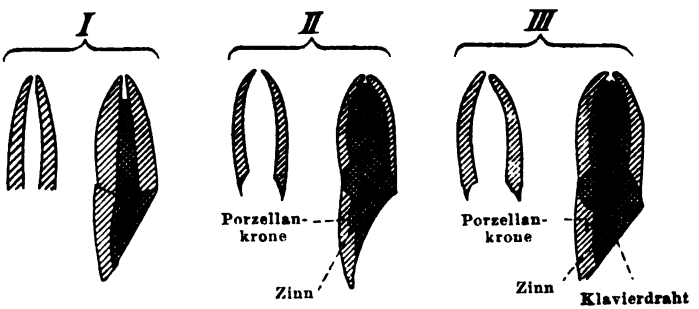

Gewöhnlicher Stiftzahn. Wiesendanger's Idealkrone. Hamecher's Kronenersatz.

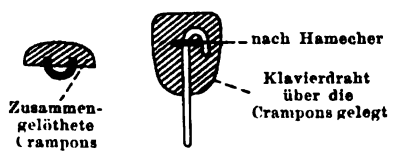

Aufklärung geben über die Art dieser Arbeiten, und über den Unterschied zwischen der alten Stiftzahn-, Hamecher's Methode und der sogenannten Idealkronenarbeit von Wiesendanger.

Bei der Präparation der Wurzel für die gebräuchlichen Stiftzähne suchte man sorgfältig alles gesunde Zahnbein zu erhalten, um die Wurzel nicht zu schwächen, und ihre Zerbrech-

Digitized by Google

lichkeit nicht zu befördern. Man begnügte sich deshalb, soviel von dem Wurzelkanal auszubohren, dass man einen genügend starken Gold- oder Platinastift in der Wurzel befestigen konnte. Ein solcher Stiftzahn bestand dann für gewöhnlich aus dem Wurzelstift, einer Wurzelschutzplatte, einer Zahnschutzplatte und der Porzellankrone. Die Wiesendanger'sche Vorbereitung der Wurzel ist aber eine wesentlich andere. Wiesendanger bohrt das Zahnbein der Wurzeln soweit aus, dass nur noch eine verhältnissmässig dünne Schicht von demselben zurückbleibt. Am Rande der Zahnwurzel entfernt er das Zahnbein vollständig, um ein Wiederauftreten der Caries zu verhüten (es soll dies auch nach den Beobachtungen Hamecher's fast stets von Erfolg sein). Wiesendanger entfernt aus zweierlei Gründen soviel Zahnbein, erstens, um den Zinnzapfen genügend stark machen zu können; zweitens weil er glaubt (bei gangränösen Wurzeln ja auch mit Recht), dass die Zahnbeinkanälchen in der Umgebung des Wurzelkanals mit septischen Stoffen gefüllt sind, deren Desinfizirung nicht immer gelingt, und die leicht wieder eine Entzündung des Wurzelperiostes hervorrufen können.

Hamecher bohrt die Wurzeln nicht ganz so weit aus wie Wiesendanger, entfernt aber auch am Wurzelrande auf 1 bis 2 mm sämmtliches Zahnbein. Die eigentliche Vorbereitung der Wurzel (ihre Desinfizirung u. s. w. von Hamecher hauptsächlich mit Kalium hydricum vorgenommen) ist ja eine wesentlich andere wie bei Wiesendanger.

Die Wiesendanger'sche Idealkrone besteht dann aus einer Porzellankrone (Wiesendanger hat für seine Methode besondere Porzellankronen herstellen lassen), welche an einem Zinnzapfen festgelöthet ist, durch den die Befestigung in der Wurzel bewirkt wird. Hamecher's Kronenersatz dagegen wird zusammengesetzt aus einer der gebräuchlichen Porzellanflachkronen, welche durch einen mit Zinn umgebenen Draht in der Wurzel befestigt wird. Als Stift wird gewöhnlich die stärkste Nummer des Klavierdrahtes benutzt, der vorher verzinnt werden muss.

„Die Mängel der Wiesendanger'schen Kronenarbeit bestanden darin, dass sich event. die Crampons herausreissen konnten, da durch das Giessen des geschmolzenen Zinnes eine innige Verbindung sich nicht mit absoluter Gewissheit erzielen lässt, dass bei dünnen Wurzeln ein Verbiegen resp. Brechen des Zinnpfropfen eintrat, dass man bei scharfem Gegenbiss mit Zinn allein überhaupt nicht ausreicht.“ [1])

1) Die natürliche Wiederherstellung des zerstörten menschlichen

Digitized by Google

Ich füge noch hinzu, dass Wiesendanger die Wurzeln zu weit ausbohrte, so dass thatsächlich ein Bruch der Wurzeln leicht eintreten konnte, wie dies ja auch vielfach von Collegen bei von Wiesendanger angefertigten Kronenarbeiten constatirt ist. In zweckentsprechender Weise hat Hamecher bei seinem Ersatz diese Mängel beseitigt, so dass man wirklich von einer in jeder Beziehung tadellosen Kronenersatzmethode sprechen kann. In Bezug auf die Ausführung derartiger technischer Arbeiten nach Hamecher verweise ich auf dessen oben angegebene Broschüre, aus welcher Sie alles Wissenswerthe leicht ersehen können.

Thiesing zeigte verschiedene ihm von Hamecher für die Versammlung zur Verfügung gestellte Modelle herum, welche über die Art dieses Zahnersatzes und seine Anfertigung genaue Aufklärung gaben, und sprach gleichzeitig dem Collegen Hamecher seinen verbindlichen Dank für seine freundliche Mühewaltung aus.

Discussion: Hoppe-Wernigerode hat ähnliche Arbeiten schon seit 5 Jahren ausgeführt und ist mit dem Erfolge sehr zufrieden. Er hat den Wurzelstift aus Gold an die Crampons gelöthet und dann die Rückwand des Zahnes von Zinn hergestellt.

Thiesing bemerkt, dass die vom Collegen Hoppe ausgeführten Arbeiten nach der Herbst'schen Methode, aber nicht nach der Hamecher's hergestellt seien.

Brunsmann fragt an, ob nicht auch für diese Methode, die der Wiesendanger'schen ähnlich sei, Licenzgebühren bezahlt werden müssten, worauf Thiesing erklärt, dass die Methode Hamecher's sich doch in wesentlichen Punkten von der Wiesendanger's unterscheide, und dass Hamecher ihm mitgetheilt habe, dass man die von ihm angegebenen Kronenarbeiten ruhig ausführen dürfte, ohne mit Wiesendanger's Patentansprüchen zu collidiren.

Friedemann führt noch an, dass Hamecher den Klavierdraht nicht mit den Crampons verlöthe, sondern die letzteren hart zusammenlöthe, darauf durch Hineinhalten in geschmolzenes Zinn verzinne und den wie einen Hirtenstab gebogenen Wurzelstift, der auch verzinnt sein müsste, über die Crampons legte und dann dieselben fest auf den Draht niederdrücke. Auf diese Weise würde ein festes Zusammenhalten der einzelnen Theile ermöglicht.

Gebisses ohne Anwendung von Gebissplatten von Heinrich Hamecher, appr. Zahnarzt. Wien 1895. Verlag des Verfassers. Separat-Abdruck aus der Oest.-Ung. Vierteljahrsschrift für Zahnheilkunde.

Digitized by Google

Philipp hat, da sein Wohnsitz in der Nähe Hamburgs ist, oft Gelegenheit gehabt, über Misserfolge der Wiesendanger'schen Arbeiten zu hören und zwar entweder infolge Spaltung der Wurzel oder durch Zerbrechen des Stiftes; von einem idealen Zahnersatz könne also keine Rede sein. Er halte das weite Ausbohren der Wurzeln für sehr gefährlich, da man die dünne Wurzelwand auch leicht perforiren könnte. Er führt weiter an, dass, abgesehen von der schmutzig grauen Farbe, die das Zinn im Munde annehme, dasselbe namentlich bei auftreffendem Biss zu weich sei.

Thiesing antwortet, dass die vom Collegen Philipp gezeigten Mängel bei der Wiesendanger'schen Methode existiren möchten, gegen den Zahnersatz nach Hamecher könnten dieselben jedoch nicht angeführt werden. Die Wurzeln brauchten nicht so weit ausgebohrt zu werden, dass man einen Bruch zu befürchten hätte, und das Ausbohren liesse sich bei einiger Geschicklichkeit auch ohne Wurzelperforation vollführen. Die Methode wäre aber auch von den Herren anzuwenden, die gegen das weite Ausbohren der Wurzeln wären und zwar in den Fällen, in denen sie es mit tief cariösen Zahnwurzeln zu thun hätten.

Kühns hat vor kurzer Zeit auch eine Patientin behandelt, welche eine sogenannte Idealkrone, von Wiesendanger selbst angefertigt, trug. Bei derselben war der Zinnzapfen gebrochen, er hat das Zinn vollständig entfernt und dann einen der gebräuchlichen Stiftzähne angefertigt und diesen dann mit Buchsbaumholz befestigt. Er erklärt, dass auch er die Methode nach Hamecher für eine bedeutende Verbesserung der Idealkronen Wiesendanger's halte.

Hierauf referirt Dr. med. Philipp über „Aushilfezähne nach Hagelberg".

Referent legt eine Collection solcher Zähne der Versammlung vor und betont, dass dieselben nur in Ausnahmefällen zur Verwendung kommen sollen, nämlich dort, wo aus der vollen Reihe im Munde ein Zahn extrahirt ist oder wo an einem Gebiss aus der vollen Reihe ein künstlicher Zahn zu ersetzen ist, und nur für einige Stunden ein schneller Ersatz geschaffen werden soll. Ihre Anwendung wird also immer nur eine sehr beschränkte sein können. Es kommen aber zwei Umstände hinzu, welche diese Verwendung noch mehr einschränken, das ist einmal die vorzugsweise schmutzig-weisse oder stark gelbliche Farbe, wodurch der Zahn im Munde ausserordentlich auffällig erscheint, sodann, dass es nur sehr schwer gelingt, dieselben wirklich sicher im Munde zu befestigen. Der

Digitized by Google

Autor erwähnt zwar in seinem Aufsatz Klammern, welche an dem Metallrücken der Zähne vorhanden sein sollen. Referent hat aber dergleichen nicht entdecken können, wenn nicht etwa zwei flügelartige Fortsätze gemeint sein sollen, von denen es ihm unklar erscheint, wie man damit eine klammerartige Wirkung ausüben will. Am besten sei es ihm noch gelungen, den Zahn mit Zwirn an den beiden Nachbarzähnen festzubinden. Beim Bearbeiten und festen Hineindrücken eines solchen Aushilfezahnes in die Lücke springt auch leicht die Emaille ab oder bekommt Risse, ebenso ist ein Beissen mit diesen Zähnen natürlich ganz ausgeschlossen. Die Vorzüge vor einem etwa zwischen geklemmten Stück Wachs oder Watte bildet der Glanz der Emaille, und so mögen denn die Zähne in ganz seltenen Fällen immerhin ihre Verwendung finden können.

In der Discussion berichtet Friedemann über sogenannte „Ballzähne", die aus Wachs in den Apotheken zu haben seien.

Kühns wendet sich entschieden gegen diese Hagelbergschen und ähnlichen Zähne, da sie durch ihre unsichere Befestigung eine Gefahr für den Patienten durch Verschlucken mit sich bringen. Ausserdem wissen wir nicht, woraus der Ersatz besteht, so dass namentlich bei einer bestehenden Wunde eine Infection durch den Zahn durchaus nicht ausgeschlossen ist.

Brunsmann erzählt, dass eine Dame aus Kartoffelstücken, die in die Lücke hineingeklemmt wurden, sich einen provisorischen Ersatz gemacht habe.

Heinemann hat eine Patientin in Behandlung gehabt, welcher der verstorbene Professor von Nussbaum einen provisorischen Ersatz durch eine plastische Masse gegeben hat; die Masse musste aller 2 bis 3 Tage erneuert werden, es war Heinemann aber nicht möglich, die Bestandtheile des Ersatzes herauszufinden.

Kühns meint, es wäre weisser Schellack gewesen.

Schröder weist darauf hin, dass sich bekanntlich für künstliche Gebisse schnell Reparatur durch ein leicht flüssiges Metall schaffen lasse, dass man die Aushilfezähne also dabei schon vollständig entbehren könnte. Nach oberflächlicher Untersuchung hält er die Hagelberg'schen Zähne für bestehend aus weisser Guttapercha mit Mastix-Ueberzug und Aluminium-Einlage.

Kühns resumirt, dass aus ästhetischen und gesundheitlichen Gründen diese Zähne zu verwerfen sind.

Dr. med. Brunsmann demonstrirt Modelle, in denen bei vorstehender oberer Zahnreihe die unteren Zähne hinter den oberen ins Zahnfleisch beissen und hält die Regulirung für sehr

Digitized by Google

schwierig. Er fragt namentlich, wie lange man eine Retentionsplatte tragen lassen müsse.

Kühns bezieht sich auf einen früheren Aufsatz.[1]) Er extrahirt, wenn nicht natürliche Lücken vorhanden sind, den ersten Bicuspis jeder Seite, fertigt eine Kappe an über Bicuspis und Molaren, lässt die 6 Vorderzähne frei und zieht sie nach früherer Methode mit stärkerem Gummi, jetzt mit Cofferdam zurück. Um die Wulstung des Zahnfleisches zwischen der hinteren Fläche der oberen Zähne und dem vorderen scharfen Rande der Platte zu verhindern, überzieht Kühns den Abdruck erst mit einer dünnen Lage von Guttapercha, modellirt darauf die Platte, so dass dieselbe nach der Fertigstellung nicht direct dem Zahnfleisch aufliegt und nun das Zahnfleisch freien Raum hat, sich zurückzuziehen. Ein weiterer Vorzug seines Cofferdamzuges ist der, dass Patient selbst sich denselben anlegen und reguliren kann, wobei er nur zu beachten hat, dass das Gummi nicht auf die Schleimhaut drückt. Um ferner ein Verlängern der Zähne beim Reguliren zu verhindern, nimmt man den Gummi so breit, dass er auch die Schneide der Zähne bedeckt und sich dort umschlägt. In einem Falle sind die Zähne nach 6 Wochen um 5 mm zurückgegangen. Er lässt die Retentionsplatte recht lange tragen und nur sehr allmählich entfernen.

Rumann wartet so lange mit der Entfernung der Fixirungsplatte bis der Druck von den Backenzähnen aufgefangen wird, so dass die unteren Schneidezähne die oberen nicht wieder nach vorne beissen können.

Hoppe berichtet über einen ähnlichen Fall.

Addicks hat auch nach Kühns regulirt, aber ohne Ueberkappung, indem er die Platte nur durch Klammern halten liess. Eine Retention hat er ohne fixen Drahtverband nur durch lose übergespannten Cofferdam erzielt.

Kühns verkennt die Nachtheile der Ueberkappung nicht, meint aber doch, dass eine Erhöhung des Bisses zuweilen wünschenswerth sei, nämlich da, wo die hinteren Zähne sehr kurz und die vorderen sehr lang sind. Hier müssen die vorderen Zähne so lange überkappt werden, bis sich die hinteren verlängert haben, dann erst ist das Zurückziehen der vorderen sehr leicht. Er macht dem Sauer'schen Schraubenzug den Vorwurf einer sehr langsamen Wirkung.

Thiesing weist auf die Schwierigkeit einer Befestigung hin, wenn der erste Molar jeder Seite extrahirt worden sei.

1) Die Verengerung des Kieferbogens siehe Deutsche Monatsschrift 1885, pag. 17.

Digitized by Google

Brunsmann giebt seiner Methode den Vorzug und kann keinen Vortheil der Kühns'schen einsehen.

Schröder hat stets Erfolg von dem Kühns'schen Verbande gesehen. Er legt Gewicht auf eine besondere Stellung der beiden Knöpfe, über welche der Cofferdam gezogen wird, und zwar lässt er den unteren zweiten Knopf mehr nach hinten stehen. Nach dem Zurückbringen macht er den zweiten Molaren von der Ueberkappung frei, während die übrigen Zähne noch so lange überkappt bleiben, bis die beiden zweiten Molaren sich entgegengewachsen sind; auf diese Weise erspart er den Patienten einen Fixirungsverband.

Kühns ergänzt noch, dass eventuell zuerst die Regulirung der unteren Vorderzähne und darauf die der oberen zu erfolgen hat.

Brunsmann befürchtet, dass bei der Schröder'schen Behandlung die unteren Vorderzähne, die ja auch nicht mit überkappt seien, noch mehr herauswachsen und nun das einträte, was er gerade verhindern wolle.

Sitzungsbericht vom 5. Juli. Zweiter Tag der Verhandlungen.

Referat der Herren Klages und Friedemann über Ferripyrin.

Klages schildert das Ferripyrin als gutes Stypticum, welches ihm namentlich bei Narkosen gute Dienste geleistet habe. Er hat nach jeder Extraction die Wunde mit Ferripyrin betupft, und dadurch die Blutung sofort zum Stehen gebracht. Es ätzt nicht, und die Heilung der Wunden wird in keiner Weise beeinträchtigt. Auch bei sonstigen Blutungen hat es sich durchaus bewährt.

Friedemann betont den Unterschied zwischen Ferropyrin und Ferripyrin und warnt vor Verwechselung. Frohmann hatte empfohlen, das Pulver mit einem Amalgam-Löffel in die Wunde zu schütten; davor möchte Referent warnen, da bei dieser Art der Verwendung viel vorbeigeht und auch die gesunden Stellen mit geätzt würden. Zudem sei das Mittel recht theuer: 10 gr = 2,50 Mk. Er nimmt einen angefeuchteten Tampon, taucht ihn in Ferripyrin und lässt ihn dann in der Wunde liegen, von wo ihn die Patienten selbst herausnehmen können. In den Fällen, wo Liq. ferri allein nicht gestillt hatte, hat er Antipyrin hinzugesetzt, worauf die Blutung stand. Auch bei Patienten, die angaben, gewöhnlich sehr stark zu bluten, hatte es durchaus sichere Wirkung. Er empfiehlt es deshalb sehr, glaubt aber doch, dass es bei wirklichen Haemophilen auch nicht von Erfolg sein werde.

Fenchel fragt an, ob Referent Antipyrin nicht einmal allein als blutstillendes Mittel gebraucht hätte.

Digitized by Google

Friedemann will Versuche nach der Richtung hin machen, desgleichen Klages.

Philipp führt an, dass es jetzt mit Ferripyrin imprägnirte Watte gebe, die 18 % Ferripyrin enthält.

Kühns glaubt Fenchel nicht beistimmen zu können und meint, dass Antipyrin und Eisen eine neue chemische Verbindung eingehen.

Schäfer warnt davor, in der Narkose zu tamponiren, da das sehr gefährlich werden könne, jedenfalls müsse sehr vorsichtig zu Werke gegangen werden.

Zu dem nun folgenden Vortrage des Collegen Fenchel waren auch die Damen eingeladen und erschienen. Der Vorsitzende Dr. Kühns begrüsst dieselben, und weist in kurzen Worten auf die Wichtigkeit des Stoffes und auf die Nothwendigkeit hin, gerade unseren Frauen und Mädchen eine möglichst eingehende Kenntniss der Zahnentwickelung und Zahnbehandlung zu geben, was in der Schule leider noch gänzlich versäumt werde. Nur dadurch wäre zu hoffen, dass der Gegenstand in die breite Masse des Volkes eindringe.

Hierauf hält College Fenchel Vortrag über „Volkszahnhygiene". [1])

Kühns dankt dem Vortragenden mit herzlichen Worten und erkennt die Art und Weise der Fenchel'schen Vorträge als geeignetes Mittel der Aufklärung an; er will denselben auch in Hannover, dank der Güte des Collegen Fenchel, vorführen. Er legt allen Collegen gleiche Bestrebungen dringend ans Herz und ersucht, namentlich auf die Lehrer aufklärend zu wirken.

Fenchel hat 12 öffentliche populäre Vorträge mit ausserordentlichem Erfolge im vorigen Winter in Hamburg gehalten, steht aber an der Grenze seiner physischen Kräfte und kann nicht mehr alles bewältigen. Er beabsichtigt deshalb, den Vortrag in Druck erscheinen zu lassen, namentlich soll eine billige Volksausgabe hergestellt werden.

Greulich berichtet, wie schwer es ihm in Verbindung mit Dr. Berten in Würzburg gewesen wäre, derartige Untersuchungen anzustellen, und wie dieselben sogar an dem Widerstand der Behörden oftmals gescheitert wären. Er sieht die Verhältnisse in Hannover ebenso trostlos an, wo man fürchte, dass durch eine Poliklinik die Interessen der Zahnkünstler geschädigt würden. Deshalb legt er namentlich sehr grosses Ge-

1) Derselbe ist als Separatabdruck im Corresp.-Bl. f. Z. Juli 1896 bereits erschienen.

Digitized by Google

wicht auf diese populären Vorträge, während er sich von der Drucklegung in Form einer Brochüre wenig Erfolg verspricht.

Fenchel giebt freilich Greulich Recht; auch er habe ja genug mit diesen Widerständen zu kämpfen gehabt. Er betrachte es aber als seine unabweisbare Pflicht, immer und immer wieder gegenüber den Behörden auf die Nothwendigkeit der Volkszahnhygiene hinzuweisen, wenn er auch zunächst auf seine eigenen Kräfte angewiesen sei.

Friedemann glaubt auf diese Weise den Zahnkünstlern immer mehr Gebiet wieder abgewinnen zu können.

Kühns berichtet über Anfänge, die er von Seiten des Vereins nach dieser Richtung auch in Hannover gemacht hat, und hofft auf der nächsten Februar-Versammlung weiter darüber berichten zu können.

Heinemann hält Vortrag über „Abdruck und Bissnehmen".

Kühns tritt den Bestrebungen, plastische Massen anzuwenden, entgegen, und zwar zunächst im Interesse eines genauen Abdrucks; sodann aber im hygienischen Interesse der Aseptik, da die plastischen Massen doch nur dann, ihres hohen Preises wegen, die Concurrenz mit Gyps aushalten könnten, wenn sie mehrfach gebraucht würden. Dies sei unappetitlich und unerlaubt, weil gefahrdrohend. Er empfiehlt seine Mischung des Gypses oder die Verwendung des von Addicks empfohlenen amerikanischen Präparates.

Heinemann möchte namentlich über die Abdrucklöffel Auskunft haben. Wo plastisches Material nöthig sei, verwende er gelbes Wachs, das nur einmal in den Mund gebracht würde. Er glaubt auch, dass es nicht in allen Fällen erwünscht sei, Gyps zu nehmen, der nicht einmal zweifellos steril sei. (?)

Kühns legt den mit dem Gyps in den Mund gebrachten Bakterien keinen grösseren Werth bei, als den mit dem Löffel, dem Wasser und der neuen Abdruckmasse eingeführten, wohl aber auf diejenigen, welche mit einer zum zweiten male verwandten plastischen Masse von einem Mund in den andern übertragen würden. Er weist auf die Möglichkeit hin, um eventuelle Nachtheile des Gypses zu vermeiden, in schwierigen Fällen erst mit Stents Abdruck zu nehmen und darauf Gyps zu füllen.

Fenchel glaubt, dass im letzten Falle die kleinen Bruchstücke schwer zusammenzufügen seien.

Addicks will möglichst stets Gyps verwenden und empfiehlt die allerdings nicht schön aussehenden durchlöcherten Zinnlöffel, welche sich biegen lassen und in den Löchern den Gyps festhalten. Er stimmt Fenchel zu und empfiehlt den

Digitized by Google

Stentsabdruck nur ordentlich auszuhöhlen, so dass eine dickere Schicht Gyps entstände. Die Löffel sind von Willmington.

Sprengel sieht nicht den Werth des doppelten Abdrucknehmens ein und will im Gegentheil recht dicken Gyps und recht grosse Löffel nehmen.

Referat der Herren Klages und Dr. Addicks über „Solila-Gold".

Klages hat das Präparat recht lieb gewonnen, und schätzt es besonders bei keilförmigen Defecten. Wenn er auch einige Misserfolge gesehen hätte, so sei das wohl durch Versehen bei der Bearbeitung verursacht. Immerhin hämmert er zuletzt noch die Kaufläche.

Addicks schliesst sich dem Correferenten ganz an. Er hat das Gold überall gebraucht, auch bei grossen Conturen und betont, dass man eben so gut Unterschnitte herstellen müsse, wie bei anderem Gold. Auch in Verbindung mit Zinn und Zinn-Gold sei Solila vorzüglich zu verwenden. Bei Aufbauten an Distalflächen polirt er erst die untere Hälfte, bevor die Cavität zu Ende gefüllt wird. In letzter Zeit hat er auch mit gutem Erfolge das Gold nach Herbst rotirt.

Kühns hat gefunden, dass Solila ein besserer Wärmeleiter ist, als die aus Folie hergestellten Füllungen. Er glaubt auch an der Oberfläche von Approximal-Füllungen Rauhigkeiten, trotz sorgfältiger Politur, gesehen zu haben und stellt jetzt wieder die Oberfläche aus Folie her.

Fenchel legt ebenfalls die letzten Schichten aus Folie.

Philipp verwendet „zur Nedden'sches Krystall-Gold" mit bestem Erfolge und hat keine Veränderungen der Oberfläche gefunden.

Kühns meint, dass zur Nedden's Gold bei weitem nicht so weich und geschmeidig sei wie Solila.

Thiesing hat Füllungen aus zur Nedden-Gold mit de Trey-Stopfern sehr gut ausgeführt.

Kühns plädirt für bessere Verpackung des Solila-Goldes, das Seidenpapier sitzt stets im Wege.

Dr. med. Philipp zeigt eine Goldglühpfanne vor, in der er das Gold zugleich auf beiden Seiten glühen kann; dieselbe findet allseitigen Beifall.

Dr. med. Philipp.

Digitized by Google

Kleine Mittheilungen.

Bericht über die Thätigkeit am Zahnärztlichen Institut der Grossh. Bad. Universität zu Heidelberg während des ersten Jahres seines Bestehens (W.-S. 1895/96 und S.-S. 1896).

Am 28. October 1895 wurde das neubegründete Institut unter der Theilnahme von 12 Zuhörern eröffnet. Zur Ausübung der praktischen Arbeiten standen demselben vorerst zur Verfügung: 5 Operationsstühle, ebensoviele Bohrmaschinen, das nöthige Instrumentarium für die Extraction und die complete Einrichtung eines technischen Ateliers, welche Hilfsmittel im Laufe der Zeit aus den eingehenden Mitteln wesentlich vervollkommnet werden konnten. So wurden weitere 2 Operationsstühle und Bohrmaschinen, ein Lachgas-Sauerstoffapparat, ein besonderer Extractionsstuhl für die Narkose (nach Busch), Schränke für die Sammlungen, ein Balancier für Stanzarbeiten und anderes mehr angeschafft, bei passender Gelegenheit auch eine Anzahl zahnärztlicher medicinischer Werke als Grundlage einer Bibliothek erworben, die zur Zeit schon die stattliche Zahl von 116 Bänden aufweist.

Die Art und Weise des Unterrichtes entsprach im Grossen und Ganzen dem am Berliner Institut geübten Modus, sowohl was Eintheilung der Arbeitsstunden als Ausübung bestimmter Behandlungs- und Arbeitsmethoden anlangt. Besonderer Werth wurde dabei auf mehr individuelle Ausbildung der Praktikanten gelegt, was sich ja bei einer kleineren Zahl von Studirenden natürlich viel leichter durchführen lässt, als bei einer grossen, und der Unterricht so gehandhabt, dass vor allem das, was für die spätere Privatpraxis in erster Linie in Frage kommt, Berücksichtigung fand. In diesem Sinne wurden besonders die conservirende Zahnheilkunde und die Metalltechnik gepflegt in Anbetracht des Umstandes, dass heute sichere Kenntniss und Fertigkeit in der Wurzelbehandlung und der Ausführung der besseren Prothese (Metallkronen- und Brückenarbeiten) für den jungen Zahnarzt conditio sine qua non sind beim Versuch, eine Praxis zu gründen. Für Kronen- und Brückenarbeiten wurde dabei ein Specialcurs eingerichtet, an welchem sich alle vorgeschrittenen Praktikanten betheiligten.

Im übrigen war das Patientenmaterial im Institut von Anfang an ein reichliches und gutes, dank der besonderen Fürsorge der Vorsteher der Chirurg. Klinik und Poliklinik (durch Ueberweisung jener Patienten, die früher wegen Zahnleiden dort behandelt wurden), und als Ergebniss eingegangener Verträge mit den bedeutendsten der hiesigen Krankenkassen.

Die Gesammtzahl der Hilfesuchenden belief sich auf ca. 3500, wobei die einzelnen Hilfsleistungen sich wie folgt vertheilen (unter Nichtaufführung einfacher Ordinationen etc.).

In der Poliklinik wurden extrahirt im Ganzen 2267 Zähne, davon in der Betäubung (Bromäthyl) 117 (= 31 Narkosen). Locale Anästhetica fanden nur versuchsweise zu Demonstrationszwecken in wenigen Füllen Anwendung.

Durch die Füllung wurden erhalten 1531 Zähne, wobei die verschiedenen Füllungsmaterialien participirten wie folgt:

Digitized by Google

Goldfüllungen	114
Zinngoldfüllungen	18
Amalgamfüllungen	654
Cementfüllungen	480
Guttaperchafüllungen	27
Zinksulfatfüllungen (für längeren Verband)	40
Div. Wurzelfüllungen	198
Summe	1531.

Porzellanstückchen wurden eingeschliffen in 11 Fällen; Stiftzähne, Porzellankronen und Metallkronen eingesetzt insgesammt 99.

In der technischen Abtheilung für Patienten hergestellte Prothesen waren:

61	Ersatzstücke mit Kautschukbasis für	346	Zähne
2	„ „ Metallbasis „	37	„
9	Brücken „	27	„
3	Obturatoren „	29	„
6	grössere Prothesen nach Resection, Schussverletzung etc. „	110	„

3 Kieferverbände (2 Kautschuk, 1 Metall).
1 Prothese mit Canüle für Antrumbehandlung.
6 Regulirapparate.

Von den grösseren Prothesen, deren Träger dem Institut meist durch Herrn Geheim-Rath Czerny überwiesen wurden, einige eingehender zu besprechen, mag einer späteren Publication vorbehalten bleiben; es handelte sich zum Theil um Patienten mit sehr ausgedehnten Defecten (in einem Falle der Verlust beider Oberkiefer).

Während der Osterferien wurde die Thätigkeit am Institut in keiner Weise unterbrochen, sondern in Gestalt eines sechswöchentlichen Feriencurses fortgesetzt. Ein solcher schloss sich auch an das Sommersemester an, während in der nachfolgenden Zeit der grossen Ferien die Thätigkeit auf das unbedingt Nöthige eingeschränkt wurde, ohne jedoch das Institut ganz zu schliessen.

Die Zuhörerzahl stieg im Sommersemester auf 150 Studirende. Die zahnärztliche Staatsprüfung legten ab die Herren Alfred Jochheim aus Kaiserslautern, Eugen Wickel aus Frankenthal und Arthur Cöster aus Elbing. *Dr. Jung.*

Register, wendet, wie er im Brit. Journ. of Dent. Science Nr. 688 berichtet, **bei sensiblen Dentin arsenige Säure** in 1% Lösung bez. Solut. Fowl. an. Zunächst trocknet er die Cavität, legt dann Acid. carbolic. und erst hierauf die arsenige Säure ein, welche er selten länger als zwei Minuten wirken lässt. Eine Zerstörung der Pulpa oder eine Pulpitis als Folge hat er nie beobachtet.

Dr. H.

Prof. Charteris-Glasgow hat bei vergleichenden Versuchen gefunden, **dass** die toxische Dosis des **Eucains** 0,09 g pro Kilo Körpergewicht beträgt, während diejenige des Cocains schon bei 0,068 g liegt. (Brit. Journ. Dent. Science Nr. 687.) *Dr. H.*

Digitized by Google

Mitglieder des Central-Vereins deutscher Zahnärzte

A. Ehrenmitglieder.

1) *v. Bergmann, Ernst*, o. Prof., Dr. med., Geh. Rath u. s. w.,	Berlin,	1889.
2) *Coltz, Gidon, Gebhardt*,	Leer,	1894.
3) *Partsch, Karl*, ao. Prof., Dr. med.,	Breslau,	1895.
4) *Siersen, Wilh.*, Dr. chir., Geh. Hofrath,	Berlin,	1890.
5) *Virchow, Rudolf Ludw. Carl*, o. Prof., Dr. med., Geh. Rath u. s. w.,	Berlin,	1890.
6) *Waldeyer, Wilh.*, o. Prof., Dr. med., Geh. Rath,	Berlin,	1889.

B. Correspondirende Mitglieder.

1) *Bödecker, C. F. W.*, D. D. S.,	New York,	1884.
2) *Dentz, W. G.*,	Amsterdam,	1871.
3) *Dulkeit, James*,	Riga,	1865.
4) *Evans, Thomas W.*, D. D. S.,	Paris,	1861.
5) *Flagg, J. Foster*, D. D. S., Prof.	Philadelphia,	1861.
6) *Harding, Thomas G.*,	London,	1861.
7) *Hepburn, Robert*,	London,	1861.
8) *Hulme, Rob. T.*,	London,	1861.
9) *Ketson, G. A.*,	London,	1861.
10) *Magitot, Emil*, Dr. med.,	Paris,	1861.
11) *Murphy, James*, D. D. S.,	Petersburg,	1860.
12) *Peirce, C. N.*, D. D. S., Prof.,	Philadelphia,	1861.
13) *Rogers, T. A.*,	London,	1861.
14) *Salter, James*,	London,	1861.
15) *Saunders, Edward*,	London,	1860.
16) *Souesserott, J. L.*, D. D. S.,	Chambersburg,	1861.
17) *Taft, J. L.*, D. D. S., Prof.,	Cincinnati,	1861.
18) *Underwood, Thomas*,	London,	1861.
19) *Waite, George*, Dr. med.,	Liverpool,	1861.
20) *Ziegler, Geo. T.*, D. D. S.,	Philadelphia,	1861.

C. Ordentliche Mitglieder.

1) *Ackermann, Johann Ernst*,	Mühlhausen i.Th.,	1880.
2) *Albrecht, Hans*,	Berlin,	1896.
3) *Aussfeldt, Rudolph*,	Charlottenburg,	1890.
4) *Baden, Ferdinand*,	Altona,	1860.
5) *Bahls, H.*,	Greifswald,	1895.
6) *Barbe, Paul*,	Berlin,	1880.
7) *Baume, Robert*, Prof. Dr. phil.,	Berlin,	1874.
8) *Bejach, M.*,	Berlin,	1895.
9) *Berten, P.*, Dr. med., Privatdocent,	Würzburg,	1889.
10) *Blochmann, Carl Ernst Jul.*,	Dresden,	1888.
11) *Blume, August*,	Berlin,	1878.
12) *Blumm, Vincenz*, Dr. med.,	Bamberg,	1880.
13) *Bock, Georg*,	Nürnberg,	1875.
14) *Brüning*,	Essen a. d. R.,	1895.
15) *Brunsmann, Joh. Jul.*, Dr. med., Hofzahnarzt,	Oldenburg,	1875.

Digitized by Google

16)	*Burdorff, Julius,*	Heide (Holstein),	1867.
17)	*Chasté, P.,*	Zerbst,	1895.
18)	*Dappen, Friedrich Wilh.,*	Crefeld,	1874.
19)	*Dellevie, Hugo,* Dr. med.,	Hamburg,	1889.
20)	*Detzner, Philipp,*	Speyer,	1875.
21)	*Döbbelin jun., Carl,* D. D. S.,	Königsberg i. P.,	1894.
22)	*Dorn, R.,* Dr. med.,	Fürth,	1895.
23)	*Elias, Emil,*	Hamburg,	1884.
24)	*Elverfeld, Anton,*	Gelsenkirchen,	1889.
25)	*Escher, Otto,*	Rudolstadt,	1893.
26)	*Feinemann, Max,*	Moskau,	1885.
27)	*Fenthol, Otto,* D. D. S.,	Leipzig,	1889.
28)	*Flörke, Emil,* Dr. med.,	Bremen,	1861.
29)	*Freisleben, Georg,*	Leipzig,	1885.
30)	*Frey, Max,*	Heidelberg,	1887.
31)	*Fricke, Carl Wilh.,* Dr. med., Privatdocent,	Kiel,	1867.
32)	*Frotscher, Martin,*	Plauen i. V.,	1892.
33)	*Gerhardt, Max,*	Leipzig,	1885.
34)	*Goldstein, Herm.,* Dr. phil.,	Lyk,	1887.
35)	*Grunert, Otto,* D. D. S.,	Berlin,	1876.
36)	*Haeseler, Johannes,*	Braunschweig,	1880.
37)	*Hahl, Gösta,*	Berlin,	1894.
38)	*Haun, Carl,* Hofzahnarzt,	Erfurt,	1862.
39)	*Heinrich, Gust.,* Hofzahnarzt,	Dessau,	1880.
40)	*Heitmüller, Carl,* D. D. S.,	Göttingen,	1889.
41)	*Henrich, Anton,* D. D. S.,	Frankfurt a. M.,	1883.
42)	*Herbst, Wilhelm,* D. D. S.,	Bremen,	1876.
43)	*Hering, Franz,* Dr. med., Hofrath,	Leipzig,	1860.
44)	*Hering, Franz,* Dr. phil.,	Leipzig,	1895.
45)	*Hermann, Wilh.,* D. D. S.,	Halle a. d. S.,	1877.
46)	*Hesse, Friedrich,* Dr. med., D. D. S., ao. Prof.,	Leipzig,	1884.
47)	*Heuckerodt, Friedrich,* Hofzahnarzt,	Cassel,	1868.
48)	*Hille, Max,*	Dresden,	1894.
49)	*Hindrischedt, Friedrich,*	Stettin,	1882.
50)	*Hirschfeld, William,* D. D. S.,	Paris,	1892.
51)	*Hoppe, Richard,* Dr. phil.,	Leipzig,	1893.
52)	*Hörstel, Erich,*	Plauen i. V.,	1886.
53)	*Hübschmann, Friedr.,*	Hof,	1884.
54)	*Huppert, Leo,* Dr. med.,	Beuthen O/S.,	1891.
55)	*Jessen, Ernst,* Dr. med., Privatdocent,	Strassburg i. E.,	1890.
56)	*Jung,* C., Dr. med.,	Heidelberg,	1896.
57)	*Jung, Emil,*	Braunschweig,	1886.
58)	*Karras, F.,*	Berlin,	1894.
59)	*Kasprowicz, Stanislaus,*	Posen,	1891.
60)	*Katz,* Dr. phil.,	Berlin,	1894.
61)	*Kempfe, Max,* Dr. med.,	Magdeburg,	1890.
62)	*Kempfe, Robert,*	Magdeburg,	1869.
63)	*Kirchner, Georg,* D. D. S.,	Königsberg i. P.,	1890.
64)	*Klages, Heinr.,*	Bremen,	1879.
65)	*Klare, Gustav,* Dr. med.,	Leipzig,	1868.
66)	*Klein, Emil,* Hofzahnarzt und Hofrath,	Stuttgart,	1871.
67)	*Kleinmann, Friedr.,* Arzt und Zahnarzt,	Flensburg,	1867.
68)	*Klencke, Robert,* Dr. phil., Hofzahnarzt,	Hamburg,	1871.
69)	*Klingelhöfer, Emil,* D. D. S.,	Berlin,	1882.
70)	*Koch, Georg Wilh.,*	Giessen,	1864.

Digitized by Google

71)	*König, Ferd.*, Dr. med., prakt. Arzt,	Mainz,	1880.
72)	*Kolbe, Adolf*,	Kiel,	1891.
73)	*Kollmar, Emil*, Dr. med., Hofzahnarzt,	Carlsruhe,	1880.
74)	*Krille, Franz*,	Hamburg,	1889.
75)	*Kühne, Friedr.*, Dr. med.,	Magdeburg,	1880.
76)	*Kühns, Carl*,	Hannover,	1876.
77)	*Kunst, Adolf*,	Berlin,	1882.
78)	*Kuntzen, Werner*,	Berlin,	1887.
79)	*Labaschin, Gustav*,	Berlin,	1898.
80)	*Landau, Julian*, D. D. S.,	Berlin,	1890.
81)	*Lange, Ernst Rich.*, D. D. S.,	Zittau,	1888.
82)	*Laury, Erich*, D. D. S.,	Berlin,	1887.
83)	*Lignitz, Wilh.*,	Leipzig,	1894.
84)	*Lippold, Hugo*, Hofzahnarzt,	Rostock,	1880.
85)	*Lipschitz, Moses*,	Berlin,	1894.
86)	*Lobek*, Dr. med.,	Chemnitz,	1895.
87)	*Luhmann, C.*,	Gotha,	1893.
88)	*Lustig, Max*,	Berlin,	1887.
89)	*Mallachow, Louis Wilh.*,	Berlin,	1867.
90)	*Matthes, Robert*,	Zwickau,	1874.
91)	*Mayer, Alexius*,	München,	1887.
92)	*Meder, Fritz*,	München,	1887.
93)	*Mex, Paul*,	Berlin,	1884.
94)	*Meyer-Tranbjerg, Th.*,	Lübeck,	1892.
95)	*Michel, A.*, Dr., med.,	Würzburg,	1896.
96)	*Miller, W. D.*, Dr. med. et phil., D. D. S., ao. Prof.,	Berlin,	1894.
97)	*Möller, Leo Carl Johs.*,	Leipzig,	1893.
98)	*Montigel, Friedrich*,	Chur,	1880.
99)	*Montigel, J.*,	Heilbronn,	1895.
100)	*Morgenstern, Michael*, D. D. S.,	Frankfurt a. M.,	1882.
101)	*Mühlreiter, Eduard*,	Salzburg,	1865.
102)	*Müldener, Robert*,	Greifswald,	1884.
103)	*Niepa, L.*,	Kiel,	1891.
104)	*Oehleker, Franz*,	Hamburg,	1869.
105)	*Paal, H.*, D. M. D.,	Dresden,	1894.
106)	*Parreidt, Julius*,	Leipzig,	1876.
107)	*Paulson, Gerhardt*,	Frankfurt a. M.,	1882.
108)	*Petsch, Albert*,	Berlin,	1882.
109)	*Pflüger, Moritz*, Dr. phil.,	Hamburg,	1867.
110)	*Pfrenger, Ernst*,	Coburg,	1887.
111)	*Redes, Magnus*,	Magdeburg,	1890.
112)	*Reisert, D.*,	Erfurt,	1886.
113)	*Richter, Arthur*,	Berlin,	1887.
114)	*Richter, C. H. H.*,	Stettin,	1880.
115)	*Riegner, Hans*, D. D. S.,	Breslau,	1888.
116)	*Roese, C.*, Dr. med., Privatdocent, Hofzahnarzt,	München,	1893.
117)	*Rumann*,	Augsburg,	1896.
118)	*Sachs, W.*, D. D. S., Professor,	Breslau,	1889.
119)	*Sachse, B.*, Dr. phil.,	Leipzig,	1891.
120)	*Salzmann, Ferd.*, Dr. med.,	Münster i. W.,	1889.
121)	*Sauber, Wilhelm*,	Berlin	1890.
122)	*Schäfer, Johann*,	Braunschweig,	1887.
123)	*Schaumlöffel, Th. Carl Diedr.*,	Altenburg,	1893.

Digitized by Google

124)	*Scheps, Julian,* Dr. med.,	Breslau,	1890.
125)	*Schirmer, Alfred,* Dr. med., Privatdocent,	Basel,	1891.
126)	*Schlenker, Moritz,*	St. Gallen,	1875.
127)	*Schlott, Max,*	Halle,	1893.
128)	*Schmidt, Gust. Ludwig,*	Lübeck,	1878.
129)	*Schneider, Friedrich,* Dr. phil., Hofzahnarzt,	Erlangen,	1874.
130)	*Schnoor sen., C.,* Hofzahnarzt,	Schwerin,	1868.
131)	*Schnoor jun., Gustav,* Leibzahnarzt,	Schwerin,	1890.
132)	*Scholtz, W.,*	Carlsruhe,	1886.
133)	*Schreiter, Moritz Richard,*	Chemnitz,	1874.
134)	*Schrott, Johann Joseph,*	Mülhausen i. E.,	1868.
135)	*Schwanke, Paul,*	Graudenz,	1894.
136)	*Schwartzkopff, Ernst,*	Eisenach,	1884.
137)	*Schwarze, Paul,* D. D. S.,	Leipzig,	1883.
138)	*Sieberth, Otto,*	Nürnberg,	1896.
139)	*Siegfried, Max,*	Meissen,	1886.
140)	*Skogsborg, Rudolf,*	Stockholm,	1871.
141)	*Stahn, Otto,*	Mainz,	1881.
142)	*Starcke, Franz,*	Leipzig,	1882.
143)	*Sternfeld, Alfred,* Dr. med.,	München,	1885.
144)	*Stickler, Ludwig,*	München,	1887.
145)	*Stickler, Michael,*	Würzburg,	1880.
146)	*Strauss, G.,*	Hamburg,	1893.
147)	*Suckstorff, Theodor,*	Wismar,	1879.
148)	*Thieme, H.,*	Augsburg,	1896.
149)	*Thörmer, Max Richard,*	Merseburg,	1893.
150)	*Thomas, Hugo,*	Guben,	1894.
151)	*Tidick, Carl,*	Berlin,	1890.
152)	*Timme, Henry,*	Hannover,	1890.
153)	*Tunger,*	Oelsnitz,	1896.
154)	*Voss, J.,*	Bielefeld,	1892.
155)	*Walkhoff, Otto,*	Braunschweig,	1883.
156)	*v. Walther-Süersen, Gustav,* D. D. S.,	Berlin,	1876.
157)	*Walther, Raimund,* D. D. S.,	Wiesbaden,	1881.
158)	*Warnekros, Ludwig,* Dr. med., Prof.,	Berlin,	1884.
159)	*Weber, Hugo,*	Berlin,	1890.
160)	*Weichardt, Hugo,*	Oldenburg,	1893.
161)	*Westphal, H.,*	Potsdam,	1889.
162)	*Wiegels, Wilhelm,*	Schwerin,	1879.
163)	*Will, R.,*	Schwerin,	1892.
164)	*Windmüller,* Dr. med., D. D. S.,	Hamburg,	1893.
165)	*Witt, Raimar,*	Gotha,	1877.
166)	*Witzel, Adolf,* Dr. med., Privatdocent,	Jena,	1872.
167)	*Witzel, Carl,*	Dortmund,	1892.
168)	*Witzel, Julius,* Dr. med.,	Marburg,	1893.
169)	*Ziegel, Max,*	Görlitz,	1868.
170)	*Zimmermann, A.,*	Bremerhaven,	1895.
171)	*Zimmermann, C. W. G.,* Dr. phil., Hofzahnarzt,	Berlin,	1880.

D. Ausserordentliche Mitglieder.

1)	*Baštýr, Alfred,* Dr. med.,	Prag,	1888.
2)	*Beick, Johannes,*	Rotterdam,	1883.

Digitized by Google

3) *Carlson*, D. D. S.,	Gothenburg (Schweden),	1894.
4) *Friedrich, Alexander*,	Arnheim,	1884.
5) *Hillischer*, Dr. med.,	Wien,	1891.
6) *Kolbe*,	Petersburg,	1885.
7) *Lindhardt, L.*,	Kopenhagen,	1891.
8) *Otté, Eduard Hubert*,	Zwolle,	1886.
9) *Otté, Josef*,	Groningen,	1884.
10) *Robicsek, Salomon*, Dr. med.,	Wien,	1893.
11) *Schaefer, C.*,	Amsterdam,	1893.

Der Vorstand.

I. Vorsitzender: *Hesse, F.*, Prof. Dr. med., Leipzig, Goethestr. 5.
II. „ *Haun, C.*, Hofzahnarzt, Erfurt, Gartenstr. 5.
III. „ fehlt.
I. Schriftführer: *Kirchner, Georg*, D. D. S., Dr. phil., Königsberg.
II. „ *Westphal, H.*, Potsdam.
I. Kassirer: *Blume, Aug.*, Berlin, Unter den Linden 41.
II. „ *Zimmermann, Georg*, Hofzahnarzt, Dr. phil., Berlin,

Druck von C. Grumbach in Leipzig.

Digitized by Google

XV. Jahrgang. 2. Heft. *Februar 1897.*

Deutsche Monatsschrift

für

Zahnheilkunde.

[Nachdruck verboten.]

Ein Fall von Durchbruch des rechten oberen grossen Schneidezahnes durch die Lippe in späterem Lebensalter.

Von

Heinrich Niemeyer, prakt. Zahnarzt in Delmenhorst.

Am 16. Mai 1896 kam in Begleitung einer Verwandten eine kleine, etwas schwachsinnige und sehr schwerhörige, etwa 60jährige Person, die unverehelichte B. aus A., in meine Sprechstunde. Schon beim Eintreten bemerkte ich bei derselben unterhalb der Nase, gerade in der Mittellinie der Oberlippe, eine weissschimmernde, etwa erbsengrosse Erhabenheit. Bei genauerer Untersuchung entpuppte sich diese zu meiner grössten Ueberraschung als die Schneidekante einer Zahnkrone, welche die äussere Decke der Oberlippe vollständig durchbohrt hatte. Die Ränder der Durchtrittsöffnung waren ziemlich stark gewulstet, braunroth und mit eingetrocknetem Eiter bedeckt. Die Lippe war von der Zahnkrone förmlich aufgespiesst und wie mit einem Pflocke auf dem Zahnfleische des Alveolarfortsatzes befestigt. In Folge der dadurch bedingten verminderten Bewegungsfähigkeit der Oberlippe wurde auch die Sprache behindert und undeutlich.

Hier muss noch bemerkt werden, dass weder der rechte noch der linke Oberkiefer ausser dem erwähnten Zahne noch

Digitized by Google

andere Zähne oder Ueberreste von solchen aufwies; der Verlust derselben schien, nach dem Aussehen des stark atrophirten Alveolarfortsatzes zu schliessen, auch schon vor recht langer Zeit vor sich gegangen zu sein.

Als einzige mögliche Therapie konnte natürlich nur die Extraction des verirrten Zahnes in Betracht kommen. Diese erschien auf den ersten Anblick sehr schwierig; da die Lippe sich absolut nicht von dem Alveolarfortsatze abheben liess, so blieb nur die Möglichkeit der Extraction durch die Lippe selbst übrig.

Anfangs befürchtete ich, zu diesem Zwecke die vorhandene Oeffnung in der Lippe noch mit Messer oder Scheere erweitern zu müssen, sah aber doch vorläufig davon ab, da die dann entstehende grössere Narbe die ohnehin nur kurze und durch die stattgefundene Abscedirung noch mehr verkürzte Oberlippe wohl gar zu sehr contrahirt hätte. Ich machte vielmehr den Versuch, mit einer schmalen, schlanken Bajonettzange die Wundränder etwas zur Seite zu drängen, wodurch es mir dann auch wirklich gelang, die Zahnkrone mit der Zange zu erfassen. Die Extraction des mit seiner Wurzel vollkommen fest in seiner knöchernen Alveole steckenden Zahnes ging dann verhältnissmässig sehr leicht von statten.

Der extrahirte Zahn erwies sich als der ziemlich normal gebaute, rechte, obere, grosse Schneidezahn, der mit seiner verhältnissmässig kurzen, dicken, an der Spitze leicht gekrümmten Wurzel an der rechten Seite der Medianlinie des Oberkiefers vollständig horizontal im Knochen gelegen hatte. Von den drei noch sehr gut erhaltenen Schmelzspitzen der Schneidekante, dem charakteristischen Merkmal erst kürzlich durchgebrochener Zähne, war die mesiale, wie sich bei der Untersuchung des extrahirten Zahnes herausstellte, bei der Extraction abgebrochen; dies war nicht zu verwundern, da der Schmelz an der betreffenden Stelle durch Caries, welche sich auch schon ziemlich weit in das Zahnbein hinein erstreckte, vollständig unterminirt gewesen war. Die Alveole war vollkommen gesund.

Die weitere Behandlung sofort nach der Extraction bestand in sorgfältiger Ausspritzung der Extractions- und der Lippen-

Digitized by Google

wunde mit Carbollösung, energischer Touchirung der Wundränder der Oberlippe mit dem Höllensteinstift zur Beförderung von Granulationsbildungen, und Einlage von Jodoformgaze in die Alveole und Lippe.

Am folgenden Tage, den 17. Mai, hatte sich das Aussehen der Wunde schon bedeutend gebessert; es erfolgte nochmalige Ausspritzung, Jodoformgazetamponade und Pinselung der Lippenwunde mit Tinctura Jodi. Am 18. Mai wurde die Ausspritzung nochmals wiederholt und der Patientin wegen des guten Fortschreitens des Heilungsprocesses aufgegeben, sich erst am 21. Mai und zwar zur voraussichtlich letzten Consultation wieder vorzustellen. Da die Wunde ganz normal heilte, so wurde dann die weitere Behandlung eingestellt.

Bei diesem Falle zeigte sich wieder einmal evident, welch grosse Tendenz zur Heilung Wunden im Bereiche des Mundes haben, selbst wenn sie schon älteren Ursprungs sind. Wie sich nämlich aus der Anamnese ergab, welche allerdings bei der sehr geringen Intelligenz der Patientin keinen Anspruch auf grosse Genauigkeit machen kann, war zuerst vor ungefähr zwei Jahren eine Anschwellung des mittleren Theiles der Oberlippe entstanden, dann war Eiterung aufgetreten und schliesslich (wann liess sich leider nicht genau ermitteln) an der betreffenden Stelle der Oberlippe zum grössten Erstaunen Aller der Durchbruch eines Zahnes durch die äussere Hautdecke erfolgt. Dass der Process jedenfalls schon lange bestanden hatte, liess sich übrigens auch aus dem oben näher beschriebenen Aussehen der Durchtrittsstelle des Zahnes mit Sicherheit folgern.

Als Curiosum mag noch erwähnt werden, dass die Patientin sowie ihre Verwandten einem Unfall, der die Patientin vor etwa vierzig Jahren betroffen hatte, und bei welchem dieselbe von einer Kuh durch einen Stoss gegen den Mund schwer verletzt worden war, die Schuld an dem ihnen sonst unerklärlichen Erscheinen des Zahnes in der Lippe beimassen.

Was nun unsere Ansicht über den oben berichteten Fall betrifft, so können wir dieselbe kurz in Folgendem zusammenfassen:

Es liegt nicht etwa ein Fall von Hyperdentition oder gar

Digitized by Google

von dritter Dentition, wenn man letzteren Ausdruck überhaupnoch gelten lassen will, sondern vielmehr ein solcher von nacht träglichem und zwar sehr spätem Durchbruch eines retinirten und zugleich ganz fehlerhaft gelagerten Zahnes vor. Der rechte obere Centralschneidezahn, um den es sich bekanntlich handelt. ist zwar zur normalen Zeit gebildet worden, aber trotzdem zur Zeit des Durchtritts der Schneidezahngruppen in der Zahnreihe nicht erschienen, sondern in Folge seiner abnormen Entwicklung und Lagerung im Kieferknochen, welche vielleicht wieder durch Raummangel bedingt waren, in seiner knöchernen Kapsel zurückgehalten worden.

Ob die obere Zahnreihe dicht geschlossen oder eine Lücke in derselben vorhanden gewesen ist, konnte leider nicht festgestellt werden, thut aber auch nichts zur Sache, da die Identität des fraglichen Zahnes mit dem rechten oberen mittleren Incisivus ausser Frage steht.

Nachdem der retinirte und gleichzeitig verlagerte Zahn etwa fünfzig Jahre lang im Kiefer impactirt gewesen war, ohne durch irgend welche Symptome oder Beschwerden seine Existenz zu verrathen, ist er nach dem Ausfallen der ihm gewissermassen mit ihren Wurzeln im Wege stehenden und ihn am Durchbruch verhindernden Nachbarzähne mit seiner Schneidekante aus dem atrophirten Alveolarfortsatz getreten und zwar, seiner abnormen horizontalen Lage im Kieferknochen gemäss, direct in der Uebergangsfalte zwischen Zahnfleisch und Oberlippe. Im weiteren Verlaufe hat er dann allmählich durch den anhaltenden Druck die ihn am vollständigen Durchbruch verhindernde Lippenschleimhaut und Lippenmusculatur und schliesslich auch die Haut durchbohrt.

Dieser Vorgang konnte sich natürlich nicht ohne Reactionserscheinungen seitens der betroffenen Weichtheile, welche in unserem Falle auch zur Abscessbildung führten, abspielen.

Vorstehender Fall aus der Praxis schien mir wohl der Mittheilung werth zu sein, da drei Factoren dazu beitragen, denselben interessant erscheinen zu lassen. Diese sind:

1. Die verhältnissmässig sehr selten vorkommende Retention eines mittleren Schneidezahnes.

Digitized by Google

2. Der Durchbruch eines Zahnes in einem hohen Alter
3. Die abnorme Durchbruchsstelle des Zahnes in der Lippe.

Ad 1. Zweifellos kann gelegentlich wohl jeder Zahn einmal, auch wenn er vollständig normal ausgebildet im Kiefer vorhanden ist, durch verschiedene Umstände am Austritt aus demselben verhindert werden. Solche Durchbruchshindernisse sind hauptsächlich:

a) Eigene fehlerhafte Lagerung des retinirten Zahnes.
b) Abnorme Stellung der Wurzeln der benachbarten, bereits durchgebrochenen Zähne.
c) Raummangel; dieser tritt ein, wenn bei normaler Grösse der Zähne der Kiefer in seiner Entwicklung zurückgeblieben ist, oder wenn bei normaler Beschaffenheit des letzteren die Zähne abnorm gross sind.
d) Besonders starke Knochenbildung, zuweilen auch pathologischer Natur, an der normalen Durchbruchsstelle. Dieselbe wird wahrscheinlich häufig durch dicke Vernarbung der Wunden nach der Extraction von Milchzähnen veranlasst. (J. Scheff jun., Handbuch der Zahnheilkunde I, S. 543.)

Was aber die Häufigkeit des Vorkommens dieser Erscheinung, der sogen. Retention, anlangt, so besteht zwischen den einzelnen Zahngattungen ein sehr grosser Unterschied. Während nun die dritten Molaren und nach ihnen die oberen Eckzähne wohl die grösste Neigung haben, im Kiefer verborgen zu bleiben, weil zu der Zeit, wo sie normaler Weise durchbrechen sollen, der verfügbare Platz häufig schon von benachbarten Zähnen in Anspruch genommen worden ist, scheinen gerade die oberen Centralschneidezähne mit Bezug auf das Vorkommen der Retention erst in letzter Reihe zu kommen. Wenigstens sind in der mir bekannten Literatur nur spärliche Mittheilungen über Retentionen von oberen mittleren Schneidezähnen vorhanden.

Ad 2. Was den Durchbruch von Zähnen in vorgerückterem Alter anbetrifft, so findet man in der Literatur verhältnissmässig viele Aufzeichnungen, denen zufolge Personen im Greisenalter noch einen oder mehrere Zähne erhalten haben. Dies

Digitized by Google

geschieht meistens erst, nachdem die Kieferknochen durch den Verlust einiger oder aller Zähne und den Einfluss des Alters atrophirt sind. Früher nahm man in diesen Fällen eine sogenannte Dentitio tertia an, d. h. man glaubte, der Körper habe sich gewissermassen wieder verjüngt und noch in hohem Alter wiederum neue Zähne producirt. Nach dem heutigen Stande der Wissenschaft dürfte diese Möglichkeit jedoch gänzlich auszuschliessen sein; man nimmt vielmehr jetzt an, dass es sich in allen Fällen von spätem Zahndurchbruch um das Erscheinen von retinirten, in der Zahnreihe fehlenden oder überzähligen Zähnen handelt, welche zur normalen Zeit gebildet, aber aus irgend einem der oben angeführten Gründe nicht zum Durchbruch gelangt sind. Nach Beseitigung der Hindernisse können dieselben dann später, nachdem sie oft, wie in unserem Falle, eine lange Reihe von Jahren in der Tiefe des Kiefers verborgen gewesen sind, noch zum Vorschein kommen, in einzelnen Fällen, bei sehr starker seniler Rückbildung der Kieferknochen, sogar, ohne ihre Lage verändert zu haben.

Ad 3. Gelangt ein retinirter Zahn, der ausserdem auch noch fehlerhaft gelagert ist, (Retention mit Heterotopie Virchow), in späteren Jahren noch zum Durchbruch, so kann letzterer weit entfernt von der normalen Stelle erfolgen. So z. B. erscheinen öfter obere Eckzähne am harten Gaumen; ferner hat man nach Baume (Lehrbuch der Zahnheilkunde, 1. Auflage, S. 135) und Sternfeld (Scheff, Handbuch der Zahnheilkunde I, S. 476) ganze Zahnkronen in der Highmorshöhle nachgewiesen. Salter (citirt von Sternfeld ebendaselbst, S. 475) hat sogenannte Inversionen, bei welchen die Entwicklung der Krone an der Stelle erfolgt, wo sich normaler Weise die Wurzel bildet, und umgekehrt, sowohl bei mittleren als auch bei seitlichen oberen Schneidezähnen beobachtet; die Kronen derselben erschienen in den Nasenlöchern, aus welchen die Zähne extrahirt werden mussten. Berichte über solche seltenere Aberrationen von Zähnen finden sich vereinzelt in der Literatur verzeichnet, meistens allerdings ohne nähere Angaben. Letztere fehlen auch gänzlich bei einem sehr bemerkenswerthen Falle, welchen Baume in seinem Lehrbuche, S. 135, mittheilt. Derselbe schreibt wört-

Digitized by Google

lich: „Ein merkwürdiger Fall betrifft einen Weisheitszahn. Der Zahn war verkehrt angelegt; die Folge war, dass der Zahn an der Aussenseite des Gesichts in der Gegend des Kieferwinkels durchbrach."

Letzterer Fall ist meines Wissens der einzige in der Literatur verzeichnete, in welchem ein Zahn beim Durchbruch die äussere Haut durchbohrt hat; er hat auch noch die meiste Aehnlichkeit mit dem von mir mitgetheilten. Ein Gegenstück zu diesem habe ich aber trotz allen Nachforschens nirgends beschrieben gefunden.

Dritter Bericht der Poliklinik
für
Zahn- und Mundkrankheiten des zahnärztlichen Instituts der Königl. Universität Breslau.

Beobachtungszeit: 1. April 1894 bis 1. April 1896.

Erstattet von

Prof. Dr. **C. Partsch**, Director, und Zahnarzt **Perliński**, Assistent.

(Fortsetzung.)

Als ein besonderer Vorzug der breiten Eröffnung von der Vorderwand der Kieferhöhle aus muss noch hervorgehoben werden, dass sie eine umfangreiche Uebersicht über die Kieferhöhle ermöglicht und eine eventuell erforderliche Behandlung der Kieferhöhlenschleimhaut gestattet. Nicht nur übersieht man bei directem Einblick durch die breite Eröffnung einen grossen Theil der Schleimhaut der Kieferhöhle, namentlich das ostium internum, sondern man kann auch durch Einführung von kleinen Spiegeln sich einen Ueberblick über jene Partien der Kieferhöhle verschaffen, welche bei directer Besichtigung nicht übersehen werden können. Die verdickte oft gewulstete Kieferhöhlenschleimhaut kann chemisch oder thermisch kauterisirt werden. Mehrmals ist es uns gelungen, polypöse Schwellungen, welche die Quelle des Empyems waren, galvanokaustisch ab-

Digitized by Google

zutragen, in einem anderen Falle das durch die Polypen verlegte ostium internum wieder durchgängig zu machen.

Im Fall 1. haben wir das sehr verengte ostium internum systematisch zu dilatiren versucht. An einem Metallgriff wurden biegsame kupferne Bolzen von verschiedenem Kaliber angeschraubt und vom Munde aus durch die mesiale Wand der Kieferhöhle nach der Nase zu durchgeführt. Damit gelang es das vorher schwer durchgängige Foramen so zu erweitern, dass der Luftstrom frei passiren und zur Reinigung der Höhle verwendet werden konnte. In einem Falle war es möglich eine am ostium internum sitzende polypöse Geschwulst stereoskopisch vom Munde aus zu photographiren und bequem mit der galvanokaustischen Schlinge abzutragen. Sie erwies sich als ein maligner Tumor, der den Oberkiefer immer weiter ergriff und später die Resection des Kiefers nöthig machte.

Einen künstlichen Verschluss für die angelegte Oeffnung haben wir nicht anzulegen nothwendig gehabt. Für gewöhnlich schliesst namentlich beim Oeffnen des Mundes die dicht sich anlegende Wange die Oeffnung fast hermetisch ab. In die Kieferhöhle gebrachte Flüssigkeit wird durch den Wangendruck so zurückgehalten, dass erst beim Abziehen der Wange mit dem Wundhaken die Flüssigkeit ausfliesst. Nie haben wir Speisetheile in der Höhle vorgefunden und oft genug hat die von Anfang an eingelegte starke Gummidrainage sich so fest in die Wangenschleimhaut eingepresst, dass sie in derselben ein kleines Decubitalgeschwür veranlasste oder von der Wange trotz des eingeschobenen Querriegels in die Kieferhöhle so eingedrückt wurde, dass sie nur mit gewisser Mühe aus derselben durch die über sie sich zusammenlegenden Wundränder herausgezogen werden konnte. Diese letzterwähnten Erfahrungen gaben Veranlassung, die Drainage in bestimmter Weise umzuändern. Während sie früher so angelegt wurde, dass durch ein schräg abgeschnittenes Gummirohr mit Pincette ein Querriegel durchgezogen wurde, der das Eingleiten der Drainage in die Kieferhöhle verhindern sollte, wurden neuerer Zeit Drainagen verwendet, an welche eine Gummiplatte anvulkanisirt war. Entsprechend der Oeffnung wurde letztere so zurecht geschnitten,

Digitized by Google

dass ein nach unten an den Alveolarfortsatz herabreichender Lappen der Drainage den Widerhalt gab, der das Eingleiten in die Kieferhöhle verhinderte. Diese Form der Drainagen wurde von den Patienten weitaus angenehmer empfunden und die leichten Schwellungen der Wange, welche sonst das Decubitalgeschwür begleiten, blieben aus. Nicht dringend genug kann betont werden, dass jede Drainage einen Reiz auf die Kieferhöhle ausübt und sie zu eitriger Secretion erregt, selbst wenn sie sonst schon vermindert wäre. Eine rechtzeitige Entfernung der Drainage ist deshalb wünschenswerth; denn wesentlich von diesem Moment hängt oft die Raschheit der Heilung und die Abkürzung der Behandlungsdauer ab. Man kann sie desto eher entfernen, je sicherer man durch Anlegung einer breiten Communication für ein Offenbleiben derselben ohne Drainage Sorge getragen hat. Von demselben Gesichtspunkt aus ist das Einlegen einer künstlichen Verschlussplatte zu widerrathen. Sie ist erstens überflüssig, zweitens als Fremdkörper reizend und drittens die Heilbestrebung der Natur durch Auseinanderdrängen der Wundränder hemmend.

Bei folgenden Fällen ist die Diagnose auf Empyem der Kieferhöhle gestellt worden, ohne dass die Behandlung desselben eingeleitet wurde, da sich die Patienten der Behandlung entzogen.

Bei dem am 3. Juli 1895 im Institut erschienenen 49jährigen Invaliden Wilhelm F. — Patient giebt an, im März und April 1894 Zahnschmerzen mit Schwellung des Gesichts und Kiefers gehabt zu haben. Die angeschuldigten Zähne wurden ihm extrahirt. Bald darauf stellte sich reichlicher Ausfluss aus der linken Nase ein. Von dem im October 1894 consultirten Arzte wurde Nasenkatarrh diagnosticirt und daher tägliche Ausspülungen verordnet. Zu Weihnachten war der Ausfluss wässerig, verschieden stark am Tage auftretend. Uebler Geruch habe Patient nicht bemerkt.

Die Probedurchleuchtung liefert keinen Aufschluss. Die Probedurchspülung ergiebt die Anwesenheit von Eiter in der linken Kieferhöhle. Der Geruch des Eiters ist heringslakenähnlich. Patient entzieht sich der Behandlung.

Am 14. December 1894 bei der 32jährigen Kaufmannsfrau Martha Br. aus Kanth. — Patientin giebt an, schon längere Zeit an einem gleichmässig stark am Tage auftretenden Nasenausfluss rechterseits zu leiden. Patientin begab sich in Behandlung eines Naturheilarztes, aber ohne Erfolg.

Digitized by Google

In der rechten Nase beobachtete man Deviation des Septum nach rechts und einen Eiterstreifen. Die Durchleuchtung ist auf der rechten Seite nur wenig dunkler; linkerseits ist die Pupille geröthet. Subjective Lichtempfindung links stärker.

Die Ausspülung der Kieferhöhle von der Nase aus ergiebt die Entleerung von übelriechenden Eiterkrümeln. Patientin ist nicht in Behandlung geblieben.

Am 27. Februar 1895 bei der 28jährigen Werkführersfrau Emilie S. aus Breslau. — Patientin giebt an, als Kind von 8 Jahren eine Deviation des Nasenseptums nach rechts und Verstopfung der linken Nase gehabt zu haben. Seit $^1/_2$ Jahr Eiterausfluss aus der linken Nase, ferner Druck unter dem Auge links, namentlich am Abend. Patientin ist in Behandlung eines Arztes getreten, der ihr Spülungen verordnete.

Die Durchleuchtung ergiebt links die Verdunklung des Feldes zwischen Nase und Auge. Die Probedurchspülung der linken Kieferhöhle von der Nase aus ergiebt Entleerung von krümligen, stark fötidem Eiter.

Am 29. Februar giebt Patientin an, seit der Ausspülung Besserung gehabt zu haben. Es werden die Wurzeln von $\underline{|55}$ wegen chronischer Periodontitis extrahirt. Spülwasser. Patientin kommt nicht wieder.

Am 9. December 1895 bei der 26jährigen Kinderpflegerin Ida H. aus dem Marthastift. — Patientin schon vor 7 Jahren an einem permanenten Schnupfen leidend, beobachtet seit einem Jahre eine heftige Schleimabsonderung, die aber nicht übelriechend ist. Sonst keine Beschwerden. Der Ausfluss früh besonders stark; doch braucht Patientin nur ein Taschentuch am Tage. Beim Anblick scheint die linke Wange etwas geschwollen und geröthet. Von Zähnen ist $\underline{8|}$ cariös, $\underline{543|}$ Wurzeln, $\underline{21|}$ cariös; links oben $\underline{|12}$ cariös, $\underline{|84567}$ Wurzelreste, $\underline{|8}$ fehlt. Die Durchleuchtung ergiebt rechts Verdunklung des Orbitalfeldes und der Pupille. Die Durchspülung der rechten Nase entleert eitrige Massen. Reinigung des Oberkiefers von Wurzeln.

Am 19. December. Da sich auch weiterhin noch Eiter in der rechten Nase zeigt, wird vom unteren Nasengang aus eine Probedurchspülung gemacht. Dieselbe ergiebt deutliche Eiteransammlung in der rechten Kieferhöhle.

Patientin erscheint nicht zur Behandlung.

An Empyemen sind ferner folgende Patienten in der Klinik behandelt worden.

1.) Am 3. November 1894 kommt die 44jährige Johanna W. in unsere Behandlung und giebt an, vor zwei Jahren die rechte Nase wund gehabt zu haben, seit $^1/_4$ Jahr bemerkte sie namentlich früh morgens

Digitized by Google

Eiterausfluss aus der rechten Nase. Geruch und Geschmack sind beeinträchtigt.

Bei Untersuchung der Nase findet man Deviation des Nasenseptums nach rechts und einen Eiterstreifen im Nasengang. Im Kiefer stehen $\underline{87|}$ Wurzeln; $\underline{6|}$ cariös, $\underline{54}$ fehlen, $\underline{32|}$ erhalten, $\underline{1|}$ Wurzelrest; links ist $\underline{|1}$ cariös, von $\underline{|2}$ ab im Oberkiefer nur noch Wurzelreste. Aus der Nase empfindet man einen salzigen Geruch. Beleuchtung ergiebt keinen Aufschluss. Die Probeausspülung entleert krümligen, stark riechenden Eiter aus der rechten Kieferhöhle.

Am 10. November wird unter Cocainanästhesie nach Extraction von $\underline{7|}$ die Eröffnung der rechten Kieferhöhle vom Munde aus ausgeführt und nach Durchspülung derselben tamponirt. Patientin verträgt den operativen Eingriff gut; ist am 14. November subjectiv und objectiv besser bestellt. Ausspülung, Jodoformirung und Tamponade Im Krankheitsverlauf ist nichts Störendes und Ungünstiges eingetreten. Bei der aller drei Tage vorgenommenen Ausspülung zeigt sich, dass die Höhle immer weniger Eiter aufweist. Die Nase communicirt frei mit der Kieferhöhle, und die Kieferschleimhaut zeigt keine wesentliche Veränderung. Die Behandlung wird im Institut in der Weise weitergeführt, dass nach Ausspülung und Jodoformirung die Höhle mit einer Drainage versehen wird. Da sich im Krankheitsverlauf nichts Ungünstiges einstellt, wird vom Januar 1895 versucht, die Oeffnung vom Munde zur Kieferhöhle durch immer engere Drainagen zum Schlusse zu bringen. Dabei wird jedesmal eine Ausspülung mit Chlornatriumlösung und Einstäubung mit Jodoform vorgenommen.

Am 28. April 1896 wird die Drainage ganz fortgelassen.

Am 31. Mai stellt sich Patientin wieder vor und giebt an, dass sie keine Eiterung merke und sich viel wohler fühle. Die Oeffnung vom Munde nach der Kieferhöhle ist bis auf einen feinen Fistelgang geschlossen.

2.) Am 5. April 1895 tritt der 22jährige Emil H. in Behandlung des Instituts und giebt an, schon in seiner Schulzeit üblen Nasengeruch gehabt zu haben. Es ist beim Patienten $\underline{|87}$ intact, $\underline{|6}$ Wurzelrest, $\underline{|5}$ intact, $\underline{|4}$ Wurzel, $\underline{|321}$ erhalten. Im Unterkiefer $\overline{|87}$ gesund, $\overline{|6}$ fehlt, $\overline{54321}$ gesund. Auf der rechten Seite sind im Oberkiefer die Zähne vollzählig, im Unterkiefer sind die Zähne bis auf Wurzel $\overline{6|}$ gesund erhalten. Bei Besichtigung der Nase sieht man borkige Massen, die bei Entfernung Blutung hervorrufen. Die Durchleuchtung ergiebt links eine Verdunklung der Conjunctiva. Die Probedurchspülung ergiebt linkerseits Empyem. Unter Cocainanästhesie werden Wurzeln von $\underline{|46}$ extrahirt und oberhalb $\underline{56}$ am Uebergang des Alveolarfortsatzes in den Kieferkörper die Eröffnung der Höhle vorgenommen. Nach Reinigung und Ausspülung der Kieferhöhle Tamponade eingelegt. In den nächsten

Digitized by Google

Tagen wird aller zwei Tage die Kieferhöhle ausgespült, mit Jodoform ausgeblasen und mit Drainage versehen.

Die am 8. Mai vorgenommene Probeausspülung lässt die Kiefer, höhle frei von Eiter erscheinen. Kieferhöhlenschleimhaut normal. Luftstrom findet von der Nase nach dem Munde freien Weg.

Am 21. Mai. Naseneiterung fast vollständig gewichen. Ausspülung, Jodoformirung und Einlegen der Drainage. Patient angewiesen, die Ausspülung sich selbst einmal täglich zu machen.

Am 15. September. Beim Patienten besteht erbsengrosse Fisteläffnung von der Mundhöhle nach der Kieferhöhle, nachdem erst vier Wochen vorher die Kanüle abgelegt wurde. Beschwerden nicht vorhanden. Absonderung aus der Nase geschwunden.

3.) Am 9. Februar 1895 tritt die 32jährige Frau B. in unsere Behandlung. Sie giebt an, seit vier Jahren an Eiterausfluss aus der Nase zu leiden, doch habe sie keinen üblen Geruch wahrgenommen.

Die Durchleuchtung ergiebt starke Verdunklung der linken Gesichtsseite. Die Durchspülung vom ostium internum lässt Eiter in reichlichen Mengen aus der Kieferhöhle ausfliessen.

Es wird unter Cocainanästhesie zunächst die Wurzel von $\frac{5}{}$ extrahirt, alsdann in der Gegend zwischen $\frac{56}{}$ die faciale Wand des Oberkiefers mit Trepanbohrer eröffnet. Dabei entleert sich eine reichliche Menge Eiters. Nach Ausspülung der Kieferhöhle zeigt die Schleimhautauskleidung normales Aussehen. Tamponade. Nachdem im Verlauf von einer Woche die nach der Operation eingetretene bedeutende Schwellung zurückgegangen ist, wird die Tamponade entfernt, die Kieferhöhle ausgespült und eine im Durchmesser 12 mm grosse Drainage eingelegt.

Am 15. Mai sind die Beschwerden vollständig zurückgegangen und die Naseneiterung ganz zum Stillstand gebracht.

4.) Am 4. Juli 1894 tritt der Polizeicommissar Ernst H. in unsere Behandlung ein. — Patient hat vor circa zwei Jahren eine Schwellung der linken Gesichtsseite gehabt. Seit dieser Zeit hin und wieder heftige Kopfschmerzen und Ausfluss aus der Nase, meistens morgens.

Die Besichtigung des Mundes ergiebt Wurzelreste von $\frac{6}{}$. Die Durchleuchtung lässt die linke Seite dunkler erscheinen. In der Nase ist kein Eiter zu sehen. Es wird heute $\frac{6}{}$ gezogen und von der Alveole aus die Kieferhöhle eröffnet und ausgespült. Dabei Eiterausfluss aus der Nase. Tamponade der Eröffnungsstelle.

Am 7. Juli wird von der facialen Wand des Oberkiefers die Eröffnung der Kieferhöhle mit Trepanbohrer vorgenommen. Darauf Ausspülung der Höhle und Tamponade.

In nächster Zeit fühlt sich Patient subjectiv schlechter, der Aus-

Digitized by Google

fluss aus der Nase soll stärker auftreten, auch klagt Patient über Appetitlosigkeit. Nach wiederholten häufigen Ausspülungen der Kieferhöhle und Tamponirung mit Jodoformgaze fühlt sich Patient am 2. August wesentlich gebessert.

Am 15. August. Da die Absonderung sich wesentlich gemässigt hat und Patient wegen ausgesprochenen tabischen Beschwerden Cudowa aufsuchen soll, wird er mit einer kleinen Canüle versehen und beauftragt, nach seiner Rückkehr sich wieder vorzustellen.

Am 27. October giebt Patient an, dass er keine Beschwerden und keine Eiterung empfinde. Es wird nun nach Ausspülung der Höhle eine kleinere Drainage eingeführt.

Im December klagt Patient noch immer über tabische Beschwerden. Die Eiterung aus der Kieferhöhle ist wesentlich geringer und macht dem Patienten so gut wie gar keine Beschwerden. Die Drainage wird weggelassen.

5.) Am 8. Juni 1895 tritt die 15jährige Patientin Marie B. aus dem Marthastift in unsere Behandlung. — Patientin litt seit einer Reihe von Jahren an Ohrenschmerzen und dann an Eiterausfluss aus beiden Nasenlöchern. Im August vorigen Jahres wurde die Ausräumung der Polypen der Nasenhöhle, im September derjenigen des Rachens vorgenommen. Im October wurde die Eröffnung der beiden Kieferhöhlen vorgenommen, und zwar von den Alveolen von $\underline{6}|\underline{5}$ aus.

Bei der Durchspülung der Nase entleeren sich reichlich eitrige, zum Theil borkige Massen. Darauf hin werden die an den Stellen von $\underline{6}||\underline{5}$ liegenden Obturatoren entfernt und von denselben aus die beiden Kieferhöhlen ausgespült, wobei sich aus beiden eine grössere Menge krümligen übelriechenden Eiters entleert.

Am 21. Juni. Nachdem seit drei Tagen bei der Patientin nichts weiter vorgenommen wird, um zu constatiren, ob sich Eiter in den Kieferhöhlen retinirt, werden heute nach vorheriger Reinigung der Nase durch Wasserspülung die beiden Kieferhöhlen ausgespült, wobei grössere Mengen Eiters sich entleeren. Darauf hin wird zunächst die rechte Kieferhöhle eröffnet. Nach Injection von drei Spritzen mittelstarker Schleich'scher Cocainlösung wird ein ovaläres Stück Schleimhaut über der Alveole von $\underline{6}|$ excidirt (wobei eine Verletzung und sofortige Unterbindung einer Arterie erfolgt) und mit Cooper'scher Scheere das Periost abgehebelt. Darauf wird mit Collin'schem Bohrer und dem kleinsten Handtrepanbohrer die Kieferhöhle eröffnet. Bei der darauf vorgenommenen Ausspülung entleert sich eine Menge Eiter. Tamponade der Kieferhöhle.

Am 23. Juni liegt der Tampon reizlos an seiner Stelle, nur ist nach der Operation ein leichtes Oedem des unteren Augenlides eingetreten.

Am 25. Juni. Nach Entfernung des Tampons wird die Kiefer-

Digitized by Google

höhle ausgespült, wobei sich wenig Eiter entleert. Neue Jodoformgazetamponade.

Am 28. Juni. Fortlassung des Tampons, Jodoformeinstäubung und Einlegen einer 9 mm im Querschnitt haltenden Drainage.

Am 3. Juli. Bei der Ausspülung der Höhle entleeren sich geringe Massen von Eiter mit Jodoform vermischt.

Am 10. Juli klagt Patientin über Druck und Schmerzen auf der linken Gesichtsseite. Die nun vorgenommene Ausspülung der linken Kieferhöhle ergiebt die Höhle als eiterfrei.

Am 2. August wird die Drainage rechts entfernt, da aber bei der am 9. August vorgenommenen Ausspülung sich wieder geringe Eitermenge aus der Höhle entleert, wird die Drainage wieder eingelegt.

Am 20. September wird die Drainage entfernt.

Am 26. November. Bei der bis heute zweiwöchentlich ausgeführten Durchspülung entleert sich jedesmal eine Menge auffällig krümligen, stark heringslakenartig riechenden Eiters aus der rechten Kieferhöhle. Die Nasenhöhle wird ausgespült, dabei entleert sich wieder schleimiger Eiter aus beiden Nasengängen, obgleich angeblich einige Stunden vorher die Nase ausgespült war. Nachdem beide Nasengänge gehörig gereinigt sind, wird die Punktionsnadel in die Narbe der äusseren Kieferwand eingestossen und durch dieselbe zunächst eine Durchspülung von Chlornatriumlösung, dann eine Spülung von Wasserstoffsuperoxyd ausgeführt. Bei erster Durchspülung entleerten sich wieder übelriechende bröcklige Eitermengen.

Am 30. November ist die Eiterentleerung aus der Kieferhöhle noch bedeutend.

Am 18. December 1895 wird bei der Patientin, da linkerseits auch Beschwerden vorhanden sind, die linke Kieferhöhle ausgespült. Am Alveolarfortsatz findet man noch eine von der früheren Eröffnung herrührende feine Fistel; dieselbe wird dilatirt und ein feiner Spritzenansatz eingeführt. Bei der Durchspülung entleert sich krümliger Eiter. Bei der Durchspülung der rechten Kieferhöhle entleert sich ebenfalls übelriechender Eiter.

Am 15. Januar 1896. Unter Cocainanästhesie wird im Vestibulum oris eine Incision über $\frac{4-6}{}$ gemacht, die Schleimhaut und das Periost mit stumpfer Scheere abgehebelt und die äussere Kieferhöhlenwand mit Collin'schem und Handtrepanbohrer trepanirt; darauf wird die Ausspülung der Höhle gemacht und dieselbe tamponirt.

Am 20. Januar ist leichtes Oedem des unteren linken Augenlides, mässige Schwellung der Wange zu sehen. Reichliche Eiterentleerung bei der Durchspülung der linken Kieferhöhle. Erneuerte Tamponade.

Am 24. Januar. Die Durchspülung der Kieferhöhlen ergiebt links keine Eiterentleerung, rechts noch beträchtliche Eitermenge.

Digitized by Google

Am 3. Februar. Durchspülung der beiden Höhlen; links ziemlich rein, rechts Eiteransammlung. Einlegen von Drainagen, links 10 mm im Querschnitt, rechts nach Dilatation mit Zinnbougies Drainage 8 mm.

Am 7. Februar. Besserung des Allgemeinbefindens der Patientin. Links zur Vermeidung des Wangendruckes auf die Canüle Watte eingelegt, dadurch Besserung der Schmerzen. Rechts freier Durchgang der Kochsalzlösung vom Munde in die Nase. Einlegen erneuter Drainage 4 mm.

Am 17. Februar. Patientin subjectiv und objectiv besser gestellt.

Am 13. März ist die Eiterung wesentlich gemindert, aber noch nicht vollkommen sistirt. Es wird heute Versuch gemacht durch Airolpulverung in die Kieferhöhlen die Secretion zu beschränken.

Am 31. März. Patientin subjectiv und objectiv gebessert.

Am 16. April wird die Drainage wegen Druck weggelassen. Ausspülung mit Kochsalzlösung, Einstäubung von Airol, Spülungen zu Hause mit Wasserstoffsuperoxyd.

Am 28. April. Veringerung der Secretion, Ausspülung und Einstäubung der Kieferhöhlen mit Itrol.

Am 19. Mai. Patientin befindet sich wohl, Ausspülung und Einstäubung der Kieferhöhlen mit Itrol.

6.) Am 4. October 1893 tritt die 32jährige Schneiderin Rosina P. in unsere Behandlung. — Patientin giebt an, dass sie seit Februar, bis wohin sie sich ganz gesund fühlte, erkrankt sei, und zwar habe sie ohne merkliche Geschwulst Zahnschmerzen in der ganzen rechten Gesichtshälfte gehabt, ferner heftige Kopfschmerzen und eitrigen Ausfluss aus dem rechten Nasenloche. Die Zähne wurden ihr extrahirt und das Antr. Highmori eröffnet.

Am 7. October, sowie aller zwei darauffolgenden Tage wurde der Patientin ein nächst grösseres Drainage-Röhrchen eingelegt.

Am 13. October das Ausblasen der Kieferhöhle vorgenommen, wobei geringe Schleim- bezw. Eiteransammlung constatirt wird. Heute, wie aller drei darauffolgenden Tage wird zur Dilatation der Oeffnung zum Antr. Highmori ein immer grösseres Drainage-Röhrchen eingeführt.

Am 27. October. Da Patientin drei Tage früher angeblich heftige Beschwerden gehabt hat und bei Auspressen des Luftstroms Communication mit der Nase nicht vorhanden ist, wird die diagnostische Durchspülung der Kieferhöhle mit Thymol-Lösung vorgenommen. Das Wasser fliesst dabei ohne Beimischung von schleimigen bezw. eitrigen Secrets klar ab. Patientin giebt auch an, nur sehr wenig Ausfluss aus der Nase gehabt zu haben.

Am 3. November giebt Patientin an, wieder mehr Ausfluss aus

Digitized by Google

der rechten Nase gehabt zu haben und rechtsseitige Kopfschmerzen. Bei Durchspülung ist Absonderung trotzdem gering und Communication mit der Nase wenig vorhanden. Einlage desselben Drainage-Röhrchens.

Am 13. November wird das Drainage-Röhrchen entfernt und die Kieferhöhle mit Jodoformgaze tamponirt nach sorgfältiger Reinigung durch Ausspülung, wobei sich wenig Abfluss constatiren lässt. Dasselbe wird gemacht am 17., 20., 24., 30. November, 6., 12., 20., 28. December.

Am 8. Januar 1894. Die Durchspülung ergiebt keinen Eiter und auch keine bedeutende Schleimmassen. Patientin klagt immer noch über Eiterabfluss aus der Nase, der auch üblen Geruch habe, und bringt deshalb Proben des Ausflusses im gebrauchten Taschentuch mit.

Es wird am 15. Januar zu neuer Operation geschritten.

Bei den nächsten Vorstellungen, die zweimal wöchentlich erfolgen, wird jedesmal die Durchspülung vorgenommen, wobei immer noch eitrige bezw. krümlige Massen sich entleeren.

Am 13. October 1894. Da bei der Patientin noch immer Eiterung besteht und der Abfluss aus der Kieferhöhle nicht vollkommen frei zu Stande kommt, wird heute unter Bromäthylnarkose nach Discision der Schleimhaut und Abhebung des Periostes die Kieferhöhle breit eröffnet. Bei der Auslöffelung werden mit dem scharfen Löffel eine grosse Anzahl linsen- bis erbsengrosser, weicher, polypöser Excrescenzen entleert. Jodoformgazetamponade.

Am 15. October. Patientin hat die Operation gut überstanden; leichte Schwellung der rechten Gesichtshälfte bei mässigen Schmerzen. Absonderung aus der Nase soll noch bestehen. Die nächsten Wochen wird aller paar Tage die Kieferhöhle ausgespült und neuer Tampon eingelegt. Die Secretion nimmt ab.

Im December ist die Eiterung aus der Kieferhöhle wesentlich gemässigt. Man gewahrt deutlich bei der Inspection der Kieferhöhle, dass sich das orific. intern. bei dem Einblasen von Luft deutlich markirt. Die Kieferschleimhaut ist stark gewulstet und weist einzelne Nischen und Abtheilungen auf. Der Luftstrom geht grösstentheils durch den früher angelegten, das vordere Ende der Kieferhöhle streifenden Knochenkanal und räumt so die Kieferhöhle nicht genügend aus, sondern lässt noch einen Theil des Secrets zurück. Gelegentlich gewahrt man, dass selbst Eiter von der Nase aus in die Kieferhöhle geblasen wird. Wiederholte Jodoformirung der Kieferhöhle.

In Cocainanästhesie wird hinter dem ersten Bicuspis an dem zahnlosen Kiefer eine Incision gemacht und von dieser aus mit einem Bohrer in die Highmorshöhle eingegangen. Der üble Geruch, sowie austretendes Secret lassen die Erweiterung des Kanals nothwendig er-

Digitized by Google

scheinen; dieselbe wird zuerst mit einem kleinen Trepan vorgenommen, dann mit einem grossen vollendet. Es wird ein über $1^1/_2$ cm langer Knochenkanal ausgebohrt, in dessen Tiefe erst die Highmorshöhle erreicht wird. Die Durchspülung lässt ziemlich viel Blut aus Nase und Mund eintreten. Der Kanal wird tamponirt. Schon entlassen kehrt die Patientin mit der Klage zurück, dass der Tampon nach dem Gaumen zu hinabgeglitten sei, und in der That hängt der Tampon hinter dem weichen Gaumen in die Mundhöhle herab. Es wird ein neuer, kleiner Tampon eingeführt und zugleich die Nase tamponirt.

Am 17. Januar. Patientin hat am ersten Tage ziemlich viel Schmerzen gehabt und mässig starke Schwellung. Der Tampon wird entfernt; unter dem Nasentampon hat sich eitriger Schleim im rechten Nasengang gehalten, der zunächst ausgespült wird. Nach Extraction des Tampons sieht man, dass sich hinter dem Knochenkanal eine höchstens haselnussgrosse Höhle befindet, die breit mit der Nase communicirt, und in welche sich eine vom unteren Nasengang aus eingeführte Sonde direct einschieben lässt. Neue Tamponade, Spülung.

Am 22. Januar. Verlauf vollständig reactionslos, in der Höhle kein Secret, neue Tamponade mit Loretingaze.

Am 28. Januar. Patientin erscheint anstatt am 29. Januar schon heute, da der Tampon in die Nase gerutscht war. Der entfernte Tampon riecht sehr zersetzt, die Secretion in der Höhle ist ziemlich bedeutend. Patientin klagt auch über starken Ausfluss aus der Nase. Die gründliche Durchspülung ergiebt aus der Nase und Höhle ziemlich bedeutenden, aber bereits etwas mehr schleimigen Abfluss. Einlage eines Jodoformgazetampons.

Am 30. Januar. Subjective Beschwerden geschwunden, heutiger Tampon geruchlos; Ausspülung; nur sehr geringe Schleimsecretion.

Am 8. Februar. Leichte Retention; namentlich aber ist die linke Nase durch zähen Schleim verstopft. Ausspülung; Einlage der Drainage.

Am 9. Februar. Austamponirung der in der Kieferhöhle nach hinten oben liegenden Ausbuchtung.

Am 15. Februar. Nach Entfernung des Tampons sieht man eine Secretverhaltung in der oben erwähnten Bucht am Infraorbitaldach der Kieferhöhle. Tamponade.

Am 18. Februar. Dieselbe Wahrnehmung, neue Tamponade.

Am 8. März. Tamponade der ganzen Kieferhöhle, Schleimhaut immer wulstig.

Am 22. März. Tamponade öfters wiederholt, Beschwerden besser.

Am 2. April wird am Infraorbitaldach der Kieferhöhle eine granulirende Fläche der Schleimhaut mit dem Aetzstift cauterisirt.

Am 6. April wird die Kieferhöhlenschleimhaut umfangreich mit Höllenstein geätzt.

Digitized by Google

Am 10. April. Nochmalige starke Aetzung mit Höllenstein.

Am 13. April. Ausspülung, Jodoformirung; Höhlenschleimhaut sieht gut aus.

Am 10. Mai. Probedurchspülung der linken Kieferhöhle. Höhle eiterfrei.

Am 13. Juni. Kieferhöhle rechts ganz normal; noch Eiterung aus der Nase.

Am 15. September. Fortlassen jeder Drainage.

Am 2. December. Patientin fühlt sich bedeutend wohler als früher, sieht besser aus. Communication frei, unbedeutende Secretion.

Am 28. April 1896 klagt Patientin über Schnupfen. Die Besichtigung der Nase und Ausspülung zeigt keinen Anhaltspunkt dafür, Einstäubung von Airol in die Kieferhöhle.

Am 7. März 1895 tritt der 32jährige Secretär Bruno T. in unsere Behandlung. — Patient, seit mehreren Jahren an Naseneiterung leidend, wird von Dr. H. wegen Verdachts auf Empyem überwiesen. Die Probespülung ergiebt die Richtigkeit des Verdachts. Der Patient hat seit sechs Jahren Beschwerden; vor zwei Jahren Entfernung von Polypen aus der Nase. Eiterung aus den Siebbeinzellen. Patient hat sich als Kind von 4 Jahren das Nasenbein gebrochen, dadurch Verschmälerung und Eindrücken des Septums (vgl. Fig. 5). An Zähnen fehlen $\frac{876}{}$; $\frac{54321}{}$ sind gesund; linkerseits sind $\frac{12345}{}$ gesund, $\frac{67}{}$ fehlen, $\frac{8}{}$ cariös.

Es wird die Eröffnung der Kieferhöhle ausgeführt, dabei Blutung aus einer Zahnfleischarterie. Entleerung von Eiter, Ausspülung, Tamponade.

Am 16. März. Entfernung der Tamponade, Einlegen einer neuen.

Am 27. März hat Patient in der Zwischenzeit eine bedeutende Schwellung der rechten Wange bekommen, klagt über heftige Schmerzen, Störung der Nachtruhe. Patient giebt an, sich viel im Freien bewegt und sich erkältet zu haben. Ausspülung und Drainage.

Am 29. März. Einlegen der stärksten Drainage.

Am 31. März giebt Patient an, dass ihm in der Nacht das Drainagerohr herausgefallen sei, starke Röthung der rechten Wange und des Auges. Beschwerden nicht nachgelassen. Ausspülung, Einführen der Drainage mit Schmerzen verbunden, da schon Schrumpfung der Oeffnung vorhanden ist.

Am 5. April. Während aller zwei Tage die Säuberung der Höhle vorgenommen und neue Drainagen eingelegt werden, bemerkt man heute bei Besichtigung der Kieferhöhle an dem Eingang der Oeffnung eine weissliche Masse, die sich als ein solider polypöser Tumor erweist. Erweiterung der Höhle mit grösseren Drainagen.

Am 10. April. Nachdem noch zweimal immer grössere Drainage eingelegt wurde, werden heute unter Cocainanästhesie mehrere Polypen

Digitized by Google

mit scharfem Löffel entfernt und die Höhle ausgespült. Die Behandlung mit Ausspülung und Jodoformirung wird beim Patienten fortgesetzt.

Am 20. September. Da Patient sich wesentlich gebessert fühlt und der Luftstrom von der Nase frei hindurchtritt, wird die Drainage fortgelassen.

Am 2. December. Da bei dem Patienten trotz freier Com-

Fig. 5.

munication und Ausheilung der rechten Kieferhöhle noch immer Eiter aus der Nase kommt, wird vom unteren Nasengang aus die linke Kieferhöhle punktirt. Bei der Durchspülung kommt eine grosse Menge krümligen, wenig riechenden Eiters heraus. Gründliche Durchspülung der Höhle.

Am 5. December. Vom 2. bis 4. hat die Eiterung nachgelassen, jedoch hat sie sich am 5. December wieder eingestellt.

Am 22. Januar 1896. Bei dem Patienten wird nach Einspritzung von $1^1/_2$ cg Morphium die linke Kieferhöhle vom vestibul. oris über $\frac{|5}{}$ trepanirt, darauf ausgespült und tamponirt.

Digitized by Google

Am 3. Februar. Befinden gut, Fortlassen der Tamponade und Einsetzen einer Drainage im Durchmesser von 10 mm.

Am 14. Februar. Die Drainage ist wiederholt in die Höhle gerutscht und wird deshalb heute mit Querplatte versehen, die sich an den Alveolarfortsatz anlegt. Diese Art Befestigung bewährte sich jedoch nicht, da am nächsten Tage durch den Druck der Querplatte am oberen vorderen Wundrande ein Decubitalgeschwür entstanden ist, das beträchtlich blutet.

Die Behandlung wird damit fortgesetzt, dass bei jedesmaliger, zweimal in der Woche erfolgender Vorstellung die Kieferhöhle gereinigt, zur Verringerung der Secretion Airol eingeblasen und die Höhle mit neuer Drainage versehen wird.

Am 30. April klagt Patient über Behinderung der Drainage. Beim Durchpressen der Luft kommt nur spärlich Schleim heraus. Die Kieferhöhle ausgespült, mit Airol eingestäubt und Drainage fortgelassen.

Am 19. Mai. Patient fühlt sich wohl. Aus beiden Höhlen nur geringe schleimige Secretion. Die Zugänge sind nur für feine Glascanülen zugänglich. Die Durchspülung zeigt nur schleimige Beimischung. Einstäuben von Itrol.

Am 11. Januar 1894 tritt der 38jährige Kaufmann H. aus Breslau in Behandlung. — Patient bekam vor circa sechs Jahren Augendrücken und war deshalb längere Zeit bei Augenärzten in Behandlung ohne Erfolg. Im Jahre 1890 war Patient zur Cur in Westerland; dort trat plötzlich eine acute Eiterung aus der Nase ein, so dass Patient im ersten Tage vier Taschentücher brauchte. Darauf erfolgte Behandlung bei einem praktischen Arzt. Im Jahre 1891 wurde von einem Rhinologen Diagnose auf Empyem gestellt und chirurgischerseits operirt. Beide Höhlen damals in einem Zeitraum von $^1/_4$ Jahr eröffnet. Drainage gut getragen, jedoch ohne Erfolg. Dann im Jahre 1892 Beinbruch (linker Unterschenkel) Die Naseneiterung bestand während der Zeit weiter; Behandlung mit Pyoktanin, Cur in Reichenhall, Entfernung verschiedener Polypen beiderseits aus der Nase links und rechts, wiederholte Behandlung mit der Vermuthung, dass es sich um Stirnhöhleneiterung handele. Vor zwei Jahren auch in Behandlung von anderen Rhinologen. Die Beschwerden steigerten sich in letzter Zeit besonders. Paraesthesieen in Knie und Fingern; vage Schmerzen im ganzen Körper. Gedächtniss etwas verringert, bei der Arbeit keine Ausdauer, Rosenbach'sches Symptom, Neurasthenie Stirn- und Nackenkopfschmerz.

Beim Patienten, der gesunden und kräftigen Eindruck macht, findet sich keine Auftreibung der Kiefer; bei Untersuchung der Nase ein Eiterstreifen in der mittleren Nasenmuschel, der sich nach Ab-

Digitized by Google

tupfen rasch wieder herstellt. An der Stelle, wo früher die Eröffnung der Kieferhöhle gemacht worden war, hinter den Bicuspidaten finden sich tief eingezogene Knochennarben, ohne dass eine Fistel nachweisbar wäre. Der Knochen fühlt sich an dieser Stelle hart und verdickt an. Links steht $\frac{|78}{}$, $\frac{456}{}$ fehlen. Da auf der linken Seite die Eiterung aus der Nase schlimm ist, und die Durchleuchtung beiderseits negative Resultate giebt, wird auf der linken Seite nach Injection von Cocain im vestibulum oris eine horizontale Incision gemacht, bei der eine Arterie verletzt wird, welche unterbunden werden muss. So hoch als möglich wird der Bohrer von der Incision aus angesetzt und die Kieferhöhle eröffnet. Die Spülung mit der feinen Spritze giebt sparsamen Eiterausfluss, aber sehr üblen Geruch aus der Höhle. Es wird deshalb mit dem Trepan die Oeffnung erweitert und mit starkem Spritzenstrahl der übelriechende, zähe, dickflüssige Eiter, der weissgelblich aussieht, aus der Kieferhöhle entfernt. Die Schleimhaut der Höhle fühlt sich beim Betasten sehr dick und gefässhaltig an. Nachdem aus der Schleimhaut noch ein ovales Stück excidirt ist, um das Einlegen derselben in die Trepanöffnung zu verhindern, wird die Höhle mit Jodoformgaze tamponirt, wobei immer noch eitrige Massen ausquellen.

Am 17. Januar 1894. Luftstrom von der Nase nach der Kieferhöhle noch nicht durchgängig; keine Eiterung links, rechts noch Eiterung aus der Nase. Durchspülung, Jodoformirung, Tamponade, linke Kieferhöhle vollständig frei.

Am 20. Januar. Allgemeinbefinden gebessert, keine Kopfschmerzen mehr. Entfernung des Tampons ohne Retention in der Kieferhöhle. Durchspülung, Ausblasung, neue Tamponade.

Am 23. Januar. Leichte Retention hinter dem bereits aus der Oeffnung herausschlüpfenden Tampon. Ausspülung der Höhle, Tamponirung mit Loretingaze.

Am 26. Januar ist die Tamponade deutlich zersetzt, Verhaltung von Secret in der Höhle. Ausspülung, Einlage einer dicken Drainage; subjective Beschwerden gering.

Am 28. Januar. Patient stellt sich vor mit der Angabe, dass die Canüle in die Höhle gerutscht sei. Aeussere Wunde zu einem schmalen Spalt verkleinert, in dem nichts mehr von der Drainage zu sehen ist. Dilatirung der Zugangsöffnung durch Tamponade.

Am 29. Januar. Entfernung des Tampons; in der Tiefe der Wundfläche ist die Drainage sichtbar. Entfernung derselben; Einlegen einer neuen Drainage mit längerem Querriegel, keine Secretverhaltung.

Am 5. April. Nachdem Patient bis dahin die Canüle auf der linken Seite getragen und wesentliche Erleichterung seiner Beschwerden empfunden hat, stellen sich seit kurzer Zeit unter Eiterausfluss aus der rechten Nase lebhafte Kopfbeschwerden, Kopfdrücken ein.

Digitized by Google

Die Untersuchung ergiebt Eiterausfluss aus der rechten Nase. Dem Patienten wird empfohlen, sich rechtsseitig das Antrum perforiren zu lassen.

Am 12. April. Nachdem unter Cocainanästhesie ein Schleimhautlappen über der Narbe der fehlenden Zähne excidirt worden, wird die Kieferhöhle eröffnet. Beim Durchbohren setzt der verdickte Knochen einen grossen Widerstand entgegen. Ausspülung. Es entleeren sich krümlige, stinkende Massen. Erweiterung mit dem Handtrepanbohrer. Ausspülung, Jodoformtamponade.

Am 12. April. Patient hat subjective Beschwerden gehabt. Schwellung der rechten Wange ist vorhanden, ebenso ödematöse Schwellung des rechten unteren Augenlids. Patient klagt über reichlichen Ausfluss. Entfernung des sehr übel riechenden Tampons. Ausspülung beider Kieferhöhlen, Tamponade der rechten Höhle.

Am 16. April. Bei der Untersuchung zeigt sich, dass der gebohrte Kanal an einer kleinen Stelle den unteren Nasengang eröffnet hat, so dass eine in ihn geführte Sonde sofort vom unteren Nasengang fühlbar ist. Die Ausspülung ergiebt, dass das Wasser sofort aus der Nasenhöhle ausfliesst, eine grössere Menge stinkenden Eiters nach aussen führend. Jodoformtampon.

Am 1. Mai. Die Tamponade wird fortgelassen, gebogene Drainage eingelegt.

Am 15. Mai fühlt sich Patient wesentlich besser; Ausspülung wie bis dahin.

Am 3. Juli. Beschwerden stärker; Ausspülung ergiebt dickeren Eiter. Ausblasen zu schwach, Spritze verordnet.

Am 30. August. Während die Eiterung wesentlich nachgelassen hatte, stellten sich beim Patienten Zeichen psychischer Störung, tiefe melancholische Verstimmung ein. Im August der Nervenheilanstalt überwiesen, angeblich wegen beginnender Paralyse.

Im December stellt sich Patient aus der Nervenheilanstalt entlassen wieder vor, die Canülen sind beide wieder aus den Höhlen entfernt, und hier ist anscheinend eine solche Verwachsung eingetreten, dass eine freie Communication der Kiefer mit der Nasenhöhle nicht besteht. Jedoch klagt Patient immer noch über eitrigen Ausfluss aus der linken Nasenseite, der wiederholt am Tage auftritt und übelriechend ist. Man gewahrt in dem linken mittleren Nasengang einen deutlichen Eiterstreifen, der sich auch nach Ausspülung der Nase immer wieder herstellt. Um zu entscheiden, ob derselbe durch eine Eiterung der Kieferhöhle unterhalten wird, oder aus den Siebbeinzellen herauskommt, wird nach gründlicher Ausspülung der Nase in der Gegend der alten Operationsnarbe dort, wo man noch eine deutliche Lücke im Knochen fühlt, eine feine Punktionsnadel eingestossen und die Kieferhöhle ausgespült, wobei sich mit der Spülflüssigkeit eine grössere Menge krümligen Eiters entleert; auch stellt sich der Eiterstreifen in der Nase sofort wieder ein, so dass die An-

Digitized by Google

nahme gesichert scheint, dass die Eiterung der linken Kieferhöhle entstammt. Die nervösen Beschwerden des Patienten sind im allgemeinen geringer, jedoch noch vorhanden. Die psychische Stimmung ist wesentlich besser. Patient hat sich dann nicht mehr vorgestellt.

Am 2. Januar 1895. Bei dem Patienten wird die feine Oeffnung, welche von der Mundhöhle nach der linken Kieferhöhle führt, mit Zinnbougies soweit erweitert, dass ein Drainagerohr (7 mm) eingelegt werden kann.

Am 7. Januar. Patient merkte nach Ausspülung geringe Eiterung, Drainage erweitert (8 mm).

Am 10. Januar wird beim Patienten Ausspülung vorgenommen und Drainage (9 mm) eingelegt.

Am 20. Januar. Naseneiterung wesentlich vermindert.

Am 2. Februar. Patient hat keine Schmerzen mehr, Naseneiterung nicht nachweisbar. Luftstrom mässig stark, durchgängig von der Nase nach dem Munde.

Am 15. Februar. Da immer noch Retention von Eiter in der inken Kieferhöhle vorhanden ist, so wird dem Patienten ein Luftbläser verschrieben, um sich die Höhle täglich selbst auszublasen.

Am 19. Februar. Patient wieder verstimmt, klagt über Schmerzen am Hinterkopf (Lactophenin).

Im April. Patient durch Ausspülungen weiter behandelt.

Am 1. Mai. Patient lange nicht erschienen, Drainage in die Kieferhöhle gerutscht, nur feine Oeffnung noch vorhanden. Entfernung mittelst Pincette.

Am 20. September. Fortlassen der Drainage.

Im November Exitus an rasch verlaufender Paralyse.

Am 2. Februar 1895 tritt Schwester D. aus Trebnitz in unsere Behandlung und giebt an, seit 1878 an Nasenbluten und Nasenpolypen gelitten zu haben. Es seien ihr damals verschiedene Polypen entfernt worden, dann sei sie aus eben demselben Anlass in Behandlung des Prof. Voltolini getreten. Zwei Jahre später, 1880, sei ihr ein Zahn entfernt worden, der, wie Patientin es nennt, eine Eiterbeule gehabt haben soll, ausserdem aber mehrere andere. Seit zwei Jahren in Behandlung wegen chronischen Nasenkatarrhs und Polypenwucherung. Da Patientin an starkem Ausfluss leidet, was darin sich bekundet, dass sie sogar 18 Taschentücher wöchentlich verbrauchte, ist die Annahme auf Empyem naheliegend. Die Probedurchspülung der linken Kieferhöhle von der Nase aus lässt krümligen Eiter austreten.

Es wird am 9. Februar vom vestibulum oris aus über $\underline{|6}$ die Eröffnung der linken Kieferhöhle vorgenommen, wobei reichlicher Eiter entleert wird, während die Blutung sehr gering ist. Die Kieferhöhlenschleimhaut ist geschwollen. Tamponade.

Digitized by Google

Am 16. Februar. Nach der Operation ist eine geringe Schwellung der linken Gesichtsseite eingetreten. Der Tampon ist mässig zersetzt, wird diesmal nach Ausspülung der Höhle durch eine Drainage im Durchmesser von 12 mm ersetzt.

Bei den nächsten Vorstellungen beobachtet man eine polypöse Wucherung an der äusseren Wand, welche mit scharfem Löffel entfernt wird. Bei der ausgiebigen Auskratzung am 18. März werden mehrere Polypen entfernt; der grösste von ihnen hat Haselnussgrösse. Nach Ausspülung wird die Kieferhöhle wieder tamponirt.

Am 20. März. Da Patientin wieder nach Hause zurückkehren muss, wird ihr empfohlen, die Kieferhöhle einmal täglich mit Chlornatriumlösung auszuspülen.

In den nächsten Wochen wird die Kieferhöhlenschleimhaut, die wieder stark gewulstet ist, zum wiederholtenmale mit Höllenstein abgeätzt.

Am 25. April will Patientin keine Eiterabsonderung mehr haben und frei von Beschwerden sein, aber schon einige Tage darauf, am 9. Mai, klagt sie wieder über Beschwerden. Die Schleimhaut ist stark gewulstet, und werden heute mit scharfem Löffel mehrere Polypen entfernt, worauf Ausspülung und Tamponade erfolgt.

In der nächsten Woche wird die Behandlung mit Ausspülungen und Tamponaden weitergeführt, ohne dass etwas Wesentliches sich im Krankheitsverlaufe zeigt. Im October füllt sich die Kieferhöhle wieder mit polypösen Wucherungen an, welche den Luftstrom von der Nase verhindern. In den ersten Tagen des Novembers hat Patientin noch eine leichte Naseneiterung; dieselbe rührt aber wesentlich her von Granulationsmassen aus den oberen Siebbeinzellen. Die Oeffnung vom vestibulum in die Kieferhöhle ist bis auf einen feinen Spalt geschlossen. Der eingespritzte Wasserstrahl tritt nicht zur Nase heraus, findet einen grossen Widerstand und fliesst neben der eingeführten Spritzencanüle aus. Es wird die Oeffnung vom vestibulum oris zur Kieferhöhle mit Zinnbougies erweitert und nach gehöriger Erweiterung am 9. November die Höhle mit Trichloressigsäure kauterisirt.

Am 26. November ist die Oeffnung wieder bis auf einen feinen Spalt geschlossen. Secretion findet aus der Höhle nicht statt. Am vorderen Ende des oberen Nasendaches werden polypöse Wucherungen bemerkbar, welche immer noch wenig secerniren.

Am 8. Februar 1896. Die Fistel zwischen Kieferhöhle und Mund ist verheilt. Die linke Nase ist frei. Die rechte Nase zeigt polypöse Schwellungen und Eiterstreifen. Bei der Punktion der linken Kieferhöhle von vestibulum oris aus gelingt es nicht, Flüssigkeit oder Luft nach der Nase zu durchspülen.

Am 8. Januar 1893 tritt der 72jährige Oberlehrer Robert W.

Digitized by Google

wegen Kieferhöhleneiterung in Behandlung. Patient klagt, dass er seit $^1/_4$ Jahr an einem continuirlichen Ausfluss aus der linken Nase leide. Derselbe ist anfangs dünn, gelblich-grünlich, später übelriechend, ja sogar stinkend geworden. Trotz verschiedener Ausspülungen mit Chlornatrium-Borsäurelösung und Einpulverung mit Alaun ist eine Aenderung nur in dem Sinne eingetreten, dass der Nasenausfluss etwas dünner geworden ist, sich in der Menge aber nicht verändert hat. Patient hat auf der linken Seite im Januar 1892 eine Staaroperation bestehen müssen, die aber nicht ganz glatt verlief, sondern mit Entzündungserscheinungen einherging. Im August des Jahres bekam Patient um das linke Auge herum einen intensiven Schmerz, gegen den Patient Chinin brauchte. Später erst trat die Eiterung aus der Nase auf.

Bei dem für sein Alter noch rüstigen Patienten sieht man links einen vollständig zahnlosen Oberkiefer, rechts steht nur noch ein Rest von $\underline{3}|$. Die Untersuchung zeigt, dass der linke Nasengang durch Schiefstand des septum narium beträchtlich verengert, sodass er für den Luftstrom wenig durchgängig ist, während rechterseits der Gang frei communicirt. Im mittleren linken Nasengang ist ein Streifen dünnen Eiters vorhanden, der sich rasch wieder beim Abtupfen ersetzt. Die Durchleuchtung ergiebt: Verdunklung der linken Pupille und Conjunctivalspalte des linken Auges. Am selben Tage wird vom äusseren Alveolarfortsatz die Probepunktion der Kieferhöhle vorgenommen, und da bei darauf folgender Ausspülung deutlich übelriechender Eiter aus der Kieferhöhle entfernt wird, wird die breite Eröffnung der Kieferhöhle vom Alveolarfortsatz aus vorgenommen. Dabei entleert sich eine Menge höchst übelriechenden Eiters. Nachdem die Kieferhöhle mit dem Finger abgetastet wird zur Ueberzeugung, dass Fremdkörper und Wucherungen nicht vorhanden sind, wird die Höhle mit Jodoformgaze tamponirt. Spülung.

Am 6. Januar 1894. Entfernung des 3. Tampons, keine Zersetzung, Jodoformirung und Tamponade. Reactionsloser Verlauf, leichte Schwellung am linken Oberkiefer.

Am 10. Januar. Entfernung eines ca. 90 cm langen Tampons. Beleuchtungsbild wie vorher. Oedematöse Schwellung der linken Wange geschwunden. Eiterung nicht vorhanden.

Am 18. Januar. Communication zwischen Nase und Highmorshöhle noch nicht zu erzielen durch Luftstrom von der Nase her. Spülwasser dringt leicht vom Munde durch die Nase durch. Eiter nicht vorhanden. Tamponade.

Am 17. Januar. Tampon von selbst herausgerutscht; äussere Oeffnung wesentlich verkleinert. Eiterung aus der Nase nicht vorhanden. Ausspülung, Einlage eines breiten Gummidrainageröhrchens.

In den nächsten Tagen wird die Behandlung mit Ausspülung,

Digitized by Google

Jodoformirung und Einlage eines Drainageröhrchens fortgesetzt. Es ist stets eine geringe Menge eitrigen bezw. schleimigen Secrets retinirt.

Am 8. Februar ist keine Secretverhaltung mehr zu beobachten. Der Luftstrom von der Nase her ist wenig aber deutlich bemerkbar. Drainirung.

In den folgenden Tagen erfolgt dieselbe Behandlung, ohne dass sich etwas wesentliches weder zum Vortheil oder Nachtheil constatiren lässt. Patient bläst sich mit Luftspritze die Kieferhöhle täglich selbst aus und legt sich dieselbe Drainage ein; da Patienten aber die Drainage angeblich in die Kieferhöhle hineingerutscht ist, wird die Oeffnung mit allmählich grösser gewählten Drainageröhrchen dilatirt und am 25. Mai die Kieferhöhle genauer untersucht. Das angeblich hineingerutschte Drainagerohr wird nicht gefunden. Bei der Ausspülung wird ein kleiner Sequester entfernt, welcher wahrscheinlich auch die in letzter Zeit wieder stärker eingetretene Eiterung unterhalten hat.

Am 28. Mai. Beschwerden verringert. Einlegen einer engen Drainage.

Juni. Im Laufe dieses Monats entwickelt sich bei dem Patienten unter Schüttelfrost und hohem Fieber eine Affection der Schultergegend, die namentlich in einer enormen Druckempfindlichkeit der langen Sehne des Biceps, soweit sie im Canalis intertuberc. fühlbar ist, bestand. Das Gelenk selbst war nur mässig geschwollen, aber bei jeder Bewegung so enorm schmerzhaft, dass Patient viele schlaflose Nächte auszuhalten hatte und stark herunterkam. Nach fünfwöchentlichem Bestand dieser Erscheinungen und nachdem das Fieber herabgegangen war, wurde von dem behandelnden Arzte ein seichter Einschnitt gemacht, der aber den Eiter nicht vollständig entleerte, sondern eine Senkung im Bereich des Oberarmes zur Folge hatte, die noch eine Incision nöthig machte und erst jetzt dem Eiter so guten Abfluss verschaffte, dass die localen Erscheinungen bei dem Patienten zurückgingen. Darauf erholte sich Patient wieder etwas und kam, trotzdem sich hin und wieder Beschwerden einstellten, in Folge einer Intercostalneuralgie wieder so weit, dass er wieder ausgehen konnte.

November. Als Patient sich wieder vorstellte, zeigte sich der Arm ankylosirt. Die Eiterung aus der Kieferhöhle nur minimal. Patient im allgemeinen ziemlich reducirt. Es wird der Versuch gemacht, auf Wunsch des Patienten die Entfernung der Canüle anzustreben und zu diesem Zwecke bei Oeffnung in die Kieferhöhle, welche sich mit Schleimhaut fast ausgekleidet hat, einen Jodoformgazebausch einzulegen. Communication mit der Nase ist auch jetzt beim Patienten noch nicht eingetreten.

December. Die Versuche des Schlusses der Kieferhöhle müssen wieder aufgegeben werden, weil die Ansammlung in der Kieferhöhle beträchtlich stärker wurde. Es wurden wieder weitere Drainagen

Digitized by Google

eingeführt und die Höhle nun mit 2 % Lösung von Argent. nitricum ausgespült, um die Secretion zu mindern.

Januar 1895. Auf die Ausspülung mit Argent. nitric. ist die Eiterung wesentlich geringer. Communication durch das ostium internum noch mangelhaft.

Am 15. Februar. Bei dem Patienten soll die Communication der Kieferhöhle mit Nase erweitert werden. Zur besseren Uebersicht der Kieferhöhle wird wieder eine Drainage von 10 mm eingeführt.

Am 17. Februar. Patient hat Schmerzen in Folge der Dilatation gehabt. Von der Kieferhöhle lässt sich mit der Sonde das orificium internum sondiren. Wasser dringt von der Höhle in die Nase, aber keine Luft von der Nase in die Highmorshöhle.

Am 20. März. Dem Patienten wird mit Hilfe leicht biegsamer Kupfersonden das ost. internum sondirt; von der Kieferhöhle aus kann man frei hinein, doch lässt sich bei der Sonde vorbei Luft nicht durchpressen.

Am 1. April geht die Luft frei von der Nase in die Kieferhöhle.

Am 10. April ist in der Zwischenzeit der Zugang wieder verlegt worden. Es wird daher, nachdem das orific. intern. gedehnt ist, eine kleine Höllensteinätzung vorgenommen.

Am 13. April. Luft geht schwer hindurch, Aetzschorf noch nicht abgestossen.

Am 10. Mai. Luft geht schwer durch von der Nase aus. Sonde geht bequem von der Höhle in die Nase.

Am 15. Januar 1896. Patient, welcher inzwischen eine Staaroperation am rechten Auge durchgemacht hat, stellt sich wieder vor. Er trägt noch in der linken Kieferhöhle eine Drainage von 9 mm Durchmesser. Secretion aus der Höhle ist gering, Schleimhaut normal, Communication mit der Nase vorhanden.

Am 22. Januar geht es dem Patienten subjectiv und objectiv gut. Luft findet von der Nase her freien Zugang; bei der Ausspülung entleert sich kein Eiter.

Am 2. April. Patient stellt sich wieder vor. Die Oeffnung der Kieferhöhle nach dem Munde ist etwa erbsengross. Patient beobachtet keine Secretion, keinen üblen Geruch oder Geschmack.

(Fortsetzung folgt.)

Digitized by Google

[*Nachdruck verboten.*]

Papierscheiben-Declinator zum leichten und präcisen Finiren der Contur-Goldfüllungen.

Von

Doc. Dr. **Wilh. Vajna** in Budapest.

(Mit 5 Abbildungen.)

Bei dem jetzigen entwickelten Stande der Zahnheilkunde ist es — wie ich glaube — nicht mehr nöthig, die Vortheile der Conturfüllung gegenüber den flachen Füllungen mit Feilen oder Corundscheiben u. s. w. separirter Zähne des weiteren darzulegen. Denn abgesehen von dem nicht unbedeutenden ästhetischen Vortheile, wenn wir die Sache bloss von physiologischem und therapeutischem Standpunkte aus betrachten, bieten andere Momente, wie das Beschützen der interdentalen Papillen, die Erhaltung des lateralen Contactes der Zähne u. s. w. vollkommen genügende Begründung dafür, dass wir den Conturfüllungen — gegenüber den flachen Füllungen — entschieden den Vorzug geben. Wenn man daher die Contur-(Gold-)Füllungen — trotzdem ihre Vortheile heute schon sozusagen allgemein anerkannt werden, doch nicht so häufig ausführt, wie es erwünscht wäre, so liegt die Ursache davon hauptsächlich in den technischen Schwierigkeiten, welche sich der Ausführung dieser Operation entgegenstellen.

Ich kann es mit Fug behaupten, dass bei dem jetzigen Verfahren die Hauptschwierigkeit bei der Herstellung der Contur-(Gold-)Füllungen in dem correcten Finiren bestand, welches noch als eine peinlichere Arbeit gelten kann, als die Einführung des Goldes in die Cavität, resp. die Ausbauung des fehlenden Zahntheiles. Ich glaube daher, keine überflüssige Arbeit zu machen, wenn ich nun meinen hierauf bezüglichen Apparat, Papierscheiben-Declinator, mit dessen Hilfe das Finiren der Conturfüllungen auf das leichteste und correcteste ermöglicht wird, in Folgendem der Oeffentlichkeit mittheile. Ich möchte noch vorerst bemerken, dass im März 1884 Rollin im „Dental Cosmos“ unter der Bezeichnung „Disk Benders“ einen Apparat beschrieben hat, der ähnlichen Zwecken dienen sollte. Dieser

Digitized by Google

Umstand bezeugt, dass auch die amerikanischen Collegen die Nothwendigkeit eines solchen Instrumentes wahrgenommen haben.

Wie wenig aber der Apparat Rollins auch den bescheideneren Erwartungen entsprach, ist allen, die mit demselben einen Versuch gemacht haben, wohlbekannt. Es hatte mehrere Ursachen, dass derselbe dem Zwecke nicht entsprach, namentlich war die Friction zwischen Apparat und Papierscheibe während der Drehung der letzteren eine so bedeutende, dass die Papierscheibe schon bei Beginn der Arbeit von dem Mandrel herabgerissen wurde, oder dass die Scheibe, sobald wir mit derselben an den Zahn herankamen, aus ihrer durch den Apparat gegebenen gebogenen Lage sofort ausrutschte.

Ich will mich übrigens nicht weiter bei diesem heute schon vergessenen, absolut nicht angewendeten Instrumente aufhalten, und erwähne nur noch, dass dasselbe, als seinem Zwecke nicht entsprechend, gegenwärtig gar nicht mehr hergestellt wird.

Mein Scheiben-Declinator mit verschiedenen Papierscheiben dient in erster Reihe zum leichten, schnellen und in grösstem Masse correcten Finiren der in approximalen Cavitäten der Zähne gemachten Conturfüllungen. Der Apparat kann ebensowohl bei der Finirung der distalen wie der mesial und seitwärts befindlichen Cavitäten der frontalen, wie auch der Backenzähne und der Molaren gebraucht werden. Ausser der Finirung der Goldfüllungen kann dieser Apparat natürlich auch zur Finirung der plastischen Füllungen zweckmässig gebraucht werden, wenn die Füllungen hart genug geworden sind, ferner nach permanenter Separirung der Zähne mit der Feile oder der Corundscheibe u. s. w. zur Abrundung und Glättung der zurückgebliebenen scharfen Kanten. Der Scheiben-Declinator besteht aus drei Theilen, und zwar aus einem den verschiedenen Handstücken entsprechenden und auf dieselben anlegbaren Hülsentheile *a* (Fig. 1) und aus zwei Gabeln *b* (Fig. 1 und Fig. 2); mit diesen Gabeln kann auf die in Drehung befindlichen Papierscheiben zum Zwecke einer Beugung der Papierscheiben Druck ausgeübt werden. Die kleinere oder Schiebgabel *b* (Fig. 1), durch welche die Scheibe vorwärts geschoben wird, wird bei mesialen Cavitäten der Molaren und Bicuspiden, ferner bei distalen Cavitäten der

Digitized by Google

rechtsseitigen Frontzähne und bei mesialen Füllungen der linksseitigen Frontzähne in Anwendung gebracht. Die grössere oder Ziehgabel *b* (Fig. 2), welche die Scheibe gegen das Handstück zu beugt, kommt an den distalen Seiten der Bicuspiden und der Molaren, ferner an den mesialen Seiten der rechtsseitigen Frontalen und an den distalen Seiten der linksseitigen Frontalen in Anwendung. An beiden Enden der Gabeln ist ein leicht drehbarer ovaler Cylinder angebracht, um die Friction

Fig. 1.

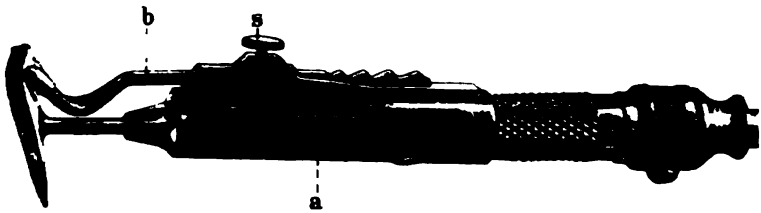

Fig. 2.

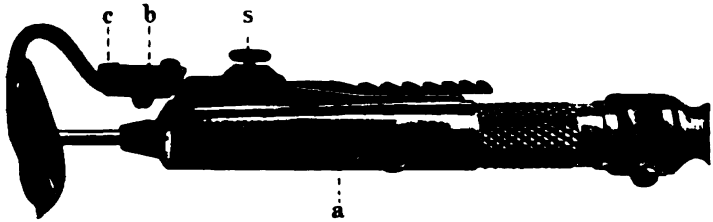

zwischen Gabel und Papierscheibe auf das Minimum zu reduciren. In Folge dieser Construction und da die Lage der Cylinder fast den Radien der Drehscheibe entsprechen, ist während der Arbeit eine Abreissung oder eine Hemmung der Scheibe durch die Gabel vollkommen verhütet. Bei Anwendung des Declinators hat man folgendermassen vorzugehen. Der Hülsentheil des Apparates wird dem entsprechenden Handstücke angelegt; sonach wird, je nach der Lage der Füllung, wie eben erwünscht, entweder die Schieb- oder die Ziehgabel in den Leitungskanal des Hülsentheiles eingeführt. Sodann wird ein mit einer gröberen oder feineren Papierscheibe versehener Mandrel dem Handstücke angesetzt. Die Maschine wird in Bewegung gesetzt, und nachdem wir die Papierscheibe an der zu finirenden Füllung angesetzt haben,

Digitized by Google

schieben wir mit der Spitze und dem Nagel des Zeigefingers die Gabel langsam nach vor- oder rückwärts, wobei wir die sich drehende Scheibe dem Zahne, bezw. der Füllung immer mehr andrücken. Dadurch wird die Scheibe immer mehr gebogen, so dass sich dieselbe ganz in Bogenform dreht und sich der convexen Fläche des Zahnes ganz genau anschmiegt. In solchen Fällen, wo — besonders bei den Molaren — an den cervicalen Theilen viel überflüssiges Gold zu entfernen ist, können zur Beseitigung desselben mit Hilfe des Scheiben-Declinators zweckmässig die Sandscheiben mit dickem Rande gebraucht werden. Es ist aber zu bemerken, dass, wenn die Ziehgabel angewendet

Fig. 3.



wird, der Mandrel derartig auf das Handstück angesetzt werden kann, dass wir die auf dem Mittelstücke der Gabel befindliche Feder *c* (Fig. 2) aufheben, wobei wir inzwischen die in zwei Zweige verästelte Endpartie der Gabel *b* (Fig. 3) bei Seite schieben können. Dies kann am leichtesten so ausgeführt werden, dass wir, das Handstück mit der rechten Hand fassend, die Feder mit dem Daumen ein wenig heben, wobei wir die Gabel unter einem Winkel von 90^0 rechterseits hindrehen. Sodann setzen wir die mit einer Scheibe versehene Schraubenspindel an das Handstück an und bringen die Gabel wieder in ihre frühere gerade Stellung zurück. Ebenso ist das Verfahren, wenn wir die verbrauchte Papierscheibe gegen eine neue eintauschen wollen.

Aus dieser Beschreibung erhellt, dass der wichtigste Vortheil meines Apparates in jener originellen Construction besteht, dass die Papierscheibe während der Drehung durch Vorschiebung oder Zurückziehung der Gabel successive immer mehr und mehr gebogen wird. Durch diese allmähliche Beugung wird die

Digitized by Google

Scheibe schliesslich so biegsam, dass sie sich im Halbkreis dreht und sozusagen zu gleicher Zeit drei Seiten des Zahnes (labial, approximal und lingual) gleichmässig glättet, wodurch es dann möglich wird, auch bei den grössten Approximalfüllungen,

Fig. 4.

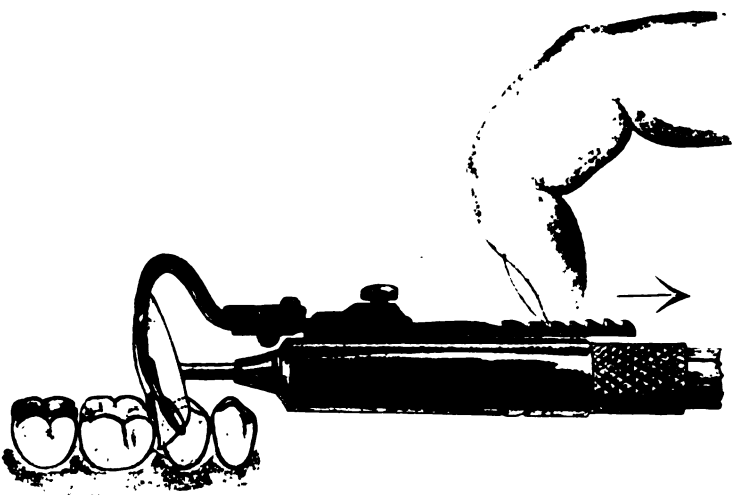

Fig. 5.

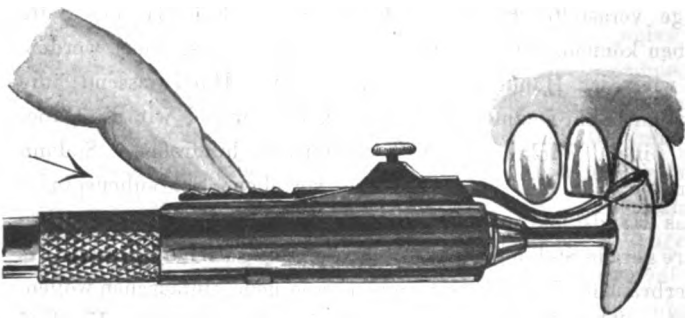

fast spielend, mit einer tadellosen Genauigkeit die schönste Conturfinirung zu erlangen, wie solche natürlich ohne diesen Apparat auch bei dem grössten Aufwande an Zeit und Mühe nicht so schön hergestellt werden können. Wenn die Scheiben während der Arbeit die nöthige Biegsamkeit erreicht haben,

Digitized by Google

so können die Gabeln mit Hilfe der am Hülsentheile befindlichen Schraube (Fig. 1, 2) in jeder beliebigen Stellung fixirt werden, was aber nur bei den hinteren Zähnen nöthig wird. In Folge ihrer praktischen Construction können die Gabeln in dem Leitungskanale des Hülsentheiles je nach Belieben vorwärts geschoben oder nach rückwärts gezogen werden, und obwohl Mandrels von welcher Länge und Construction immer anwendbar sind, so ist nichtsdestoweniger doch die Anwendung des von mir construirten, seit langem allgemein gebrauchten Mandrels am meisten zu empfehlen, welcher leicht zu handhaben ist und auch die Scheibe vollkommen fixirt.

Wenn an den oberen Schneidezähnen die approximalen Füllungen so gross oder so gestaltet sind, dass sie sich zum Theil auch auf die linguale Seite erstrecken, so ist, nachdem man unter Benutzung des Declinators mit den Papierscheiben das überflüssige Gold an der approximalen und labialen Seite leicht beseitigt hat, an der lingualen Seite, die gewöhnlich flach oder concav ist, das überflüssige Gold mit birn- oder knospenförmigen Corund-, Carborund- oder Geminstrumenten zu entfernen.

Der einzige Nachtheil der Papierscheiben ist, dass sie während der Arbeit durch die schnelle Umdrehung die zu finirende Füllung und den Zahn erhitzt, was oft sehr schmerzhaft ist. Dies ist leicht zu umgehen, wenn man ein hanfkorngrosses Theilchen Vaseline auf dessen rauhe Fläche verreibt, durch dieses vermindert man nicht nur die Friction zwischen dem Zahn und dem Corund und somit auch das Heisswerden des Zahnes, sondern es wird durch die Schleiffähigkeit des Corundum und gleichzeitig die Biegsamkeit und Zähigkeit der Papierscheibe um bedeutendes erhöht, sowie das Wasser beim Schleifen der Mineralzähne, oder das Oel beim Bohren von Metall sich als sehr gut erweist.

Das Einölen der Papierscheiben mit Vaseline empfehle ich jedoch nur jenen Herren Collegen, die Vertrauen auf ihre eigene Arbeit haben, die sicher sind, nach dem Finiren keine auszubessernden mangelhaften Stellen zu finden, was eigentlich bei präciser Arbeit überhaupt nie vorkommen darf.

Digitized by Google

Ein aseptischer Instrumententisch.

Von

Privatdocent Dr. **Port** in München.

Die Zahnheilkunde ist eine Tochter der Chirurgie und hat deshalb auch die Pflicht, dieser in ihren Errungenschaften zu folgen. Die grösste Errungenschaft der modernen Chirurgie ist aber die Antiseptik resp. Aseptik.

Wenn wir Zahnärzte bei der ungünstigen Beschaffenheit des Operationsfeldes auch nicht immer verhüten können, dass Infectionen z. B. der Pulpa durch die Mikroorganismen der Mundhöhle stattfinden, das eine können und müssen wir erreichen, dass nie Infectionen von einem Mund zum anderen vorkommen. Um dies zu verhüten, genügt es aber nicht, dass wir unsere Instrumente peinlich desinficiren — und das kann nur durch Auskochen geschehen —, wir müssen auch für die Aufbewahrung derselben in geeigneter Weise Sorge tragen und vor allem müssen wir darauf sehen, dass unsere aseptischen Instrumente nicht, bevor sie in den Mund des neuen Patienten kommen, wieder inficirt werden.

Eine sehr grosse Gefahr für Neuinficirung der Instrumente bilden aber die allgemein gebräuchlichen Instrumententische. Diese werden aus Holz gefertigt und mit Tuch überzogen in den Handel gebracht und sind mit mehr oder weniger vielen Schubladen für Excavatoren, Bohrer u. s. w. versehen. Es leuchtet wohl Jedem ein, dass dieser Tuchüberzug in keiner Weise den Anforderungen der modernen Antiseptik entspricht, denn er bildet geradezu ein Reservoir für die Bakterien. Das sahen auch viele Praktiker ein und bedeckten deshalb das Tuch mit einer Glas- oder Marmorplatte. Aber auch hier giebt es noch eine Reihe von Fugen und Rinnen, welche der Reinigung schwer oder gar nicht zugängig sind, was besonders bedenklich ist, wenn wir Syphilitische oder Tuberculöse in der Behandlung haben.

Eine zuverlässige Reinhaltung der Instrumente ist nur möglich, wenn der Tisch ganz aus Metall besteht, sodass er

Digitized by Google

entweder im Ganzen oder im zerlegten Zustande leicht ausgekocht werden kann.

Zu diesem Zwecke liess ich mir von C. A. Lorenz in Leipzig nach eigener Angabe einen Instrumententisch machen, welcher von genannter Firma auch in den Handel gebracht wird. Derselbe besteht aus einer Metallplatte, welche in der gewöhnlichen Weise auf dem Wandarm befestigt wird, und aus einer Nickelplatte, welche durch an 3 Seiten übergreifende Ränder auf der erstgenannten Platte befestigt wird, während an der 4. Seite der Umschlag fehlt, sodass hier die Nickelplatte wie eine Schublade von der Metallplatte herabgezogen werden kann. Die Nickelplatte ist glatt und hat aufgebogene Ränder, um ein Herabgleiten der Instrumente zu verhüten.

Mancher wird an diesem Tische vielleicht die Schubladen vermissen. Diese könnte man unschwer an der unteren Platte anbringen und es wäre dagegen vom aseptischen Standpunkte aus nichts einzuwenden, wenn sie auch von Metall und behufs Desinfection herausnehmbar sind. Persönlich bediene ich mich solcher Schubladen nie, weil ich die Instrumente stets direct aus dem Instrumentenschrank entnehme.

Auszüge und Besprechungen.

Stereoskopischer Atlas. Sammlung photographischer Bilder aus dem Gesammtgebiet der klinischen Medicin, der Anatomie und der pathologischen Anatomie etc. Herausgegeben unter Mitwirkung zahlreicher Fachgenossen von Prof. Dr. A. Neisser, Geh. Medicinalrath in Breslau. Der ganzen Sammlung Elfte Lieferung. 2. Folge der Abtheilung Chirurgie. Mitgetheilt von Prof. **C. Partsch.** Wurzelcysten der Kiefer, Offener Biss, Zahncaries, Zungenaktinomykose, Zahnfleischgeschwüre, Scorbut, Knochenschwund des rechten Unterkiefers. (Th. G. Fischer & Co., Cassel 1896.)

Die vorliegenden 12 stereoskopischen Tafeln bilden einen sehr instructiven Beitrag zur Mundchirurgie. Die Bilder sind durch Aufnahmen klinischer Fälle gewonnen. Die Tafeln der Caries z. B. zeigen bei aufgehobener Lippe einen Fall hochgradiger cariöser Zerstörung der Schneidezähne bei einem

Digitized by Google

Arbeiter einer Zuckerfabrik, und einen Fall von Bäckercaries. — Im begleitenden Text sind die pathologischen und klinischen Verhältnisse klar und bündig beschrieben und die Therapie kurz angegeben. Bei der Cystenbehandlung dürfte allgemein interessiren, dass Partsch die Entfernung der epithelialen Auskleidung der Cyste für einen Fehler erklärt. „Sie setzt statt einer die Gewebe schützenden Epitheldecke eine secernirende Granulationsschicht. Die Höhle muss dann durch neugebildetes Narbengewebe ausgefüllt werden, ein Vorgang, der weitaus längere Zeit in Anspruch nimmt, wenn überhaupt zum Ziele führt." — Aus der Beschreibung der Aktinomykose heben wir folgende interessante Mittheilung hervor: „Ich war im Stande, an Serienschnitten erkrankter Wurzeln neben dem aktinomykotischen periostitischen Heerde Aktinomycesdrüsen in der Wurzelspitze nachweisen zu können." — Bei einem Scorbutkranken wurden die lockeren Zahnfleischlappen galvanokaustisch abgetragen.

Wir empfehlen die vorliegende Lieferung des Atlas allen Zahnärzten zur Anschaffung. *Jul. Parreidt.*

P. Schwanke: Zahnärztliche Medicinalgesetze in Preussen. Eine fachhistorische Studie. (Berlin, 1896, Verl. von Eugen Grosser.)

Die in vielen Nummern des zahnärztlichen Vereinsblattes zerstreuten Theile der „zahnärztlichen Medicinalgesetze" liegen in einer stattlichen Broschüre zusammengefasst vor. Die Sammlung ist dadurch erst recht werthvoll geworden. Von grossem Nutzen ist auch das angeführte Wortregister. Hinsichtlich des Druckes möchten wir erwähnen, dass er übersichtlicher geworden wäre, wenn statt gesperrter Schrift, Fettschrift zu den Ueberschriften verwendet worden wäre.

Es giebt wohl nur wenige Praktiker, die in einem derartigen Werke nicht mitunter etwas zu suchen Veranlassung fänden; das Material muss fast jeden interessiren. Für den Fall einer zweiten Auflage, die wir dem Werke wünschen, würden wir es für sehr zweckmässig und nützlich halten, wenn von 1870 an die deutschen Medicinalgesetze (soweit sie speciell den Zahnarzt betreffen) aufgenommen und die besonderen Bestimmungen aller Einzelstaaten, nicht bloss Preussens, aufgeführt würden. *Jul. Parreidt.*

Frank Harrison: The „X" rays in the practice of dental surgery. (Journ. of the Brit. Dent. Associat. XVII., 9.)

Die Methode, die Verf. anwendet, ist folgende: Eine photographische Platte von entsprechender Grösse wird mit schwarzem Papier bedeckt und dann noch mit Cofferdam umgeben. Das

Digitized by Google

Ganze fixirt man durch einen Rahmen von Stent's Masse, welcher seinerseits, der betr. Kieferregion entsprechend geformt, durch Zubeissen der beiden Zahnreihen in der richtigen Stellung festgehalten wird, analog den Retentionsschienen. — Verf. berichtet dann über folgenden unangenehmen Zufall. Der betr. Pat. war bereits einige dutzend mal den Strahlen einer Crookeschen Röhre während 10—40 Minuten ausgesetzt worden, wozu man einen vierzelligen Accumulator von 8 Volt und 5 Ampères benutzt hatte, ohne irgend welche abnorme Erscheinungen. Nach einer achttägigen Pause nahm man die Experimente an demselben Pat. mittelst einer Newton'schen Röhre und einer Batterie von 8 Volt und 8 Ampères wieder auf und machte an vier aufeinander folgenden Tagen vier Exponirungen, die letzte am 1. Juni. Am 4. Juni empfand Pat. an der den Strahlen ausgesetzt gewesenen Stelle ein Jucken und Brennen, verbunden mit einer leichten Röthe der betr. Gesichtsgegend. Trotz des Gebrauchs von Lanolin war am 5. Juni die Röthung stärker und zeigte die dem Erysipel eigenthümlichen scharfen Grenzlinien. Am 6. waren die Barthaarfollikel der betr. (rechten) Seite entzündet; am 8. war die Röthung geringer, am Kinn begann sich die Epidermis abzustossen; am nächsten Tage fingen die Haare der afficirten Stelle an auszufallen, was bis zu dem Tage, an dem Verf. Vorstehendes niederschrieb (24. Juni) andauerte. Die Gesichtshälfte ist in Folge dessen ganz bartlos geworden und das Kinn weist ausserdem kleine Fältchen auf, sich dadurch von der gesunden Seite unterscheidend. — Betr. des diagnostischen Werthes der X-Strahlen für die Zahnheilkunde spricht sich Verf. dahin aus, dass dieselben Aufschlüsse über die Entwicklung der Zähne, über Anomalien der Wurzeln, erschwerten Durchbruch [bezw. Retention, d. Ref.] u. s. w. geben können. Eine beigefügte photographische Abbildung zeigt den Unterkiefer eines siebenjährigen Mädchens mit sämmtlichen Milchzähnen, dem 1. Molaren, und unter den Wurzeln der beiden Milchmolaren die Kronen der zwei sich entwickelnden Prämolaren; ausserdem sind die Pulpenhöhlen der Milchzähne deutlich sichtbar. — Vorläufig, sagt Verf. allerdings zum Schluss, sei die Anwendung der Methode in der Praxis noch zu complicirt und zu theuer. *Dr. phil. Hoffmann.*

L. Strangways Hounsell: A case of septicaemia, the result of alveolar abcess. Lately under the case of Dr. Washbourn, at Guy's. (Dent. Record XVI, 9.)

Sydney R., 13 Jahre alt, empfand zuerst Schmerzen am 27. März; am 28. trat Anschwellung des Gesichts ein, welche am 29. noch zunahm, so dass Pat. am 30. in poliklinische Behandlung kam

Digitized by Google

Starkes Oedem der rechten Gesichtshälfte. Der Mund konnte nur zum Theil geöffnet werden, so dass man nur schwer feststellen konnte, dass der 1. obere Molar cariös war und Eiter am Zahnhals hervordrang. Extraction erfolgte ohne Schwierigkeit; darauf Abfluss einer beträchtlichen Menge von Eiter aus der Alveole. Pat. schien dadurch erleichtert und kehrte nach Hause zurück, wo indessen bald Fieber eintrat; ferner ging die willkürliche Controle über Harn- und Faecesentleerung verloren. Deshalb sofortige Aufnahme als interner Patient; da Strabismus vorhanden war, wurde zunächst Meningitis angenommen. Weil der Strabismus indessen sich bald als angeboren herausstellte, so constatirte man Septicämie. Puls 156, Temperatur 104, 5 ^{0} F.; Pupillen dilatirt; Krämpfe der Gesichtsmuskulatur, sowie der Hals- und zuweilen auch der Extremitätenmuskeln; Schwellung des Gesichts und der linken Seite des harten Gaumens; aus der Alveole des extrahirten Mahlzahns drangen Blut und Eiter. Die vorgenommene Sondirung ergab keine Perforation des Antrums, ebenso fehlte Ausfluss aus der Nase. Lymphdrüsen der linken Seite geschwollen. Während der Nacht blieb der Zustand unverändert. Am nächsten Morgen dagegen liess der Krampf der Muskeln nach, und die Temperatur fiel auf 100 ^{0} F. Nachdem die Besserung angehalten, wurde am Nachmittag die Extractionswunde gründlich gereinigt, wobei sich der 2. linke obere Molar ebenfalls stark gelockert zeigte. Um eine bessere Drainage zu ermöglichen, und weil Gefahr vorlag, dass ihn Pat. verschlucken könnte, wurde auch dieser Zahn extrahirt. Er erwies sich als völlig vom Periost entblösst. Nach Injectionen von Antistreptokokkenserum machte Pat. in der Heilung rasche Fortschritte und wurde mit einer kleinen Nekrose des Proc. alv. des linken Oberkiefers entlassen. Bei der poliklinischen Weiterbehandlung nahm man noch die Extraction des Weisheitszahns vor, und es erfolgte schliesslich völlige Heilung. — Da keine anderen Anhaltspunkte vorhanden waren, so blieb für die Erkrankung nur die Annahme einer Infection durch den cariösen Mahlzahn. Besonders interessant war hierbei der äussert rapide Verlauf, indem nur 3 Tage zwischen dem Beginn der Anschwellung und der septischen Allgemeininfection lagen. *Dr. phil. Hoffmann.*

Fleury: Loss of two teeth by a rubber ring. (Brit. Journ. of Dent. Science Nr. 687; „Rev. mens. de Stomatol.")

Bei einem 15jährigen gesunden Mädchen waren die zwei oberen centralen Schneidezähne um 45 ^{0} nach aussen dislocirt, locker, schmerzhaft und zur Hälfte aus ihren Alveolen herausstehend, so dass der Zahnhals 4—5 mm von dem geschwollenen

Digitized by Google

und leicht blutenden Zahnfleisch entfernt war. Die Oberlippe bedeckte schon seit längerer Zeit die beiden Zähne nicht mehr vollständig. Die seitlichen Schneidezähne waren gesund, aber von den mittleren durch einen breiten Zwischenraum getrennt. Im Unterkiefer zeigten sich normale Verhältnisse. Die Anamnese ergab, dass vor drei Jahren die vier oberen Schneidezähne sehr eng gestanden hatten, und dass, um Platz zu schaffen, in einer Pariser Klinik die ersten oberen Molaren extrahirt worden waren. Darnach waren bis Ende September 1875 nacheinander vier Regulirungsplatten getragen worden, um durch daran befestigte Gummiringe, welche um den Hals der Zähne gelegt waren, die letzteren zurückzuziehen. Diese waren aber bei der Behandlung immer schmerzhafter geworden und endlich auf den Eingangs geschilderten Zustand gekommen, welcher, da Pat. weitere Eingriffe verweigerte, von Ende December 1895 bis März 1896 bestand, wo alsdann Verf. consultirt wurde. Derselbe extrahirte die beiden Schneidezähne und fand in der rechten Alveole als Ursache des ganzen Processes einen der zur Regulirung gebrauchten Gummiringe. Die Anfertigung einer Immediatprothese beendete vorläufig die Behandlung.

Dr. phil. Hoffmann.

Sachse: Ueber einen Fall von Kieferklemme (Centralbl. f. Chir. 1896. Nr. 40.)

Dieser in Prof. Kölliker's Poliklinik beobachtete Fall ist durch die Ursache seiner Entstehung interessant. Der rechte obere Weisheitszahn stand mit seiner Krone horizontal nach der Wange zu gerichtet und schob sich vor den Musc. pterygoid. int., so dessen Function beim Oeffnen des Mundes verhindernd. Nach Extraction des Zahnes heilte die Kieferklemme, die vorher 4 Jahre bestanden hatte. *Jul. Parreidt.*

G. Preiswerck: Pulpaamputation und Wurzelbehandlung. (Schweiz. Viertelj. f. Zahnheilk. Sept. 1896.)

Verf. vertritt den Standpunkt, dass die Pulpitis acuta partialis oder septica in leicht zugänglichen Fällen durch Ueberkappung zur Heilung gebracht werden kann, während bei Pulpitis acuta totalis und ulcerosa, sofern die Vereiterung den Kronentheil nicht überschritten hat, sowie bei Pulpitis chronica partialis und ulcerosa und beim Pulpenpolyp die Amputation indicirt sei. Das Aetzmittel (reine arsenige Säure und Kreosot) darf dabei nicht über zwei Tage liegen bleiben, damit sich die Wirkung auf die Kronenpulpa beschränkt. Zur Amputation selbst werden bei Prämolaren Rosenbohrer, bei Molaren dagegen

Digitized by Google

Querhiebwalzenbohrer verwendet, welche die Pulpenkammerdecke und damit die vier Pulpenzipfel der Molaren leichter entfernen. Ausspritzen mit sterilisirtem Wasser und dann erst Anlegen des Cofferdams und Desinfection. Betreffs der Ausfüllung der Kronenpulpahöhle hat Verf. die Baume'sche Imbibitionsmethode mit Borax angewendet, aber mit der Modification, dass er durch Zusatz von Eugenol die schnelle Diffusion des reinen Borax wesentlich herabsetzt, wodurch die von Baume beschriebenen Irritationshyperämien des Periodonts entweder ganz ausbleiben oder erst nach einem Jahre auftreten, ein Zeichen, wie „langsam das Salz gegen die Wurzelspitzen fortschreitet". Zur einfacheren Application benutzt Verf. birnförmige Boraxeugenolpillen, umgeben von Zinnfolie, die er sogleich als hermetischen Verschluss verwendet, vermittelst grosser Polirer. Definitive Füllung erfolgt sofort. — In Bezug auf die Wurzelbehandlung hat Verf., um möglichst instructive Präparate über den Bau der Wurzeln zu erhalten, Ausgüsse der letzteren vermittelst Wood's Metall angefertigt. Die Frage, ob die Kanäle operativ zu erweitern sind, wird bejaht wegen der an den Metallausgüssen beobachteten Verästelungen, die leicht zu Infectionsherden werden können. *Dr. phil. A. Hoffmann.*

G. **Grossheintz: Kataphorese, ihre Verwendung zur Anästhesie des Zahnbeines und der Zahnpulpa.** (Schweiz. Viertelj. f. Zahnheilk. September 1896.)

Die physikalische Definition lautet: die Kataphorese ist diejenige Eigenschaft oder Wirkung des elektrischen Stromes, vermöge deren bei Durchleitung des letzteren durch einen, in einem porösen Körper enthaltenen Elektrolyten, Flüssigkeit vom positiven zum negativen Pol geleitet wird. — Die Anwendung dieses Verfahrens in der Medicin ist nicht neu, denn schon 1833 ist Jodtinctur in Frankreich auf diese Weise benutzt worden. Erst neuerdings hat die Kataphorese durch die Edison'schen Versuche weitere Verbreitung gefunden. Ihre Anwendung in der Zahnheilkunde ist besonders von Prof. Morton in New York, einem Sohn des Erfinders der Aethernarkose, sowie von Dr. Gillet, Zahnarzt in New Port, versucht worden. — In Bezug auf die technischen Hilfsmittel giebt Verf. folgende Anweisungen: Nur der constante Strom ist verwendbar, gleichgiltig ob von Strassenstrom, Accumulator oder Batterie geliefert. Zur Anästhesie des Zahnbeins ist eine Stromstärke von 0,03 bis $^1/_2$ bis 1 Milliampère erforderlich. Da der vom Verf. benutzte Accumulator eine elektromotorische Kraft von ca. 30 Volt besitzt, so muss, um vorgenannte kleine Stromstärke zu erreichen, ein Widerstand von einer Million Ohm eingeschaltet werden. (Nach dem Ohm-

Digitized by Google

schen Gesetz ist bekanntlich : $S = \frac{\varepsilon}{W}$.) [Da ein Metallrheostat zu umfänglich werden würde, so benutzt Verf. einen Graphitwiderstand, dessen genaue Beschreibung später erfolgen wird. Zur Messung der Stromstärke ist ein besonders empfindliches Milliampèremeter eigens construirt worden, welches sogar Bruchtheile eines Milliampère genau anzeigt. — Da nun, wie oben erwähnt, die Flüssigkeiten von der Anode zur Kathode geleitet werden, so muss die Anode direkt auf die zu behandelnde Stelle gelegt werden, während die Kathode mit einer anderen Körperstelle in Verbindung gebracht wird, und zwar verfährt Verf. in Bezug hierauf derart, dass er an das Kathodenende der Leitungsschnur eine Metallkette anschliesst, die er in ein mit 5% Kochsalzlösung gefülltes Gefäss legt, in das auch Patient seine Hand taucht. — Die zu verwendenden Medicamente müssen den elektrischen Strom leiten oder durch Zusatz eines Salzes leitend gemacht werden. Zum Bleichen und Desinficiren benutzt Verf. H_2O_2, zur Anästhesie Guajacol-Cocain 10,0 : 2,0. Auch Guajacol allein genügt, muss aber als Nichtleiter mit einem Tropfen H_2SO_4 versetzt werden. — Die Technik selbst ist folgende: Abtragen überhängender Schmelzränder, Anlegen des Cofferdam, Austrocknen der Cavität und Einlegen eines mit leicht angewärmtem Guajacol-Cocain getränkten Stückchen Wundschwamms. Eventuell können vorher die Cavitätenwände noch mit Zinnfolie ausgekleidet werden. Ueber den Schoss des Patienten wird ein Tischchen mit einem Gefäss mit Salzwasser gestellt, in das die Hand des Patienten und die Kathode hineingetaucht werden. Fingerringe sind abzulegen. Dann erfolgt Einführen der Platinanode in die Zahnhöhle. Der elektrische Strom wird allmählich verstärkt; sobald er aber unangenehm empfunden wird, behält man die betr. Stromstärke solange bei, bis Patient nichts mehr fühlt. Nach 8—10 Minuten werden Ströme von 0,4 oder 0,5 Milliampère gewöhnlich nicht mehr verspürt, und die Anästhesie ist dann meistens vollkommen. Andernfalls Erneuerung der Einlage. Die Anode ist nie loszulassen und nur dann wieder anzusetzen, wenn der Rheostat voll eingeschaltet ist. Die Anästhesie dauert meist 10—20 Minuten und ermöglicht schmerzlose Excavation und auch Pulpenamputation. — Schädliche Wirkungen hat Verf. nie beobachtet. *Dr. phil. A. Hoffmann.*

F. Newland-Pedley: Incurable discharge from the antrum. (Journ. of the Brit. Dent. Associat. XVII, 9.)

Der vorliegende Fall scheint zu beweisen, dass chronische Entzündungen des Antrums unheilbar und am besten durch eine

Digitized by Google

permanente Offenhaltung desselben zu behandeln sind. — Die Patientin, 21 Jahre alt, bemerkte im Sommer 1891 Ausfluss aus der Nase. Ein dentaler Ursprung war auszuschliessen. Während der nächsten 12 Monate Ausspülungen der Nase mit verschiedenen Lösungen, aber ohne Besserung. Vor 4 Jahren kam Patientin in „Guy's Hospital", wo das Antrum eröffnet und eine Canüle eingelegt wurde. Vor $3^1/_2$ Jahren erfolgte Entfernung eines Sequesters aus der Nase. Man liess nun die Oeffnung im Antrum sich schliessen, aber da der Ausfluss recidivirte, so eröffnete und drainirte man abermals. Diese neuerliche Oeffnung war von der Grösse der Spitze des 1. Fingers. Darauf Tamponade des Antrums mit Jodoformgaze. Vor einem Jahr wurde wiederum perforirt und eine Kautschukplatte mit einer Metallcanüle angefertigt. Im Januar 1896 erkrankte Patientin und setzte den Gebrauch der Platte aus. Die Oeffnung verkleinerte sich bald, und es wurde deshalb eine flexible Drainröhre eingelegt. Im April kam Patientin in Behandlung des Verf., welcher sich entschloss, eine permanente Oeffnung anzulegen. Zu diesem Zwecke erweiterte er den Perforationskanal und fertigte einen in diesen passenden Pfropfen aus Kautschuk an, der an den Zähnen seinen Halt fand. Die Patientin spritzt das Antrum täglich aus, und, da die Oeffnung so gross ist, wie die Dicke eines gewöhnlichen Bleistifts, so besteht keine Schwierigkeit, dasselbe sauber zu halten. *Dr. phil. A. Hoffmann.*

Ducor: Actinomycome circonscrit datant de neuf ans. (Rev. trimestr. suisse d'Odontol. Sept. 1896.)

Ein seit neun Jahren bestehender Tumor des Unterkiefers hatte die verschiedenste Beurtheilung hinsichtlich seiner Natur erfahren, bis endlich die mikroskopische Untersuchung die Anwesenheit des Strahlenpilzes zugleich mit zahlreichen Streptokokken ergab. Die Neubildung sass dem Unterkiefer auf, hatte die Grösse eines völlig entwickelten foetalen Kopfes und nahm die ganze rechte Gesichtshälfte ein, sodass die Mundöffnung völlig auf die linke Seite verschoben war. Die Lippen konnten nicht geschlossen werden, und blieb in Folge dessen die intrabuccale Ausdehnung des Tumors sichtbar; das Zahnfleisch erschien von einer Menge kleiner Fisteln durchsetzt; Ankylose in wechselndem Grade war sehr zeitig bereits aufgetreten. Die Haut war intakt und verschiebbar. Bei der Palpation ergab sich eine holzartige Consistenz, hie und da zeigten sich aber kleine erweichte Stellen. Die Conturen waren scharf gegen das gesunde Gewebe abgesetzt. Die Infection war dadurch entstanden, dass die Patientin häufig Gersten- oder Weizengrannen

Digitized by Google

gekaut hatte. Aus der Umgebung der Patientin war im Verlauf der Krankheit niemand inficirt worden. Behandlung mit Jodalkalien und ausserdem, wegen der bei der mikroskopischen Untersuchung zahlreich gefundenen Streptokokken drei Injectionen von 5, 6 bezw. 8 ccm Antistreptokokkenserum, welche indessen wegen zu starker Reaction nicht wiederholt werden konnten. Daher weiter interne Anwendung von Jodalkalium 2,5 pro die und Injectionen sowie Einpinselungen von Tinct. Jodi auf die intrabuccale secernirende Oberfläche des Tumors, wodurch eine Grössenabnahme desselben um 2—3 cm und Besserung des Allgemeinbefindens erreicht wurden, so dass die Prognose sich etwas günstiger gestaltete. — Aus den Schlussthesen des Verf. ist hervorzuheben: Bei Vorhandensein eines Tumors an den Kiefern ist stets an Aktinomykose zu denken, besonders bei frühzeitiger Ankylose und bei Vorhandensein zahlreicher Fisteln. Injectionen von Antistreptokokkenserum scheinen keinen Einfluss auf aktinomykotische Neubildungen zu haben. Die Infection geschieht fast ausschliesslich durch das Kauen von Strohhalmen u. dergl. und erfolgt auch bei Nichtvorhandensein cariöser Zähne, welch letztere lediglich den Eintritt des Strahlenpilzes erleichtern. *Dr. phil. A. Hoffmann.*

Paul Nawroth: Zur Ontogenese der Schweinemolaren. (Baseler Dissertation 1893.)

Aus dem umfänglichen technischen Theile verdient die Angabe hervorgehoben zu werden, dass sich bei der Anwendung von Pikrinschwefelsäure als Fixirungsmittel bei schon begonnener Ossification stets unlöslicher Gyps bildet, wodurch das Schneiden der betr. Präparate unmöglich wird. — Eine Entscheidung in der Frage nach der Entstehung der Säugethiermolaren beabsichtigte Verf. dadurch herbeizuführen, dass er die in die Zahnpapillen eintretenden Nerven mit in Betracht ziehen wollte, und zwar glaubte er, dass bei Eintritt nur eines einzigen Nerven in je eine Zahnpapille die Cope-Osborn'sche, bei Eintritt mehrerer Nerven die Concrescenztheorie Röse-Kükenthal's als die richtige anzusehen sei. Er hat indessen diese Idee nicht weiter verfolgen können, weil er an seinen Präparaten stets nur den N. alv. inf., dagegen keine von diesem zu den Papillen abgehende Zweige gesehen hat [wohl wegen Mangels einer für die Darstellung der feineren Nerven nothwendigen Behandlung; der Ref.]. Verf. giebt dann in grossen Zügen das bekannte Bild der Zahnentwicklung und der Reduction des mit dem Mundhöhlenepithel in Verbindung stehenden Theils der Zahnleiste,

Digitized by Google

von welch letzterem er behauptet, dass er schliesslich nur noch durch einen dünnen „bindegewebsartigen" [? soll wohl heissen „epithelialen"; der Ref.] Strang repräsentirt werde. Im Gegensatz zu den klassischen Untersuchungen v. Ebner's lässt Verf. die Schmelzbildung zeitiger beginnen als die Dentinbildung. Bei der Entstehung der Papillenhöcker glaubt er, dass die Schmelzmembran die causa movens abgiebt. Weiterhin folgt eine unklare Darstellung von rudimentären Ersatzzahnanlagen der Schweinemolaren, sowie ferner von der Bildung einer rudimentären dritten Zahnserie. — Im 4. Abschnitt der Arbeit bekennt sich Verf. zu der Ansicht, dass die Säugethierzähne als solche von den Kegelzähnen der Reptilien abzuleiten seien, und dass die Concrescenztheorie Röse's etc. jeder Stütze entbehre. Desgleichen wendet er sich gegen Kükenthal's Beobachtungen betr. den secundären Zerfall ursprünglich complicirter Zähne bei Robben als durch mechanische Ursachen bedingt. Ferner giebt Verf. eine befriedigende Erklärung für den Umstand, dass die Dentin- und Schmelzbildung an den Spitzen der Papillen beginnt. Zum Schluss wird dann noch kurz die zuerst von Leche [nicht Kükenthal, wie Verf. zugiebt; der Ref.] begründete neue und richtige Anschauung über die morphologische Stellung der Molaren erwähnt.

Dr. phil. A. Hoffmann.

Paul Scheidt: Morphologie und Ontogenie des Gebisses der Hauskatze. (Morphol. Jahrb. 21.)

Die Bildung der Zahnleiste, sowie die Entwicklung der einzelnen Zahn- resp. Ersatzzahnanlagen der Katze stimmt mit der der übrigen Säuger überein, was Verf. durch Herstellung eines Modells nach Born'scher Methode positiv bewiesen hat. Im Unterkiefer geht die weitere Ausbildung der Zähne schneller von statten als im Oberkiefer, und in beiden Kiefern übertreffen die Eckzahnanlagen bald die aller anderen Zähne. Die Milch- und Ersatzzahnanlagen liegen anfänglich in gemeinsamen Alveolen. Die Wurzelbildung beginnt wiederum im Unterkiefer zuerst, und zwar zunächst ebenfalls am Cd. Während sich die unteren M bereits im embryonalen Leben anlegen, geschieht dies bei den oberen erst nach der Geburt. Mit dem Wachsthum der Zahnanlagen nimmt das ursprünglich zwischen diesen und den Alveolenrändern befindliche lockere Bindegewebe continuirlich ab. Die Jd und Cd des Ober- und Unterkiefers brechen alle ziemlich zu derselben Zeit durch. Von den bleibenden Zähnen ist es ebenfalls der C, der zuerst auf seiner ganzen Oberfläche Schmelz und Dentin zeigt. — In einem 2. Abschnitt,

Digitized by Google

betitelt „Die Homologie der Kaureliefs der Backzähne der Carnivoren“ weist Verf. den diesen Zähnen zu Grunde liegenden einheitlichen Bauplan nach, gestützt auf genaue morphologische Untersuchungen, desgleichen die Uebereinstimmung im Bau der Backzähne der Fleischbeutler und Carnivoren, hebt aber gleichzeitig sehr richtig hervor, dass diese homologen Verhältnisse „keinen Anhalt für phylogenetische Speculationen“ geben [da man es hierbei nur mit convergenten Züchtungserscheinungen, in Folge gleichartiger Lebensbedingungen, zu thun hat. Der Ref.]. — Im 3. Abschnitt, welcher sich mit der Phylogenese des Säugethiergebisses beschäftigt, berücksichtigt Verf. zunächst die Theorien von Baume, Flower, Thomas und Wortmann, die indessen jetzt nicht mehr zu halten und daher hier zu übergehen sind. Durch die neuen Untersuchungen von Kükenthal, Leche und Röse ist bekanntlich festgestellt worden, dass das bei den Beutlern persistirende Gebiss der 1. Dentition entspricht, und dass von der 2. Serie nur der P_1 sich völlig ausbildet. Nachdem durch Kükenthal und Röse auch für die Edentaten und Zahnwale die Anlage beider Zahnreihen festgestellt worden ist, muss der Diphyodontismus für alle Säuger als der primäre Zustand angenommen werden. Nachdem sich Verf. noch entschieden gegen die Concrescenztheorie (Röse's und Kükenthal's) gewendet hat, geht er kurz ein auf die Meinung Leche's, welche das sog. bleibende Gebiss als eine neue Erwerbung der Säugethiere betrachtet, und schliesst in Bezug hierauf mit der schon von Leche ausgesprochenen Ansicht, dass „die bisher vorgelegten Versuche nach keiner Richtung hin befriedigen können“. *Dr. phil. A. Hoffmann.*

Fein: Ein Fall von vererbter Gaumenspalte. (Wiener klin. Wochenschrift. 1896. 22. Oct.)

F. schildert die angeborenen Spaltbildungen des Gaumens bei einem Manne, sowie bei dessen Mutter und Tochter. Die Mutter zeigt eine seichte dreieckige Einkerbung am harten Gaumen, und in der Mittellinie des weichen eine aussergewöhnlich derbe weisse Raphe. Ihre beiden Töchter sind nicht missgebildet, beim Sohne dagegen ist die Uvula gespalten und lässt der harte Gaumen bei normal gestalteter Schleimhaut durch Tasten einen Defect im Knochen erkennen. Während zwei seiner Kinder wieder normal gebildet sind — seine Frau ist von Missbildungen frei —, ist eine Tochter mit einer ausgedehnten Gaumenspalte behaftet, die sich von der Uvula bis zum Processus alveolaris erstreckt. Die hintere Rachenwand ist mit dickem adenoiden Polster bekleidet.

Digitized by Google

Indem F. darauf hinweist, dass diese vielleicht später zurückgebildete adenoide Wucherung als bildungshemmender Factor während der embryonalen Entwickelung gewirkt haben kann, neigt er zu der von Vielen vertretenen Auffassung, dass angeborene Spaltbildungen durch äussere hemmende Einflüsse hervorgebracht werden. Im Widerspruch hiermit wendet er sich sonst gegen diese Ansicht. Vertreter derselben suchen mehrfach ihre Stütze in der Vererbung der Missbildungen in weiblicher Linie, indem sie die Ursache dafür in sich vererbenden Abnormitäten des Uterus sehen. F. verweist dem gegenüber auf den von ihm geschilderten Fall, in welchem ein Mann das Mittelglied zwischen Grossmutter und Enkelin bildet. Ihm stellt er zur Seite folgende von Anna (1805) und Meckel berichteten: Ein Mann zeugte mit seiner ersten Frau 11 Kinder, wovon 9 todt geboren wurden und die 2 lebenden Hasenscharten hatten. Ein Kind seiner zweiten Frau hatte Wolfsrachen, zwei hatten Hasenscharten (Anna). Ein Mann, dessen Gaumen zwar vollständig, aber ungleichmässig und höckerig wie vernarbt war, zeugte mit einer gesunden Frau 7 Kinder, von denen 4 Knaben regelmässig gebildet waren, 3 Mädchen aber Hasenscharten und Wolfsrachen hatten (Meckel). Bringen diese Fälle auch nicht Licht in das Dunkel, in welches die Frage nach der Aetiologie der Missbildungen noch immer gehüllt ist, so bieten sie doch merkwürdige Thatsachen. *Stieren* (Wiesbaden).

Kleine Mittheilungen.

Einiges über die Hypoplasie des Zahnschmelzes. Wir haben immer die Meinung gehabt, dass die praktischen Aerzte am besten in der Lage seien, über die Ursachen der Schmelzdefecte Klarheit zu verschaffen, weil sie in einer Reihe von Familien die Kinder und deren Krankheiten vom ersten Lebenstage an kennen lernen und in späteren Jahren Gelegenheit haben, die Zähne der Kinder zu sehen. Zu unserer Freude ist bei der 68. Versammlung deutscher Naturforscher und Aerzte in der Section für Kinderheilkunde dieses Thema mit zur Sprache gekommen. Wir entnehmen dem Berichte darüber Folgendes: Neumann (Berlin) sprach „über die Beziehungen der Krankheiten des Kindesalters zu den Zahnkrankheiten“ und zwar speciell über die „Erosionen“ (Hypoplasie) und die syphilitischen Defecte. Die „Erosionen“ sind immer symmetrisch an den Zähnen und an den verschiedenen Zahnsorten in wechselnder Höhe. Ergriffen werden von den Milchzähnen die Eck- und Backzähne, von den bleibenden Zähnen die ersten grossen Mahlzähne, die Schneide- und Eckzähne, sehr selten auch die ersten Prämolaren [noch seltener, aber

Digitized by Google

von mir sicher beobachtet auch die zweiten Prämolaren und die zweiten Molaren. D. Ref.] 54 Proc. der Erosionen sind im zweiten Lebenssemester abgelaufen, 88 Proc. betreffen noch das zweite Jahr, 6 Proc. die späteren Jahre. Bei kranken Kindern der Poliklinik fanden sich in 18 Proc. Erosionen, bei anderen Kindern in 14 Proc. Klinisch und anatomisch konnte N. den Zusammenhang mit der Rhachitis im höchsten Grade wahrscheinlich machen. Die Bedeutung anderer Krankheiten ist wesentlich darin zu suchen, dass sie Rhachitis veranlassen oder verschlimmern. — Auch die Caries soll an Milchzähnen für manche Krankheiten charakteristisch sein. N. meint, die Caries, die an der Schneidefläche der mittleren unteren und aller oberen Schneidezähne des Milchgebisses anfängt und sich als halbmondförmige Flächencaries über den ganzen Zahn ausbreitet, sei bei Syphilitischen verhältnismässig häufig (in 32 Fällen 4 mal nachweisbar; in 5 Fällen chronische Erkrankungen des Centralnervensystems). Eine zweite Form der Caries beginne mit Verfärbung des Schmelzes besonders an den oberen Schneidezähnen, nahe am Zahnfleisch und schnüre einen bis da gesunden Zahntheil als circuläre Caries von dem übrigen Zahn ab [also wohl ähnlich wie an den bleibenden Zähnen hauptsächlich bei Bäckern und Conditoren. D. Ref.]. Diese Form zeigte bei dem Leichenmaterial in 56 Proc. Tuberculose, während die entsprechenden übrigen Leichen nur 13 Proc. Tuberculose hatten. Bei den klinischen Fällen hatten fast zwei Drittel Tuberculose bezw. Skrophulose. Wo keine Tuberculose nachweisbar war, boten die Kinder eine ausserordentlich hohe tuberculöse Belastung. N. betrachtet indess auch den grünen Belag, der sich an den bleibenden Zähnen nahe am Zahnfleische so oft findet, als im Zusammenhange mit Skrophulose oder Tuberculose stehend. — Berten (Würzburg) sprach über „die Hypoplasien des Zahnschmelzes und ihre Beziehungen zu den Erkrankungen im Kindesalter, speciell der sogen. Hutchinson'schen Zähne, zur Syphilis". Die ausführlichen Untersuchungen, die Berten über die Hypoplasie des Schmelzes angestellt hat, sind im vorigen Jahrgange dieser Monatsschrift mitgetheilt. Wir erwähnen hier nur noch die Ansicht Berten's über den Hutchinson'schen Zahn, die dahin geht, dass dieser nicht als specifisch für Syphilis gelten dürfe, wenngleich er den Untersucher auffordern soll, nach anderen syphilitischen Symptomen zu forschen.

Jul. Parreidt.

Infiltrationsanästhesie beim Zahnausziehen. Hin und wieder ist die Schleich'sche Infiltrationsanästhesie seit einigen Jahren so gut wie an anderen Körpertheilen auch an den Zähnen versucht worden, obgleich das umgebende Knochengewebe offenbar ein Hinderniss für die Infiltration bilden muss. Mehler (Georgensgmünd) berichtet in der Münchener medic. Wochenschrift vom 10. November 1896 über seine Erfahrungen mit der Infiltrationsanästhesie und sagt über deren Wirkung an den Zähnen Folgendes: „Zahnextractionen habe ich einige Dutzend gemacht. Es gelingt leicht bei den oberen Zähnen und unteren Schneidezähnen, etwas weniger leicht bei den unteren Backenzähnen (weil der N. alveolar. infer. vor seinem Eintritt in den Unterkieferkanal anästhesirt werden muss), den Zahn ohne jeden Schmerz zu entfernen. Doch möchte ich die Methode nicht ohne jeden Vorbehalt empfehlen. Durch die eingespritzte Flüssigkeit, die doch etwa 20 g beträgt, entsteht nämlich für die ersten 6—12 Stunden ein Tumor, der den Patienten nicht gerade schöner macht. Eine junge Dame,

Digitized by Google

der ich vor dem Ball einen Zahn nach Schleich extrahirte, war mir nicht gerade sehr dankbar, weil sie den ganzen Abend mit geschwollenem Gesicht herumlaufen musste." [Das nächste Heft der Monatsschrift wird ausführlich über die Infiltrationsanästhesie berichten. D. Red.] *P.*

Die Zahnverderbniss und ihre Verhütung. Ueber dieses Thema hat Zahnarzt Fenchel in Hamburg ein mit 26 Abbildungen versehenes Schriftchen bei Leopold Voss herausgegeben, worin kurz beschrieben ist, wie und was die Zähne sind, wie sie sich entwickeln und wie sie zu Grunde gehen. Regeln der Zahnpflege sind z. Th. in den Text eingeflochten und z. Th. auf der letzten Seite besonders angeführt. Die Ausstattung macht den Eindruck eines Bilderbuches mit Text. Wir wünschen dem Werkchen, dass es seinen Zweck erfülle. *P.*

Durol. E. Hörstel (Plauen i. V.) empfiehlt in der zahnärztl. Rundschau Nr. 228 ein neues Präparat zum Härten von Gypsmodellen, das „Durol" genannt wird. Es ist ein krystallinisches Pulver, das sich leicht in heissem Wasser löst. Beim Gebrauche wird das Gypsmodell erwärmt, dann auf 10—15 Minuten in die Durollösung gelegt und hierauf kurze Zeit getrocknet. Der Gyps soll auf diese Weise eine Härte erlangen, die der des Marmors nahe kommt, dabei um 25 Proc. an Gewicht zunehmen und ein halbdurchsichtiges Aussehen bekommen. *P.*

Verein schlesischer Zahnärzte. Am 27. Dec. 1896 ist in Breslau ein „Verein schlesischer Zahnärzte" gegründet worden. Vorstandsmitglieder sind die Herren: Prof. Dr. Sachs I. Vorsitzender, Prof. Dr. Bruck II. Vorsitzender, Dr. Reichel I. Schriftführer, Dr. Treuenfels II. Schriftführer, Rührich Kassirer.

Universitätsnachrichten. Der Privatdocent Dr. Boenecken in Bonn ist als ausserordentlicher Professor der Zahnheilkunde an die Universität Prag berufen worden.

Auszeichnung. Herr Dr. med. H. Brubacher in München ist zum Hofzahnarzt Sr. kgl. Hoheit des Prinzen Ludwig von Bayern ernannt worden.

Herr Prof. **Warnekros** hat, wie in den „Odontologischen Blättern" mitgetheilt wird, zur Herstellung seiner angegriffenen Gesundheit einen längeren Urlaub nehmen müssen. Mit seiner Vertretung am zahnärztlichen Institut der Universität Berlin ist Herr Zahnarzt G. Hahl betraut worden.

Druckfehlerberichtigung. Auf Seite 43 des vorigen Heftes, auf der viertletzten Zeile des Berichtes von Herrn Dr. Jung muss es statt 150 heissen: 15 Studirende.

Druck von C. Grumbach in Leipzig.

Digitized by Google

XV. Jahrgang. 3. Heft. *März 1897.*

Deutsche Monatsschrift

für

Zahnheilkunde.

[Nachdruck verboten.]

Die Schleich'sche Infiltrationsanästhesie bei Zahnextractionen.

Von

Zahnarzt **Frohmann**, Berlin.

Die mannigfaltigen Unbequemlichkeiten und die grossen Gefahren, welche die allgemeine Narkose mit sich bringt, haben bald nach der Einführung der Inhalationsanästhesie in dem Praktiker den Wunsch aufkeimen lassen, ein Verfahren oder ein Arzneimittel zu erlangen, durch welches nur der locus operationis unempfindlich gemacht wird. Zugleich soll aber der Schmerzlosmachung weder eine Hyperästhesie vorhergehen noch folgen. Um locale Anästhesie zu erzielen, hat James Moore Compression der Nervenstämme des Operationsfeldes, Liegaudé forcirte Einwicklung des betreffenden Gliedes vorgeschlagen. Lange bekannt und im Gebrauch ist auch die Kälte, besonders die durch Verdunstung erzielte Abkühlung, deren vollkommenster Vertreter das in neuester Zeit viel angewendete Chloräthyl ist. Aber alle diese haben den Nachtheil gemeinsam, dass sie nicht genügend tief einzuwirken vermögen, um vollständige Schmerzlosigkeit zu erzielen. Andererseits ist auch ihre Application meist sehr schmerzhaft, häufig schmerzhafter, als die ohne Anästhesie ausgeführte Operation es sein würde.

Auch der Nachschmerz pflegt verstärkt zu sein, namentlich bei Chloräthyl, welches ausserdem noch den Wundheilungsverlauf ver-

Digitized by Google

zögert und bisweilen allgemeine Narkose hervorruft. Auf mechanischem oder thermischem Wege vermögen wir unser Postulat nicht zu erreichen. Dagegen ist es nach vielen vergeblichen Versuchen gelungen, in der Reihe der chemischen Körper einen Stoff zu finden, der wohl im Stande ist, Anästhesie zu erzeugen, das Cocain, welches aber im entzündeten oder eitrig infiltrirten Gebiet mehr oder weniger seine Wirksamkeit versagt. Ferner verleidet das überreichliche Auftreten von Intoxicationserscheinungen, oft sehr bedenklicher Art, den dauernden Gebrauch von Cocain in zur Anästhesie hinreichender Concentration ($^3/_4$—5%). Schleich rechnet auf circa 75% Intoxicationen. Reclus hat aus der Literatur 8 Todesfälle zusammengestellt, zu denen neuerdings noch einige hinzugekommen sind. Ich erinnere nur an einen der letzten: Einspritzung einer 20% Cocainlösung in die Harnröhre behufs Cathetrisirung. Aus diesen Thatsachen heraus und namentlich infolge seiner persönlichen Erfahrungen mit der Cocainanästhesie hat Schleich es unternommen, durch Vereinigung mechanischer, thermischer, chemischer Factoren eine Methode der localen Anästhesie zu schaffen, welche an Ungefährlichkeit alle andern Anästhesirungsverfahren übertrifft.

Durch Liebreich und seine Schüler[1]) ist festgestellt, dass eine Reihe von chemisch differenten Stoffen: Ammoniak, ätherische Oele, Alkaloide etc., subcutan injicirt, locale Anästhesie erzeugen, ebenso die indifferente aqua destillata, während 0,6% (physiologische) Kochsalzlösung keine Unempfindlichkeit bewirkt. Es kam weiter darauf an, durch möglichst wenig differente Zusätze zur aq. dest. eine Injectionsflüssigkeit herzustellen, die weder für den Gesammtorganismus Intoxicationsgefahr mit sich führt, noch Hyperästhesie vor der Anästhesie erregt, noch gesteigerten Nachschmerz hinterlässt. Schleich stellt durch Versuche fest, dass Cocain in 2% bis herab zu 0,02% Lösung Anästhesie ohne vorhergehende Hyperästhesie hervorruft. Verwendet man zur Lösung des Cocains statt Wasser 0,2% Kochsalzlösung, so kann man noch die Concentration des Cocains um das Doppelte herabsetzen. Ferner besitzt Morphium noch

[1]) Arbeiten aus dem pharmakologischen Institute zu Berlin 1888.

Digitized by Google

in 0,1% Lösung local anästhesirende Eigenschaften. Diese differenten Stoffe gebraucht er jedoch nur, um durch sie die bei der Benutzung der indifferenten aq. dest. im Beginn der Injection auftretende Hyperästhesie, wie den nach der Operation erhöhten Nachschmerz zu beseitigen. Im wesentlichen ist aber der Druck, der durch die injicirte Flüssigkeit ausgeübt wird, der Anästhesirungsfactor, und zwar bewirkt er einerseits Ischaemie durch Verdrängung des Blutes aus den Gefässen, andererseits Lähmung der Nerven. Auch die Kälte der Injectionsflüssigkeit wirkt unterstützend. Stelle ich noch einmal die vier Factoren der Schleich'schen Anästhesie zusammen, so sind es: die pharmakologisch möglichst indifferente Cocain-Morphium-Kochsalzlösung, die Ischaemie, die Compression der Nerven des Operationsfeldes und die Kälte der im Vergleich zur Bluttemperatur kalten Injectionsflüssigkeit.

Auf diese theoretischen Erwägungen gestützt, nimmt Schleich folgende drei Flüssigkeiten zur Injection:

Rp. I.	Rp. II.	Rp. III.
Cocain mur. 0,2	Cocain mur. 0,1	Cocain mur. 0,01
Morph. mur. 0,025	Morph. mur. 0,025	Morph. mur. 0,005
Natr. chlor. steril. 0,2	Natr. chlor. steril. 0,2	Natr. chlor. steril. 0,2
Aq. dest. steril. ad 100	Aq. dest. steril. ad 100	Aq. dest. steril. ad 100
add. Acid. carbol. (5%) gtt. II.	add. Acid. carbol. (5%) gtt. II.	add. Acid. carbol. (5%) gtt. II.
S. starke Lösung zur Infiltrationsanästhesie.	S. mittlere Lösung zur Infiltrationsanästhesie.	S. schwache Lösung zur Infiltrationsanästhesie.

Die zwei Tropfen Carbollösung haben nur den Zweck, die Lösung haltbarer zu machen. Gewöhnlich wird die Lösung II benutzt, I nur im entzündeten Gewebe, bis die Hyperästhesie vorüber ist. III wenn durch die eingespritzte Flüssigkeit annähernd die Maximaldosis erreicht ist.

Das Instrumentarium ist im wesentlichen eine aseptische Pravazspritze und Nadel.

Schleich geht nun so vor: Nachdem er durch den Aetherspray oder durch Auftupfen von Carbolsäure oder Auf-

Digitized by Google

legen eines Cocainkrystalles für den Einstich der Nadel Unempfindlichkeit herbeigeführt hat, sticht er die Nadel möglichst parallel der Oberfläche bis zur Verdeckung des Schlitzes ein und bringt dann durch Druck auf die Spritze eine Quaddel von der Grösse eines 5 Pfennigstückes hervor. Dann zieht er die Nadel heraus, sticht an der Peripherie der ersten Quaddel ein und bildet eine zweite u. s. w., bis die Linie, in der der Schnitt geführt werden soll, mit Quaddeln besetzt ist. Anästhesie ist nur im Bereich der Quaddeln selbst. Schleich infiltrirt dann entweder unter senkrechter Einführung der Spritze die tieferen Lagen des Operationsfeldes oder führt den Schnitt. Bei entzündeten und dadurch hyperästhetischen Theilen beginnt er die Infiltration möglichst entfernt von dem locus affectionis im gesunden Gebiet, langsam nach dem entzündeten Gebiet vordringend. Ueber die Technik, die Schleich bei den einzelnen Operationen anwendet, mag Jeder, der sich mehr für sie interessirt, in Schleich's Buch, „Schmerzlose Operationen", selbst nachlesen. Nur die Technik für Zahnextractionen will ich angeben.

Schleich sticht, facial beginnend, nahe am Zahnfleischrande dicht neben dem zu entfernenden Zahne möglichst parallel dem Kiefer ein, spritzt, sticht dann etwas höher der Wurzel zu wieder ein, spritzt u. s. w., bis die ganze Stelle weiss geworden ist; zuletzt sticht er noch senkrecht auf das Periost zu. Ebenso verfährt er auf der lingualen Seite, nur räth er, keinen zu starken Druck anzuwenden, weil es sonst infolge der grösseren Straffheit der Gaumenschleimhaut stärkeren Injectionsschmerz giebt. Auf diese Weise vorgegangen, soll die Extraction von Anfang bis zu Ende schmerzlos sein mit Ausnahme hochgradiger Periostitis. Für die Molarzähne des Unterkiefers, bei denen es oft nicht möglich ist, ordentlich zu infiltriren, giebt er noch folgenden Kunstgriff zur Erreichung der Anästhesie an: Man taste bei geöffnetem Munde des Patienten den vorderen Rand des Unterkiefers ab, steche nach vorhergehender Anästhesirung der Stichstelle ungefähr in der Mitte zwischen den beiden Molarreihen neben dem Unterkieferrande ein, schiebe die Nadel 2—3 cm nach aussen und oben vor unter fort-

Digitized by Google

währendem Infiltriren. Man erreicht durch diesen Kunstgriff die Anästhesirung des nervus alveol. inf. vor seinem Eintritt in den canal. alveol. Am Kiefer selbst infiltrire man noch wie gewöhnlich. Die Extraction soll unmittelbar nach Beendigung der Infiltration vorgenommen werden. Intoxicationsgefahr ist infolge der ausserordentlich geringen Concentration der Injectionsflüssigkeit nicht zu befürchten. Infection der Stichkanäle infolge der reichlich austretenden injicirten Flüssigkeit und der nachfolgenden Blutung ebensowenig.

Von diesem im Vorhergehenden geschilderten Verfahren bin ich nach mancher Seite hin abgewichen. Zunächst schon im Instrumentarium, um dieses vorwegzunehmen. Die von Schleich angegebenen Spritzen von 2—5 ccm Inhalt habe ich bald bei Seite gelegt, da bei straff anliegendem Zahnfleisch der zur Injection nothwendige, häufig sehr hohe Druck durch die Hand nicht mehr erreicht werden konnte. Ich bin daher zu der gewöhnlichen Pravaz'schen Spritze von 1 ccm Inhalt zurückgekehrt. Am besten wähle man eine aus Hartgummi, weil bei ihr der Conus der Canüle genauer schliesst, als bei einer aus Metall. Ferner habe ich, da die gewöhnlichen Injectionsnadeln nicht genug widerstandsfähig sind, kräftigere, konische statt der im Gebrauch befindlichen cylindrischen, circa 5 cm lange Canülen aus Neusilber mit eingelötheter Stahl- oder besser wegen der Ausglühbarkeit Platin-Iridiumspitze anfertigen lassen (J. Mertiny, Blume Nachfolger, Berlin). Diese Canülen haben ausser grösserer Haltbarkeit den Vorzug, dass man ihnen mit den Fingern jede beliebige Biegung geben kann. Durch diese Verbesserung des Instrumentariums habe ich mir die Injection wesentlich erleichtert. Natürlich muss, wie gutes und geschicktes Narkotisiren, auch das Infiltriren durch reichliche Uebung erlernt werden.

Ich lege auch nicht besonderen Werth darauf, Quaddeln zu erzeugen, sondern injicire solange, bis das Zahnfleisch anämisch erscheint. Die Injection beginne ich statt facial lingual, 1—2 Zähne entfernt von der zu anästhesirenden Stelle. Beim Oberkiefer muss man darauf achten, dass die Flüssigkeit nicht oberhalb der Gingivo-Buccalfalte in die Wange

Digitized by Google

dringt, beim Unterkiefer nicht in den Boden der Mundhöhle, weil die dort hineingespritzte Flüssigkeit für die Anästhesie keinen Werth hat. Sind dritte obere Molaren zu entfernen, so gelingt es auch von lingualwärts die Flüssigkeit nach buccalwärts hinüberzudrängen. Die Infiltration im Unterkiefer beginne ich gern von der Interdentalpapille und bemühe mich, möglichst wenig Stichstellen zu schaffen, da sonst durch Herausquellen der Flüssigkeit aus diesen die anästhesirende Druckspannung verloren geht, was bei Oberkieferzähnen wegen der breiteren Injectionsfläche nicht so zu befürchten ist.

Ich habe die Schleich'sche Methode bis zu meiner ersten Veröffentlichung in den therapeutischen Monatsheften (Mai 1896) in 250, nachher in 50 Fällen, Summa 300 angewandt. Ich betone aber, dass es sich stets um schwere Extractionen handelte. Zur Beseitigung lockerer Wurzeln oder Zähne habe ich die Anästhesie nie ge- oder besser missbraucht.

Von den extrahirten Zähnen standen 223 im Oberkiefer, 77 im Unterkiefer. Besonders hervorheben will ich, dass unter ihnen 20 obere und 9 untere dritte Molaren waren.

Das Alter der Patienten schwankte zwischen 8—70 Jahren. Von pathologischen Zuständen habe ich mir bei ihnen vermerkt: 3 Asthma, 1 Chlorose, 1 Chorea minor, 3 Diabetes, 1 starkes Emphysem, 1 chronische Laryngitis, 3 Phthisis pulmonum, 1 tuberculöse Coxitis. Ferner waren 4 nährende Frauen darunter. Irgendwelche Störungen des Allgemeinbefindens nachher haben sich bei diesen nicht eingestellt. Ueberhaupt habe ich nur in drei Fällen leichte Nebenerscheinungen, wie Brechneigung, Zittern, Schwindel bemerkt. Sie gingen aber schnell vorüber. Infection der Stichkanäle habe ich nicht beachtet. Nur ein Fall könnte vielleicht als Infection angesprochen werden. Ich sah einmal Nekrose der Schleimhaut am palatum durum in der Grösse eines 5 Pfennigstückes an einer Stelle, die ungefähr der Grenze der Injectionszone entsprach. Sie heilte aber ohne weitere Complication.

Dagegen stellte ich, nachdem ich eine grössere Anzahl von Extractionen unter Schleich'scher Anästhesie gemacht hatte, fest, dass sie Nachschmerz häufiger und stärker verursache als die Extraction an und für sich. Ich versuchte ihn zuerst durch

Digitized by Google

verstärkten Morphiumzusatz zu beseitigen (statt 0,025 nahm ich 0,05 auf 100), erreichte aber nur, dass er später einsetzte. Dann verwandte ich Antipyrin, angeregt durch die Beobachtung von W. Bussenius,[1]) dass Injectionen von Antipyrinlösungen vollständige Anästhesie hervorrufen, welche circa $^3/_4$ Stunde anhalte und dann langsam abklinge. Ich kann aus den bis jetzt von mir gemachten Beobachtungen entnehmen, dass dieser Zusatz in vielen Fällen den Nachschmerz gänzlich aufhebt, ja, dass sogar der Wundschmerz, der sonst bei jeder Verletzung vorhanden ist, nicht gefühlt wird. Andererseits ist die Maximaldosis von Antipyrin so hoch, dass die Menge, welche bei dieser Einverleibungsmethode in den Körper gelangen kann, nicht für so different anzusehen ist und es auch meiner Erfahrung nach nicht ist, dass sie das Allgemeinbefinden stört oder störende Nebenerscheinungen hervorruft. Daher ist die Injectionsflüssigkeit auch in dieser Zusammensetzung noch als eine möglichst indifferente anzusehen. Eine andere störende Nebenerscheinung der Schleich'schen Methode ist die Schwellung der Wange, die aber nichts zu bedeuten hat und in wenigen Tagen auch ohne irgend welche Therapie zurückgeht. Bei unteren Backzähnen und bei oberen dritten Molaren werden mitunter Schluckbeschwerden durch die Schwellung verursacht. Sie selbst ist nur auf Kosten der injicirten und langsam resorbirt werdenden Flüssigkeit zu setzen.

Von Clyde S. Payne ist empfohlen worden, statt der Cocain-Morphium-Kochsalzlösung eine Cocain-Morphium-Glycerinlösung (Glycerin pur. bidestill. Germanic. 25 : 100) zu verwenden. Durch den Glycerinzusatz sollte die Flüssigkeitsmenge so herabgesetzt werden, dass z. B. zur Entfernung sämmtlicher Zähne des Oberkiefers 6 Spritzen genügen sollten. Ich habe mir die Lösungen nach der amerikanischen Vorschrift anfertigen lassen und sie in 25 Fällen verwandt, habe aber nicht gefunden, dass die Flüssigkeitsmenge wesentlich herabgemindert wird oder etwa die Schwellungen geringer werden oder seltener auftreten. Im Gegentheil schienen mir die Schwellungen längere Zeit an-

[1]) W. Bussenius. Inaugural-Dissertation. Berlin 1888.

Digitized by Google

zuhalten. Einmal bei einer Infiltration im Unterkiefer bemerkte ich, dass am folgenden Tage eine rothe Verfärbung der Injectionszone und ihrer Umgebung eingetreten war, die aussah, als wenn Haemoglobin gelöst wäre, und die erst nach Verlauf von acht Tagen wieder verschwand. Daher kann ich keinen Vortheil aus dem Zusatz von Glycerin erkennen. Ich kann auch nicht wie Clyde S. Payne es thut, empfehlen, in einer Sitzung mehr als 3—5 Zähne zu entfernen, weil sonst die Schwellung der Weichtheile durch die eingespritzte Flüssigkeit zu lästig für den Patienten wird.

Die Dauer der Anästhesie beträgt circa 20—30 Minuten, in jedem Falle Zeit genug, um in aller Ruhe extrahiren zu können.

Was den Erfolg betrifft, so kann ich sagen, dass in der grösseren Anzahl der Fälle es gelingt, völlige Anästhesie zu erzeugen; in vielen Fällen findet mindestens noch eine starke Herabsetzung der Schmerzempfindlichkeit statt. Dagegen bleiben einige Fälle, nur Periostitiden, übrig, die sich dieser Methode gegenüber refractär verhalten. Ich habe 10 solcher Fälle = $3^1/_3\,^0/_0$ verzeichnet. Man darf dabei nicht ausser Acht lassen, dass wir es häufig mit sehr furchtsamen, durch böse Erfahrungen und Aberglauben eingeängstigten Patienten zu thun haben, die selbst da oft Schmerzen fühlen, wo keine sind, ja keine sein können. Ferner, dass die Injection der Flüssigkeit eine Spannung der Weichtheile und Abhebung vom Knochen bedingt, die unangenehm, ja bisweilen sogar direct schmerzhaft sein kann.

Andererseits aber sind die Einfachheit des Instrumentariums, das Nichtgebundensein an irgend eine Assistenz, die lange Dauer der Anästhesie schon so grosse Vorzüge, die manche kleine Fehler, solange nichts Besseres da ist, übersehen lassen. Ganz besonders aber spricht für sie ihre Ungefährlichkeit, die es ermöglicht, sie selbst Patienten zu Theil werden zu lassen, bei denen die Narkose aufs strengste contraindicirt ist, ich erinnere nur an die Diabetiker — und so auch Kranken, die es besonders bedürfen, dass ihnen die Wohlthat der schmerzfreien Operation erwiesen wird.

Die Zusammensetzung der von mir verwandten Lösungen ist folgende:

Digitized by Google

I Rp.	Cocain hydrochloric.	0,2
	Morph. mur.	0,025
	Natr. chlor. steril.	0,2
	Antipyrin	2,0
	Guajacol. gtt. II	
	Aq. dest. steril. ad	100.
II.	Cocain hydrochloric.	0,1
	Morph. mur.	0,025
	Natr. chlor. steril.	0,2
	Antipyrin	1,0
	Guajacol. gtt. II	
	Aq. dest. ad.	100.
III.	Coc. mur.	0,05
	sonst wie II.	

Der Werth der Schleich'schen Infiltrationsanästhesie bei Zahnextractionen.

Von

Zahnarzt **M. Lipschitz**, Berlin.[1])

M. H.! Trotz der gewaltigen Erfolge, welche die Chirurgie durch die vor einem halben Jahrhundert eingeführte allgemeine Narkose zu verzeichnen hatte, ist das Streben, durch locale Anästhesie Schmerzlosigkeit bei Operationen zu erzeugen, niemals ganz erloschen. So sind im Laufe der Jahre sehr viele Methoden für locale Anästhesie angegeben worden: zuerst diejenige, welche sich auf die Anwendung der Kälte mit Eis- und Kochsalzmischung beschränkte, dann die Methode der Zerstäubung schnell verdunstender ätherischer Verbindungen von dem einfachen Aether sulfuricus bis zum Aethylchlorid. Diese Methoden haben kein weites Feld erringen können, weil sie ihre Wirkung nicht tief genug in das Gewebe entfalten konnten, dann aber auch, weil

[1]) Vortrag, gehalten am 15. November 1896 im Verein pommerscher Zahnärzte zu Stettin.

Digitized by Google

die Anwendung selber vielfach mit geringen, vielfach aber auch, wie bei der Einwirkung von Aethylchlorid auf entzündete Partieen, mit ganz intensiven Schmerzen verbunden waren, mit Schmerzen, die manchmal grösser waren, als die durch die Operation hervorgerufenen. Ausserdem traten, wenn auch selten, unangenehme Nebenwirkungen auf, wie sie besonders bei Operationen in der Mundhöhle, deren Lage nun einmal besondere Schwierigkeiten bietet, beobachtet wurden.

Auch die Methode der Einverleibung von Arzeneien in das Gewebe, um die Nervenfunction durch Einwirkung auf die peripherische Nervensubstanz auszuschalten, hat nicht dauernd festen Fuss fassen können, weil ihre Anwendung mit vorangehender Schmerzhaftigkeit verbunden war, wenngleich nicht zu leugnen ist, dass die anästhetische Wirkung des Cocains zu einem nennenswerthen Resultat geführt hat. Es ist ja bekannt, dass das Cocain auch in der Zahnheilkunde eine kurze Blütheperiode gehabt hat, bis seine toxischen Eigenschaften sich in immer weiteren Kreisen als so schädlich bemerkbar machten, dass es heute schliesslich nur noch ganz vereinzelt Anhänger besitzt. Nun hatte Liebreich durch Thierversuche festgestellt, dass Aqua destillata zu den von ihm selber so bezeichneten Anästheticis dolorosis gehört, d. h., dass es im Stande ist, unter vorangehender Hyperästhesie Anästhesie zu erzeugen. Auf Grund dieser Beobachtungen stellte Schleich[1]) nach vielen Versuchen fest, dass eine 0,2 procentige Kochsalzlösung, unter einem sehr geringen Gefühl von leichter Spannung, auch wohl etwas Jucken (Parästhesie) infiltrirt, nach kurzer Zeit Anästhesie erzeugt, genau so deutlich, als wäre der Lösung etwas Cocain beigegeben. Die Ursache für diese Wirksamkeit findet Schleich erstens darin, dass durch die Infiltration einer 0,2 procentigen Na-Cl-Lösung, das ist $^1/_3$ der physiologischen Kochsalzlösung, eine Veränderung in der Concentration des Kochsalzgehalts in den Gewebssäften herbeigeführt wird. Dann spielt eine Rolle bei der Anästhesirung der ziemlich hohe Druck, unter dem

[1]) C. B. Schleich, Schmerzlose Operationen. Oertliche Betäubung mit indifferenten Flüssigkeiten. Psychophysik des natürlichen und künstlichen Schlafes. Berlin, 1894.

Digitized by Google

die Infiltration entsteht, sodass der infiltrirte Theil ischaemisch wird; drittens werden durch den Druck die Nervenelemente mechanisch comprimirt und damit in ihrer Leitungsfähigkeit beeinträchtigt, und schliesslich setzt die grössere Kälte der Infiltrationsflüssigkeit das Gefühl herab. Für gesunde Partieen würde also eine 0,2procentige Kochsalzlösung allein schon zur Erzeugung von Anästhesie genügen. Da es sich aber bei Operationen fast immer um pathologisch verändertes und damit empfindlicher gewordenes Gewebe handelt, so konnte Schleich der narkotischen Gifte nicht ganz entbehren. Er fügte der Kochsalzlösung die ebenfalls ohne vorangehenden Schmerz anästhesirende Lösung von Cocain, das ist von 0,02—0,2 Procent, ferner, um etwaigen Nachschmerz zu verhüten, 0,025 Morph. mur. hinzu. Um die Lösung haltbarer zu machen, werden derselben noch zwei Tropfen einer 5procentigen Carbolsäurelösung zugesetzt.

Schleich hat sich drei Lösungen zur Infiltration hergestellt, eine starke, mittlere und schwache. Die starke, 0,2 Cocain enthaltend, benutzt er bei sehr gesteigerter Empfindung, die schwache mit 0,05 Cocain, wenn bei grösseren Operationen die Maximaldosis von Cocain annähernd erreicht ist. Die eigentlich typisch anästhesirende Infiltrationsmischung ist die mittlere, welche auch bei Zahnextractionen in Betracht kommt. Wir geben nur die Zusammensetzung der Lösung 2 an; die beiden anderen unterscheiden sich nur durch die grössere bezw. kleinere Beimischung von Cocain.

Cocain mur.	0,1
Morph. mur.	0,025
Natr. chlor.	0,2
Aq. destill. steril. ad.	100,0
adde Acid. carbol. (5%)	gtt. 2

MDS. Mittlere Lösung zur Infiltrationsanästhesie.

Die Vorzüge der Infiltrationsmethode gegenüber den Inhalationsanästheticis, besonders Chloroform, bestehen nach Schleich's Angaben darin, dass sie erstens vollständig ungefährlich ist und zweitens keinerlei Symptome einer unerfreulichen Nebenwirkung zeigt. Und so glaubt Schleich denn, dass sich bei An-

Digitized by Google

wendung seiner Methode 90 Procent aller Narkosen vermeiden lassen. Ob und wie weit diese Auffassung bei Zahnextractionen zutrifft, werden wir später zu erörtern haben.

Da ich selber reines Cocain seiner toxischen Eigenschaft wegen zur Injection nicht zu benutzen wagte, auch mit Aethylchlorid nur in seltenen Fällen zufrieden war, so begann ich meine Versuche mit der Infiltrationsmethode, angeregt durch die vielen, zum Theil recht günstigen Berichte in einigen ärztlichen Zeitschriften, besonders aber durch den Collegen Frohmann (Berlin), welcher mit dieser Methode recht befriedigende Resultate erzielt haben wollte. In Folgendem will ich nun meine eigenen Beobachtungen schildern. Zunächst schicke ich voraus, dass die Schleich'sche Methode gerade bei Zahnextractionen technisch recht schwierig durchführbar ist; dies wird von Schleich selber und anderen auch zugegeben. Einmal liegt die Schleimhaut so überaus straff dem Kiefer an, dann wird das Operationsfeld durch Wange und Zähne stark behindert und schliesslich gelingt es nicht immer, die Flüssigkeit durch die Havers'schen Kanäle und die noch feineren Knochenkanälchen ins Innere des Knochens bis zur Zahnwurzel zu bringen. Es handelt sich immer darum, die Leitung der peripheren Nerven zum Hauptstamm zu unterbrechen. Im Oberkiefer ist das etwas leichter zu erreichen, weil hier die Lamellen des Alveolarfortsatzes sehr dünn sind. Im Unterkiefer ist es — die Frontzähne ausgenommen — schon deswegen unmöglich, weil jeder Zahnnerv innerhalb des Knochens vom Stamm seinen Ursprung nimmt. Anästhesie lässt sich hier nur dann erzeugen, wenn wir den nerv. alveol. inferior selber an seiner Eintrittsstelle in den canalis alveol. inf. am foramen alveolare anästhesiren.

Wir haben die Infiltrationsmethode bei 77 Zahnextractionen, einmal bei Abtragung eines Alveolarrandes von 2 cm Länge und $^1/_2$ cm Breite und einmal bei Oeffnung eines Gaumenabscesses benutzt. Die beiden letzten Fälle wurden vollständig schmerzlos operirt, von den 77 Zahnextractionen waren 44 vollständig, 12 theilweise schmerzlos, während bei 21 Extractionen die Methode versagte. Immerhin ist bei 58 % aller Fälle ein günstiger Erfolg zu verzeichnen, während derselbe bei 15 % nur

Digitized by Google

theilweise und bei 27% garnicht vorhanden war. Sehr unangenehm wurde von vielen Patienten, besonders von Kindern, der erste Einstich der Canüle empfunden. Früher suchten wir denselben durch Bestreichen des Zahnfleisches mit 5 procentiger Cocainlösung unempfindlich zu machen, ohne dass es uns immer gelungen ist; seitdem wir die Einstichstelle mit einer concentrirteren Carbolsäurelösung (10%) betupfen, hören wir weniger klagen. Die Infiltration selber verursachte, besonders am palatum durum trotz der von Schleich gepriesenen Unempfindlichkeit, manchmal ganz erhebliche Schmerzen. Der Schmerz steigerte sich bei Periostitiden und Paruliden derart, dass wir in einigen Fällen von der weiteren Infiltration Abstand nehmen mussten. Bei der Feststellung der hier angegebenen Zahlen müssen wir natürlich immer berücksichtigen, dass dieselben von Patienten stammen, die sich in einer gewissen Aufregung befinden und mehr oder weniger suggestiven Einflüssen unterworfen sind. Passirte es uns doch ab und zu, dass Patienten, ohne dass irgend ein Anästheticum benutzt wurde, selbst nach sonst sehr schmerzhaften Zahnextractionen berichteten, dass sie absolut nichts gefühlt haben.

Zur Injection eignet sich am besten eine gewöhnliche Pravaz'sche Spritze. Dieselbe darf höchstens 2,5 ccm Inhalt haben, da grössere Spritzen natürlich grösseren Kraftaufwand beim Injiciren erfordern und dieser mit einer Hand nicht gut zu erreichen ist. Zur Erleichterung beim Injiciren unter hohem Druck trägt jedenfalls sehr viel ein Querbalken bei. Meistentheils kommen wir mit geraden Canülen aus, für die letzten Molaren im Ober- und Unterkiefer sind jedoch die gebogenen nicht zu entbehren. Sehr gut ist eine von J. Merting (Berlin N., Auguststrasse 26) angefertigte Canüle aus Neusilber mit Stahlspitze, die beliebig gebogen werden kann. Am leichtesten (durch Ausglühen) aseptisch zu halten sind die Platin-Iridium-Canülen. Will man eine jeder Zeit gut functionirende Spritze haben, so verwende man diejenigen mit einem Asbeststempel. Eine gute Spritze mit fein zugespitzten Canülen ist das erste Erforderniss für das Gelingen der Anästhesie. Dass trotzdem Canülen und Spritzen entzwei gehen, ist bei den Schwierig-

Digitized by Google

keiten, mit denen wir im Munde zu rechnen haben, nicht weiter zu verwundern. Man muss daher immer mehrere in Bereitschaft halten. Die Art und Weise der Infiltration werde ich Ihnen nachher am Patienten demonstriren, doch sei schon hier bemerkt, dass man von möglichst wenig Stichkanälen aus injiciren muss, um zu verhüten, dass die Flüssigkeit durch die Stichkanäle selber wieder herausläuft. Bei vorhandener Fistel ist auch auf diese Rücksicht zu nehmen. Ferner infiltrirt man bei entzündlichen Partieen von der gesunden Umgebung aus nach dem Entzündungsherde zu, um den Schmerz zu lindern.

Die Anästhesie ist in 10—15 Minuten zu erreichen, auch zur Extraction mehrerer Zähne, wenn dieselben neben einander liegen. Haben wir jedoch an verschiedenen Stellen zu operiren, so erfordert jede einzelne diese Zeit. Es ist das ein grosser Nachtheil gegenüber der allgemeinen Narkose. Als Nachtheil müssen wir aber auch das häufig zwei Tage anhaltende Oedem, eine Folge der Infiltration, ansehen. Am unangenehmsten sind diejenigen, die bei der Infiltration in der Gegend der oberen Frontzähne entstehen, da ein Oedem der Oberlippe nicht sehr zur Verschönerung des Patienten beiträgt.

Wir haben aber auch üble Zufälle zu verzeichnen gehabt, die wir der Reihe nach folgen lassen:

1. Es handelte sich um eine 24jährige Amme von kräftiger Natur. Dieselbe hatte seit mehreren Tagen ununterbrochen Zahnschmerzen gehabt, zwei Nächte nicht geschlafen und einen Tag nichts gegessen. Cocainverbrauch 0,01. Nach der Infiltration Collaps, welcher mehrere Minuten anhält. Es werden die Wurzeln dreier Zähne extrahirt.

2. Patientin, etwa 50 Jahre alt, klagt über nervöses Herzklopfen, ist vor der Operation sehr ängstlich. Nach derselben fühlt sie sich sehr matt. Zu Hause tritt Vomitus ein. Die Mattigkeit hält fast zwei Tage an. Injicirt wurden 15,0 der mittleren Lösung = 0,015 Cocainverbrauch.

3. und 4. sind zwei gesunde Männer, die etwas ängstlich sind. Beide klagten 24 Stunden über Schüttelfrost und Fieber.

5. Ein 29jähriges, anämisches Mädchen bekam nach Injection einer Spritze, 0,0025 Cocain enthaltend, leichten Collaps.

Digitized by Google

Nach einem Schluck Cognac erholte sie sich; nach weiterer Injection eines gleichen Quantums wiederholte sich der Collaps.

6. Einer ängstlichen, anämischen Frau von 29 Jahren injicirte ich behufs Extraction einer Wurzel des M_3 s. s. 10,0 einer mittleren Lösung, also 0,01 Cocainverbrauch. Extraction vollständig schmerzlos, so dass Patientin die Methode ausserordentlich lobte. Eine Stunde später, als Patientin zu Hause war, trat Erbrechen ein und Schüttelfrost. Die sonst regelmässig erscheinende Menstruation kam vier Tage zu früh. Ausserdem klagte Patientin über Appetitlosigkeit und Reissen auf der linken Gesichtsseite.

7. Mann, 38 Jahre alt, klagt einige Stunden nach Extraction des oberen rechten Weisheitszahnes über Schluckbeschwerden. Die Infiltrationsflüssigkeit war jedenfalls bis zum weichen Gaumen gelangt oder hatte gar die Uvula erreicht.

Auch den häufiger auftretenden grösseren Nachschmerz möchten wir nicht unerwähnt lassen.

Wir glauben keinen Fehlschluss zu thun, wenn wir die angeführten üblen Zufälle — vielleicht Fall 1 ausgeschlossen — einzig und allein dem Cocain zuschreiben. Auch von anderen Autoren sind Intoxicationserscheinungen bei Anwendung der Schleich'schen Methode wahrgenommen worden. So hat Frohmann[1]) in drei Fällen Brechneigung, Zittern und Schwindel beobachtet. Zwei andere Fälle erwähnt Gaudlitz[2]) unter 700 Infiltrationen, und zwar beide nach Zahnextractionen. In dem einen Falle (23jähriges Mädchen) injicirte er behufs Extraction zweier Molarzähne 20 g von Lösung I (Cocainverbrauch = 0,04). Nach ca. 5 Minuten trat Angstgefühl, Dyspnoë und Pulsbeschleunigung (120) auf, welche Symptome nach etwa einer Stunde zurückgingen. — Beim zweiten Falle (junge, kräftige Frau) wurde ebenfalls 0,04 Cocain eingespritzt (40 ccm von Lösung II); nach Extraction von vier Zähnen ähnlicher

---

[1]) Frohmann, Ueber Schleich'sche Anästhesie bei Zahnextractionen. Therapeut. Monatshefte. Mai 1896.

[2]) Gaudlitz, Zur Schleich'schen Localanästhesie. Der prakt. Arzt. 1896.

Digitized by Google

Symptomencomplex, dazu noch mehrmaliges Erbrechen; erst nach $1^1/_2$ Stunden konnte die Frau den Heimweg antreten.

Die Infiltrationsmethode wird daher bei Operationen im Munde eine gewisse Einschränkung und Vorsicht erfahren müssen. Es ist das dieselbe Einschränkung und Vorsicht, die wir gegenüber der allgemeinen Narkose durch Bromäther oder Stickstoffoxydul, die für zahnärztliche Zwecke heute fast allein in Frage kommen, zu beobachten verpflichtet sind. Wir stimmen daher nicht, so weit es sich um Operationen im Munde handelt, mit Schleich darin überein, dass seine Methode „technisch völlig zulänglich und absolut ungefährlich" ist und, dass sie in jedem Falle „schmerzlos zu operiren" gestattet. Wir verkennen damit aber keineswegs, dass sie einen Fortschritt auf dem Gebiete der localen Anästhesie darstellt und, dass sich mit ihr für gewisse Einzelfälle gute Resultate erzielen lassen.

Dritter Bericht der Poliklinik
für
Zahn- und Mundkrankheiten des zahnärztlichen Instituts der Königl. Universität Breslau.

Beobachtungszeit: 1. April 1894 bis 1. April 1896.

Erstattet von
Prof. Dr. **C. Partsch**, Director, und Zahnarzt **Perliński**, Assistent.

(Fortsetzung.)

Am 5. Januar 1894 kommt die 41jährige Arbeiterin Pauline E. in Behandlung.

Patientin hat seit 9 Jahren Reissen im Kopf gehabt. Eiter ist immer, namentlich eine Stunde nach dem Aufstehen aus dem linken Nasenloch gekommen; er ist in letzter Zeit übelriechend geworden. Seine Farbe war erst heller, zuletzt gelblicher. Aeusserlich am Kiefer keine Veränderung zu constatiren; im linken Oberkiefer sind die Wurzelreste von $\underline{|8765}$, $\underline{|4}$ steht, $\underline{|3}$ fehlt, $\underline{2}$ sehr gelockert, $|1$ steht.

An demselben Tage werden in Bromäthylnarkose (36,0 g) die Wurzelreste von $\underline{|8765}$ entfernt und vom Alveolarfortsatz die linke Kieferhöhle eröffnet. Dabei strömt eine Menge höchst übelriechenden,

Digitized by Google

grünlich-gelben Eiters heraus. Auch die Ausspülung befördert noch eine grössere Menge geballter, übelriechender Massen zu Tage. Tamponade mit Jodoformgaze.

Am 9. Januar. Da Patientin eitrigen Ausfluss verspürt zu haben angiebt, wird der Tampon gewechselt; derselbe zeigt aber keine Zersetzung; die nach der Operation eingetretene ödematöse Schwellung ist schon wesentlich geringer.

Am 18. Januar. Das Beleuchtungsbild genau wie früher. Patientin giebt an, besonders nach dem Aufstehen aus der Nase Ausfluss zu haben, doch ist in der Höhle kein Eiter zu finden und wird dieselbe wieder tamponirt.

Am 25. Januar findet man etwas Secretverhaltung hinter dem Tampon, ebenso Secret in den beiden Nasenhälften. Ausspülung beider Nasenhöhlen und der Kieferhöhle, Jodoformirung und Einlage eines dicken Drainagerohres, das aber in nächster Zeit durch Druck auf die Wundränder Geschwüre verursacht. Die Behandlung wird aller zwei Tage fortgesetzt mit Ausspülungen, Jodoformirung und Einlage von Drainagen. Die Secretion ist geringer und nicht übelriechend, Communication mit der Nase deutlich wahrnehmbar.

Am 21. Februar. Da bei der heutigen Vorstellung der Luftstrom von der Nase nach dem Munde nicht frei hindurchtreten kann, wird die Kieferhöhle beleuchtet. Dabei zeigt sich, dass am Ostium internum eine polypöse Wucherung herabhängt. Es wird nun die Oeffnung vom Vestibulum oris zur Kieferhöhle durch öftere auf einander folgende immer grössere Drainagen dilatirt.

Am 2. März. Nachdem die Oeffnung breit genug dilatirt worden war, wurde der Versuch gemacht, die Wucherung durch kalte Schlinge zu entfernen, doch gelang das nur in beschränktem Umfange, da diese Wucherungen breit aufsassen und eine polypoide Degeneration der Kieferhöhlenschleimhaut vorlag. Es wird infolge dessen mit scharfem Löffel die Höhle ausgeräumt und eine grössere Menge verdickter Schleimhaut durch die nachfolgende Spülung entfernt. Tamponade der Höhle.

Am 12. März. Da Patientin bei wiederholter Vorstellung über subjective Beschwerden, Kopfschmerzen und Schlaflosigkeit klagt, wird die Kieferhöhle genauer untersucht. Der entfernte Tampon aus der Höhle zeigt stark üblen Geruch; Secretverhaltung hinter demselben ist jedoch nicht vorhanden. Eine freie Communication zwischen Nase und Kieferhöhle besteht für den Durchgang der Luft von der Nase aus nicht, während das eingespülte Wasser rasch seinen Weg nach der Nase findet. Jodoformirung der Höhle und Tamponade.

Bei den nächsten Vorstellungen wird wiederholte Ausspülung vorgenommen und zur Uebersicht der Kieferhöhle werden immer stärkere Drainagen eingelegt.

Am 7. Mai. Nachdem heute durch starke Drainagen die Kiefer-

Digitized by Google

höhle übersichtlich geworden ist, wird in Bromäthylnarkose die Auskratzung der Kieferhöhle vorgenommen. Die Operation wird unter Beleuchtung mit der elektrischen Stirnlampe vorgenommen. Zunächst wird eine breite Communication mit der Nase durch Durchstossen der Nasenwandung mit dem Handbohrer herbeigeführt, sodann werden zahlreiche polypöse Wucherungen, welche z. Th. über Haselnussgrösse hatten, mit scharfem Löffel entfernt. Ausspülung mit Thymolwasser. Jodoformgazetamponade.

Am 15. Juni klagt Patientin über grosse Schwäche, Appetitlosigkeit und reichlichen Nasenausfluss. Der Tampon zeigt nicht mehr den putriden Geruch. Communication mit der Nase frei. Einlage einer breiten Drainage.

Am 4. Juli. Da in dem mittleren Nasengange polypöse Wucherungen vorhanden sind, werden dieselben unter Cocainanästhesie mit kalter Schlinge entfernt.

Bis zum 18. September fühlte sich Patientin wohler und ohne subjective Beschwerden. Heute klagt sie wieder über etwas Ausfluss aus der Nase. Bei Herausnahme der Drainage entleert sich sehr wenig Eiter; man kann die Kieferhöhle frei übersehen. Sie erweist sich frei von polypösen Wucherungen; Schleimhaut glatt, Luftstrom frei durch die Höhle durchtretend. Nase frei, ohne Eiterabfluss. Einlegen einer kleineren Drainage.

Im December ist die Eiterung aus der Kieferhöhle so gut wie ganz sistirt, doch bemerkt Patientin aus der Nase eigenartigen salzlakenartigen Geruch. Bei Besichtigung der Nase sieht man immer noch polypöse Wucherungen im mittleren Nasengange. In den nächsten Wochen wird Drainage eingelegt und zwar bei jedesmaliger Vorstellung kleiner, bis am 5. Mai 1895 die Drainage ganz fortgelassen wird.

Am 8. Juni 1896 besteht von der Oeffnung immer noch eine Fistel nach dem Munde, leichte Secretion, Luftstrom frei.

Am 15. Juli stellt sich Patientin wieder vor. Die Eiterung aus der linken Kieferhöhle ist sistirt. Es besteht noch eine Fistelöffnung zwischen Kieferhöhle und Mund, doch lässt sich keine Secretion wahrnehmen.

Cysten. Die Erfahrungen, die wir bei den Beobachtungen von Cysten gesammelt haben, bestätigen im wesentlichen die Anschauungen, welche ich früher über die Pathogenese, die Behandlungsweise der Cysten veröffentlicht habe (Partsch, Ueber Kiefercysten, Monatsschr. 1892. S. 271 und Berichte aus der Poliklinik).

Zwei neuere Arbeiten beschäftigen sich ausführlich mit diesen Gebilden und ich kann hier nicht umhin, etwas ausführlicher auf dieselben einzugehen.

Digitized by Google

Witzel[1]) hat durch eingehende mikroskopische Untersuchungen die Entwicklung der Cysten aus den Mallassez-schen Epithelresten von neuem sicher gestellt, sodass sich wohl gegen die jetzt allgemein anerkannte Erklärung nichts mehr wird einwenden lassen. Diese epithelialen Reste sind wiederholt gesehen an den Durchschnitten normaler Zähne als fast constanter Bestandtheil des Periodontiums. Sie erleiden, wenn sie von einem Reiz getroffen werden, eine Vermehrung und sind entweder in gleichmässiger Lage oder in einzelnen tieferen Einsenkungen entwickelt, in den als Fungositäten bezeichneten entzündlichen Wucherungen des Periodontiums an der Wurzelspitze. Die Frage, welche Ursache in letzterer Linie aus der häufig als Nebenbefund getroffenen, meistentheils symptomlos verlaufenden Fungosität eine Cyste werden lässt, ist auch durch die Witzel'sche Arbeit nicht klar gestellt worden. W. sucht dieses X in der Anwesenheit des Epithels mitten in einem Gewebe, in welches es nicht hineingehört, und glaubt, dass die Einlagerung an und für sich den Reiz abgebe zur Vermehrung und dass auch die Secretion von Flüssigkeit in die Cystenhöhle hinein wesentlich bedingt sei durch den Reiz, den das Epithel ausübe. Diese Erklärung lässt nur die Frage unbeantwortet, weshalb denn in so vielen Fällen die Mallassez'schen Epithelreste symptomlos im Periodontium liegen oder selbst in Wucherung gerathen, auch in vielen Fungositäten sich finden, ohne dass je eine Cyste aus ihnen wird. Ist ferner in der Anwesenheit des Epithels selbst die Ursache für die Secretion gelegen, müsste ja auch jede breit eröffnete Cyste nach umfangreicher Resection der Wand dauernd Secret liefern. Es ist nicht einzusehen, weshalb, wenn wirklich das Epithel als solches den Secretionsreiz abgäbe, dasselbe die Fähigkeit verlieren sollte, wenn Theile aus der Wand entfernt sind. Klinisch wird man doch stets finden können, dass von einer solchen Secretion keine Rede mehr ist, und die Höhle nach Eröffnung trocken bleibt. Ferner ist das Epithel der Cystenwand sowohl nach seiner Entwicklung

[1]) J. Witzel, Ueber Zahnwurzelcysten, deren Entstehung, Ursache und Behandlung. Deutsche Monatsschrift für Zahnheilkunde. Jahrgang 1896. S. 805.

Digitized by Google

wie seinem anatomischen Verhalten dem Epithel der Mundschleimhaut gleichwerthig und dürfte ebensowenig wie dieses im Stande sein, Secret zu produciren. Für mich bleibt deshalb die Frage nach der Ursache der Cystenbildung noch immer eine offene, zu deren Lösung noch manche genaue klinische Beobachtung nothwendig sein wird.

Eine andere Arbeit von Henri Vénassier[1]) (Contribution à l'étude du traitement des Kystes radiculo-dentaires) beschäftigt sich im wesentlichen mit der Behandlungsweise der Cysten. Unter völliger Ausserachtlassung der gesammten deutschen Literatur über diese Frage kommt sie unter Besprechung der verschiedenen geübten Methoden dazu, dass die einzige sichere und zuverlässige Methode die Exstirpation der Cyste sei.

Trotzdem Vénassier vollkommen auf der von Mallassez und Allbaran vertretenen Anschauung der Abstammung des Cystenepithels von den Resten des Schmelzepithels steht, erklärt er sich die Heilung der Cysten nach Resection der Wand doch noch durch Granulationsbildung und Vernarbung. Eine umfangreiche Eiterung müsse erst das Epithel zerstören, ehe die Granulationsbildung beginnen könne, und aus diesem Grunde seien die so sehr langsamen Heilungen zu erklären, die nach der Resection beobachtet werden. Abgesehen von der durch keine Analogie belegten Annahme, dass eine einfache Eiterung überhaupt im Stande sei, ein Epithel, zumal ein mehrschichtiges, zu zerstören, eine Annahme, die allen klinischen Erfahrungen widerspricht, kann ich nicht entschieden genug den Irrthum bekämpfen, dass die Heilung einer Cyste durch Granulationsbildung erfolge. Die Versuche, eine solche anzuregen durch ätzende Mittel, wie sie durch Ausspülungen mit Jodtinctur auch noch von deutschen Autoren empfohlen werden (Brandt), sind vollständig überflüssig und werden nie die Cystenwand zu Granulationsbildung bringen. Die von uns beobachteten Fälle beweisen auf das schlagendste, dass die Heilung der Cyste durch die Schrumpfung der Cystenwand erfolgt, die ihrerseits eintritt, sobald durch breite Eröffnung der Cyste der Innendruck aufhört. Von Woche zu Woche kann man mit der

[1]) Vénassier, Thèse de Paris 1896.

Digitized by Google

graduirten Sonde die Verkleinerung der Cystenhöhle von einer Tiefe von 4—5 cm nachweisen und eine solche hühnereigrosse Höhle innerhalb 6—8 Wochen sich bis auf eine Nische von der Tiefe eines Centimeters und nach weiteren Wochen bis auf einen kaum noch nachweisbaren Rest verkleinern sehen. Ich habe einen solchen Heilungsvorgang, wie wir ihn nunmehr in einer grossen Anzahl von Fällen genau beobachtet haben, in Heft XI des Neisser'schen Stereoskopischen Atlas durch Photogramme veranschaulicht und hoffe damit zur Ueberzeugung dargethan zu haben, dass selbst sehr grosse Cystenhöhlen durch Schrumpfung der Cystenwand vollkommen zum Verschwinden gebracht werden können. Und dieser Vorgang erfolgt ohne jede Spur einer Absonderung, ohne Spur einer Eiterung. Meiner Meinung nach muss es das Ziel unserer Behandlung sein, diesem von der Natur gezeigten Heilbestreben nachzugehen und dasselbe zu unterstützen, nicht aber mit brüsker Hand sie meistern zu wollen, indem man ihr durch mechanische Entfernung der Cystenwand die Möglichkeit raubt, mit ihren Hilfsmitteln die Heilung auf das schonendste zu Stande zu bringen.

Ich habe nach meinen Erfahrungen selbstverständlich nie den Versuch gemacht, einen Cystenbalg zu exstirpiren. Es mag das bei Cysten kleinerer Dimensionen, bei Cysten, welche noch nicht zu einer starken Verdünnung des Knochens geführt haben, möglicherweise leicht ausführbar sein. Bei solchen Cysten, wie wir sie gesehen, bei denen der Knochen bereits eingeschmolzen, die Cystenwand mehr an die den Alveolarfortsatz deckende Schleimhaut herangerückt ist, oder tief in die Kieferhöhle hineinreicht, sodass man den oberen Pol kaum vom Munde aus sehen, viel weniger so erreichen könnte, dass man eine sichere Ablösung der Cystenwand von der Schleimhaut der Kieferhöhle vornehmen könnte, wo ferner die Gefahr besteht, dass man durch die Entfernung der Cystenwand eine breite Eröffnung der Kieferhöhle schafft und damit das harmlose Leiden in einer den Patienten äusserst lästigen Weise nachhaltig complicirt, halte ich die Exstirpation des Cystenbalges für geradezu gefährlich und mit Sicherheit nicht ausführbar. Ich widerrathe sie dringend. Und was hat man nach der Exstirpation? Eine

Digitized by Google

umfangreiche Höhlenwunde mit lebhafter Eiterung, der Gefahr der Nekrotisirung des vorher schon geschwundenen Knochens, die Gefahr der Infection der Kieferhöhle und Nasenhöhle.

Der Einwand, der ebenfalls von Vénassier gemacht wird, dass nach der einfachen Resection der Wand, Epithelreste zurückblieben, aus denen sich dann ein maligner Tumor entwickeln könne, ist ohne jede praktische Bedeutung. Ebensowenig, wie uns die Ursache bekannt ist, weshalb unter den vielen epithelialen Resten, die wir nicht nur bei vielen, sondern bei demselben Patienten finden können, noch einzelne Neigung haben zu einer Cyste sich zu entwickeln, während die anderen ruhig symptomlos während des ganzen Lebens ertragen werden, kennen wir den Grund, weshalb gelegentlich einmal aus solchen Resten ein Tumor hervorgeht. Zum Trost möchte ich Herrn V. noch sagen, dass die meisten Geschwülste, bei denen man einen Zusammenhang mit epithelialen Resten erweisen konnte, gutartige waren und gerade bei malignen Geschwülsten der Zusammenhang mit den epithelialen Resten äusserst selten zu erweisen war. Wir haben bei unseren zahlreichen Fällen nicht einen einzigen Tumor weder gutartiger noch bösartiger Natur aus einer geheilten Cyste hervorgehen sehen, ebensowenig wie wir bislang die Cyste haben recidiviren sehen. Die Heilung und die Behandlung der heilenden Cyste gestaltet sich nach unserer Methode äusserst einfach und für den Patienten schmerzlos und bequem. Der anfangs nach der Resection der Wand eingeschobene Tampon hat nur den Zweck, einen günstigen Einfluss auf die meistens schon vorher in Eiterung begriffene Cysteninnenwand auszuüben und ferner die schmalen Wundflächen der Resectionswunde rasch zur Granulation zu bringen. Ist die Zersetzung an der Innenwand beendet, schiebt sich das Epithel der Backenschleimhaut über die granulirenden Wundränder fort, um sich mit der Cystenwand zu vereinigen, so hat die Tamponade keinen Zweck mehr. Wie ich schon anderwärts (Partsch, Ueber Tamponade, Juniheft der Monatsschr. 1896. S. 277) hervorgehoben habe, wirkt dann die Tamponade geradezu schädlich, insofern ihr Druck der normal eintretenden Retraction der Cystenwand entgegenwirkt und damit die Verkleinerung der Cyste aufhält. Wiederholt ist es mir

Digitized by Google

vorgekommen, dass von mir operirte Patienten, die anderweitig noch behandelt wurden, sich nach einiger Zeit bei mir mit der Klage vorstellten, dass die Cystenhöhle sich durchaus nicht verkleinern wolle. Ein derb in die Höhle geschobener Tampon war die Ursache zu dieser Klage. Mit seiner Entfernung trat die gewünschte Verkleinerung bald ein. Ich kann es aber nicht verstehen, weshalb man noch kunstvolle Drainagen und Verschlussplatten, wie sie in der Berliner zahnärztlichen Vereinigung noch demonstrirt wurden, construirt. Es giebt ja gar nichts zu drainiren oder durch Drainage abzuleiten und durch eine in die Oeffnung eingelegte Platte arbeitet man ja nur der gewünschten Verkleinerung der Cyste entgegen. Ist die Cyste breit eröffnet, braucht man nur dafür Sorge zu tragen, dass nicht gelegentlich Speisereste in sie gerathen und durch ihre Zersetzung dem Patienten lästig werden. Eine kleine Spritze mit konischem Ansatz genügt, um nach grösseren Mahlzeiten die Höhle zu säubern. Uebrigens ist das auch nur kurze Zeit nothwendig und nur bei grossen Cystenräumen erforderlich. Ist die Cyste schon geschrumpft oder von vornherein klein, erübrigt sich auch diese Massregel. Die Mehrzahl der Fälle, die zur Beobachtung kamen, betrafen den Oberkiefer. Bei einzelnen Patienten scheint eine gewisse Disposition zur Cystenbildung zu bestehen, indem zu verschiedenen Zeiten an verschiedenen Zähnen Cysten beobachtet wurden. Wenige der Cysten kamen unberührt zu uns, die meisten waren schon früher anderwärts incidirt und der Inhalt eitrig geworden. Aber selbst wenn die Eiterung schon lange bestand, mit beträchtlichen Zersetzungserscheinungen einherging, erfolgte doch die Heilung nach der breiten Eröffnung ohne jede weitere Complication und ohne dass der Heilungsverlauf besonders aufgehalten worden wäre. Eine Zerstörung des Cystenepithels durch die Eiterung haben wir nie gesehen.

Cysten des Oberkiefers.. 1) Die 60 Jahre alte Patientin Anna W. erscheint am 16. Februar 1895 im Institut und giebt an, dass sie vor ca. 8 Jahren mehrmals hinter einander eine Gesichtsrose gehabt habe, wobei der Ausgangspunkt stets die Oberlippe gewesen sei. Seit derselben Zeit sei sie auf eine Schwellung am linken Oberkiefer unterhalb des Auges aufmerksam geworden.

Bei der äusseren Besichtigung findet man die linke Wange in

Digitized by Google

der Gegend der fossa canina etwas vorgewölbt. Bei der Palpation ergiebt sich, dass die Geschwulst den Knochen betrifft und die Haut darüber verschieblich ist.

Bei der Inspection der Mundhöhle beobachtet man über der Wurzel von $\underline{3}$ und dem gefüllten $\underline{|4}$ eine kugelige, wallnussgrosse Vorwölbung des Oberkiefers. Die Schleimhaut darüber ist nicht entzündet, aber gedehnt. Bei der Palpation zeigt die an und für sich harte Geschwulst auf der Höhe Fluctuation. Schmerzen werden auf Druck nicht ausgelöst. Die vorgenommene Punction ergiebt in der Geschwulst das Vorhandensein eines dünnflüssigen Secrets.

Unter Cocainanästhesie (0,02) wird die äussere Cystenwand mit Knochen- und Cooper'scher Scheere excidirt. Dabei erfolgt Entleerung eines reichlichen gelben Secrets. Die Cystenhöhle erweist sich 2 cm hoch und $2^1/_2$ cm breit. Nach Reinigung der Wände wird die Höhle mit Jodoformgaze tamponirt und der Patientin Thymolspülungen und trocken-warme Umschläge angeordnet.

Am 26. Februar erscheint Patientin wieder zur Vorstellung und giebt an, dass nach der Operation das Gesicht bedeutend geschwollen sei. Der Tampon wird entfernt und zeigt keine Zersetzung. Die Schleimhautauskleidung der Cyste ist nicht vollkommen glatt, sondern an einigen Stellen gewulstet. Wiederholte Tamponade.

Am 8. März 1895. Da die Patientin verreisen muss, wird derselben an Stelle der Tamponade eine kurze Gummidrainage eingelegt.

Am 12. März kann die Patientin entlassen werden; es wird ihr angeordnet, mit Spritze die Cystenhöhle sich auszuspülen.

Am 24. October stellt sich die Patientin wieder vor. Von der $2^1/_2$ cm tiefen Cystenhöhle ist heute nur noch eine $^1/_2$ cm tiefe Nische vorhanden.

2) Am 29. Mai 1894 tritt der 27jährige Patient Heinrich Sch. in unsere Behandlung und giebt an, dass er vor ungefähr einem Jahre eine Schwellung in der Gegend des Eckzahns gehabt habe. Diese Schwellung hat später nachgelassen, vor 6 Wochen habe er aus einer Fistel über dem gesunden $\underline{2}$ eine Eiterung bemerkt, die seit 3 Tagen wesentlich zunahm.

Bei der Besichtigung des Mundes ergiebt sich Folgendes. Der obere mittlere und seitliche Schneidezahn links sind vollkommen gesund, $\underline{|3}$ fehlt, $\underline{|4}$ ist tief cariös. Ueber der Alveole von $\underline{|3}$ ist eine mässige Vorwölbung ohne entzündliche Erscheinungen vorhanden, kurz davor über $\underline{|2}$ ist ein Fistelmaul zu sehen. Bei der vorgenommenen Sondirung gelangt man durch die Fistel in eine geräumige Höhle, die 3 cm tief ist. Die Höhle erstreckt sich nach hinten bis zu dem Bicuspides.

Da $\underline{|4}$ tief cariös ist und die Vermuthung vorliegt, dass von ihm aus die Cyste sich entwickelt hat, wird $|4$ extrahirt. Die Extractionswunde communicirt jedoch nicht mit der Cystenhöhle. Es wird nun unter

Digitized by Google

Cocainanästhesie ein breites Stück der Aussenwand der Cyste excidirt und die Höhle mit Jodoformgaze tamponirt.

Am 2. Juni 1894 entleert die Höhle ein übelriechendes Secret. Es wird nun dieselbe ausgespült und neue Tamponade eingelegt.

Am 5. Juni 1894 ist der Tampon noch übelriechend, wiederum Ausspülung und erneute Tamponade.

Am 16. Juni 1894 zeigt der herausgenommene Tampon keine Zersetzung. Er wird nun wegelassen und Patienten verordnet, mit einer Spritze sich öfters am Tage, namentlich nach dem Essen, die Höhle auszuspülen.

Am 25. Juli ist die Wundheilung beendet, die Cystenhöhle ist wesentlich kleiner geworden.

3) Die 27jährige Kaufmannsfrau Emma S. kommt am 28. April 1894 in das Institut und giebt an, dass sie seit länger als einem Jahre eine Vorwölbung am linken Oberkiefer habe. Dieselbe sei anfangs ganz hart gewesen, seit kurzer Zeit aber weicher geworden.

Bei der äusseren Betrachtung der Patientin sieht man links eine geringe Schwellung des Gesichtes. Bei der Inspection der Mundhöhle beobachtet man über den Wurzelresten von $\underline{|6}$ eine Vorwölbung von Taubeneigrösse. Die Schleimhaut darüber ist nicht wesentlich verändert, vielleicht etwas bläulich glänzend. Bei der vorgenommenen Punction der Geschwulst entleert man eine zähflüssige, gelbliche durchscheinende Flüssigkeit, die alkalisch reagirt und bei mikroskopischer Untersuchung reichlich Cholestearintafeln zeigt.

Bei der darauf vorgenommenen Operation wird so verfahren, dass man die Wurzeln von $\underline{|6}$ im Zusammenhang mit der äusseren Cystenwand ausmeisselt resp. excidirt. Dabei entleeren sich grosse makroskopisch deutlich sichtbare Mengen von Cholestearin. Reinigung der Wunde und Tamponade mit Jodoformgaze.

Am 2. Mai 1894 zeigt der entfernte Tampon eine Zersetzung. Bei der Besichtigung der Höhle mit dem Reflector sieht man an der Hinterseite der Höhle einen weisslichen Körper, der bei Berührung mit der Sonde fest und rauh erscheint.

Am 8. Mai 1894 sind keine Beschwerden vorhanden, der feste Körper ist noch immer fühlbar. Tamponade fortgesetzt.

Am 19. Mai 1894 schreitet die Heilung günstig fort; Fortlassen der Tamponade.

Am 16. Juni 1894 ist die Heilung vollendet, die Cystenhöhle wesentlich zusammengeschrumpft und wird deshalb Patientin entlassen.

4) Am 30. October 1894 kommt die 23jährige Gutsbesitzerstochter Auguste S. in das Institut und giebt Folgendes an.

Vor ca. $1^1/_2$ Jahren trat am Oberkiefer über dem linken Schneidezahn eine Schwellung auf, aus welcher die Patientin häufig Flüssig-

Digitized by Google

keitsentleerung wahrnahm. Die Geschwulst ist an den Rändern hart, die Höhe derselben fluctuirend. Die Probepunction ergab eine gelbliche trübe Flüssigkeit in der Geschwulst, welche saure Reaction zeigte. Die Flüssigkeit enthält im Zerfall begriffene weisse Blutkörperchen, aber anscheinend kein Cholestearin.

Es wird nun die Cystenhöhle eröffnet und ein Theil der Aussenwand derselben an der Umschlagsfalte der Schleimhaut excidirt, worauf mit Jodoformgaze tamponirt wurde.

Am 6. November 1894 sind die Wundränder fibrinös belegt, die Cyste selbst ohne jeden Belag. In ihr findet man die entblösste Wurzelspitze von $\underline{1}$.

Am 26. November 1894 sind die Wundränder trotz wiederholter Tamponade bis auf einen feinen Fistelgang geschlossen. Es wird der Patientin die Behandlung von $\underline{1}$ empfohlen.

Am 28. November 1894. Bei der Behandlung von anscheinend gesundem $|\underline{1}$ entleert sich durch den Wurzelkanal desselben eine Menge seröser Flüssigkeit, weshalb die weitere Behandlung unterbrochen und auf einige Zeit ein Jodoformätherfaden in die Wurzel eingelegt wird.

Am 6. December 1894 definitive Füllung des Wurzelkanals, Patientin beauftragt bei erneuten Schmerzen wiederzukommen.

Am 8. Januar 1895 klagt Patientin über stechende Schmerzen, die hin und wieder auftreten. An Stelle der früheren Operation ist ein Knoten fühlbar.

Am 13. Februar 1895 stellt sich Patientin wieder vor und sagt, dass sie weiter keine Beschwerden gehabt habe.

Am 25. Mai 1895 kann Patientin als völlig geheilt entlassen werden.

5) Am 7. Juni 1895 kommt die 28jährige Patientin Anna K. in das zahnärztliche Institut und giebt Folgendes an:

Seit länger als einem Jahre habe Patientin eine Geschwulst am linken Oberkiefer gehabt. Sie habe sich deshalb einen linken oberen Zahn ziehen lassen, worauf trotzdem die Geschwulst langsam, aber stetig zugenommen habe.

Man sieht bei der Patientin links unter dem Jochbein eine starke Auftreibung, die sich hart anfühlt. Die Haut über dieser Geschwulst ist verschieblich. Die Lymphdrüsen der Unterkiefergegend sind links beträchtlich geschwollen und hart, rechts ist die Schwellung derselben schwächer. Vom vestibulum oris aus sieht man im Oberkiefer $|\underline{1}$ cariös, $\underline{2}$ Wurzelrest, $|\underline{3}$ cariös, $|\underline{4}$ Wurzelrest, $|\underline{5}$ cariös und stark gelockert, $\underline{6}\,\underline{7}$ fehlen, $|\underline{8}$ Wurzelrest. In der Gegend von den Bicuspidaten bis zu dem 2. Mahlzahne sieht man den Kiefer aufgetrieben. Die Geschwulst fühlt sich in ihrem vorderen Theile hart an, in der Mitte fluctuirend, und weiter nach hinten palpirend fühlt man wieder eine

Digitized by Google

harte Consistenz. Es wird eine Punction gemacht, die ein dünnflüssiges helles Secret mit reichlichen Cholestearintafeln ergiebt. Die Reaction dieses Secrets ist alkalisch. Es handelt sich in diesem Falle um eine cystische Geschwulst, ausgehend jedenfalls von $\underline{45}$, und die Patientin wird wegen Behandlung wiederbestellt.

Am 10. Juni 1895 wird in Bromäthylnarkose die äussere Cystenwand im Zusammenhang mit $\underline{45}$ mit Knochenscheere und Meissel entfernt. Die Cystenhöhle, welche $3^1/_2$ cm tief ist, wird alsdann mit Jodoformgaze tamponirt.

Am 13. Juni 1895 verursacht die Tamponade keine Reizung.

Am 16. Juni 1895 wird die frühere Tamponade entfernt und ein neuer lockerer Tampon eingeführt. Ausserdem wird die Wurzel von $\underline{8}$ entfernt und von der Alveole die Kieferhöhle angebohrt. Die darauf vorgenommene Durchspülung lässt das Wasser aus der Nase heraustreten; es besteht also keine Communication zwischen Cystenhöhle und Antrum Highmori. Das Antrum liegt hinter der Cystenhöhle. Tamponade der Cyste und Extractionswunde.

Am 19. Juni 1895 ist der Tampon aus der Extractionswunde von $\underline{8}$ herausgefallen. Die weitere Tamponade derselben wird sistirt und nur noch die Cystenhöhle lose tamponirt.

Am 24. Juni 1895 wird die Tamponade fortgelassen, da die äussere Mundschleimhaut und die Cystenschleimhaut bereits verwachsen sind. Patientin wird nur eine Spritze zur häufigen Ausspülung der Cystenhöhle verordnet.

Am 4. Juli 1895 ist die Cystenhöhle auf $2^1/_2$ cm zusammengeschrumpft.

Am 1. August 1895 ist die Cystenhöhle nur 2 cm tief.

6) Am 25. October 1895 kommt der 55jährige Patient Otto M. in das Institut und giebt Folgendes an:

Vor längerer Zeit habe Patient Reissen in der linken Gesichtshälfte gehabt und jetzt seit kurzer Zeit beobachte er einen blutigen Ausfluss aus dem Munde.

Man sieht heute auf der linken Gesichtsseite oberhalb der fossa canina eine leichte Schwellung. Bei der Inspection der Mundhöhle sieht man in der Gegend der Bicuspidaten eine leichte Auftreibung des Kiefers. Auf der Höhe der Auftreibung macht sich unter dem palpirenden Finger eine riefenförmige Einsenkung bemerkbar. Die Schleimhaut über der Auftreibung ist unverändert. An Zähnen sind vorhanden Wurzeln von $\underline{12}$, gut erhaltene $\underline{3456}$ und cariöser $\underline{7}$. Versuchshalber wird mit einer Spitze in die Geschwulst eingestochen und Wasser injicirt, was ohne Widerstand möglich ist. Die ganze Partie wird dadurch aufgebläht.

Es wird die Wurzel von $\underline{2}$ extrahirt und die äussere Wand der

Digitized by Google

Auftreibung excidirt, wobei die vorher injicirte Flüssigkeit herausläuft. Bei der Excision der Cystenwand wird eine kleine Arterie getroffen, die nun eine stärkere Blutung hervorruft. Es wird dieselbe sofort unterbunden und die Cystenhöhle mit Jodoformgaze tamponirt.

Am 7. November 1895. Nach der Operation ist keine Reaction eingetreten, die Schleimhäute des vestibulum oris und der Cystenhöhle sind miteinander verwachsen. Die Cystenhöhle, welche bei der Excision $2^1/_2$ cm tief war, ist nunmehr auf 2 cm zusammengeschrumpft. Es wird heute die weitere Tamponade fortgelassen und dem Patienten angeordnet, sich mit einer Spritze nach jedem Essen die Cystenhöhle auszuspülen.

Am 21. November 1895 kommt Patient zur wiederholten Vorstellung. Die Cystenhöhle ist auf $1^1/_2$ cm zusammengeschrumpft.

Am 11. December ist die Cyste nur noch 1 cm tief und Patient wird entlassen.

7) Am 5. März 1895 erscheint der 47jährige Patient Herrmann K. im zahnärztlichen Institut und giebt Folgendes an:

Seit ungefähr 2 Monaten habe Patient ohne wesentliche Symptome eine Eiterung im Munde beobachtet, weshalb er sich die Wurzeln von $\underline{|6}$, die angeblich die Ursache der Eiterung sein sollten, entfernen liess. Trotzdem habe die Eiterung nicht sistirt, er bemerkte vielmehr seit jener Zeit eine leichte Schwellung der Gesichtsweichtheile.

Bei der Inspection des Mundes ergiebt sich, dass $\underline{|4\,5\,6\,7\,8}$ fehlen; hinter $\underline{|3}$ befindet sich auf der Höhe des Alveolarfortsatzes eine schmale Fistel, welche 3 cm aufwärts führt. Aus dieser entleert sich eine trübe, nicht übelriechende Flüssigkeit. Ferner erscheint die äussere Wand des Alveolarfortsatzes vorgebuchtet und bei Palpation mit dem Finger lässt sie sich deutlich unter knitterndem Geräusch eindrücken.

In Cocainanästhesie (Schleich) wird bei dem Patienten mit dem Messer die äussere Cystenwand unten abgetrennt und nach oben so weit umschnitten, dass ein ungefähr 1 cm breites Stück aus der Wand entfernt wird. Aus der Höhle floss bei der Incision eine grössere Menge ziemlich dünner, trüber, nicht riechender Flüssigkeit ab. Da aber bei der Excision der Cystenwand infolge Verletzung einer kleinen Arterie eine stärkere Blutung erfolgte, wird eine percutane Umstechung ausgeführt und die Cystenhöhle mit Jodoformgaze tamponirt.

Nach der Operation stellte sich keine Reaction ein, der Wundverlauf gestaltete sich günstig und konnte daher Patient bald entlassen werden.

8) Am 5. August 1895 erscheint die 30jährige Patientin Emma Z. im Institut und sagt Folgendes:

Vor ungefähr 5 Jahren habe sie sich $\underline{|1\,2}$ füllen lassen, wonach sie bald über diesen Zähnen ein Knötchen bemerkt habe, ohne dabei irgend welche Schmerzen gehabt zu haben. Da dieses Knötchen seit

Digitized by Google

1/2 Jahr rapide zunahm, sei sie in ärztliche Behandlung getreten. Es wurde ihr damals eine Incision gemacht, wobei sich eine Menge dünner Flüssigkeit entleerte. Seit dieser Zeit kann sich Patientin von Zeit zu Zeit selbst Flüssigkeit ausdrücken.

Wir beobachten bei der Patientin äusserlich in der Gegend der Nasolabialfalte eine leichte Vorwölbung ohne irgend welche entzündliche Erscheinungen. Bei der Inspection der Mundhöhle ist an den Zähnen Folgendes zu beobachten: $\underline{|1\,2}$ sind gefüllt, $\underline{|3\,4}$ vollkommen gesund, $\underline{|5}$ cariös etc. An dem Alveolarfortsatz über $\underline{|1\,2\,3}$ sieht man eine wallnussgrosse Vorwölbung ohne Mitbetheiligung der Umgebung. Die Haut über dieser Geschwulst ist stark glänzend und gespannt. Bei der Palpation mit dem Finger fühlt man auf der Höhe der Geschwulst, die kugelig und scharf abgegrenzt ist, Pergamentknittern. Bei der vorgenommenen Probepunction erhält man eine reichliche Menge ganz dünner, wasserheller Flüssigkeit ohne Cholestearintafeln und ohne körperliche Elemente. Die Reaction dieser Flüssigkeit ist alkalisch.

Es wird mit Scheere und Messer die ganze vordere Wand der Cyste von 1—3 entfernt. In der mit Schleimhaut ausgekleideten Höhle liegt die Wurzelspitze von $\underline{|1}$ frei. Die Tiefe der Höhle ist $2^3/_4$ cm. Nach Reinigung der Wunde wird die Höhle mit Jodoformgaze tamponirt.

Am 5. August 1895. Da sich keine Reaction einstellt und die Wundheilung günstig verläuft, wird die Tamponade fortgelassen und der Patientin verordnet, sich öfters am Tage die Cystenhöhle auszuspritzen.

9) Es stellt sich am 17. Juni 1895 ein älterer Patient Moritz B. vor und klagt über eine Geschwulst, die er am linken Oberkiefer beobachtet. Er giebt an, vor einem Jahre auf der rechten Seite wiederholt Schwellungen gehabt zu haben, wogegen er ärztliche Hilfe in Anspruch genommen hat. Bei Aufnahme der Anamnese stellt sich heraus, dass der Patient keine Schmerzen empfindet, nur wiederholt übelriechenden Abfluss seit Wochen an der Geschwulststelle im linken Oberkiefer bemerkt; aus letzterem Grunde sucht Patient das Institut auf.

Bei der äusseren Besichtigung finden wir am Gesicht des Patienten nichts Bemerkenswerthes; auch die Palpation am Oberkiefer lässt uns keine wesentliche Veränderung der Haut und der darunter liegenden Gewebe wahrnehmen. Bei der Inspection der Mundhöhle sehen wir am linken Oberkiefer über der Wurzel von $\underline{|4}$ an der Umschlagsfalte der Schleimhaut eine haselnussgrosse Schwellung, die sich von $\underline{4\text{-}6}$ erstreckt und keine besondere Röthung aufweist. Die Consistenz dieser Schwellung ist elastisch weich, die Ränder derselben sind scharf umgrenzt und zeigen eine grössere Härte. Bei dem Druck mit dem Finger auf die Geschwulst lösen wir keine Schmerzen aus; auch können

Digitized by Google

wir nichts von der in der Anamnese vom Patienten angegebenen übelriechenden Flüssigkeit ausdrücken.

Auf Grund der in der Anamnese angegebenen und im status praesens von uns beobachteten Erscheinungen könnte es sich handeln um eine Fungosität der Wurzelspitze, die durch chronische Reize entstanden, den Knochen zur Resorption gebracht hat und aussen als eine halbkugelig sich vorwölbende Geschwulst zu fühlen ist; andererseits könnte eine Cystenbildung vorliegen; die Differenzialdiagnose musste die Punction der Geschwulst ergeben. Wir führten deshalb die Nadel ein und kamen ohne jeden Widerstand in einen Hohlraum, aus dem wir durch die Spritze eine trübe gelbliche Flüssigkeit zogen. Würde die Geschwulst eine Fungosität sein, so würden wir keine Flüssigkeit erhalten, denn die Fungosität besteht in der Bildung von Granulationsmassen, und wir würden bei der Nadeleinführung auf einen grösseren Widerstand stossen.

Am 17. Juni. Es wird die äussere Cystenwand im Zusammenhang mit der Wurzel von $\lfloor\!\!\lfloor^4$ mit Meissel und Knochenscheere excidirt und die Excisionswunde mit Jodoformgaze tamponirt, damit die Blutung gestillt werden kann. Höhle $2^1/_2$ cm gross.

Am 21. Juni hat sich Patient den Tampon selbst entfernt, Höhle steht breit offen. Spritze verordnet, damit Patient sich die Cystenhöhle ausspülen kann.

Am 8. Juli. Cyste 2 cm gross. Patient entlassen.

10) Paul G., 42 Jahre, Schuhmacher aus Warmbrunn.

Patient giebt an, vor 20 Jahren am inneren Augenwinkel des rechten Auges ein kleines, hartes Knötchen bekommen zu haben. Dies sei 17 Jahre unverändert geblieben. Darauf sei es plötzlich grösser und weicher geworden, zugleich sei ein Schleier vor dem rechten Auge zeitweise aufgetreten. Patient habe einen Arzt consultirt, der Atropin eingeträufelt, darauf seien die Schleier geschwunden. Die Grösse des Knötchens hätte jedoch zugenommen. Vor 2 Jahren habe Patient die Influenza gehabt, danach sei das Knötchen zusammengefallen. $^3/_4$ Jahre vor seiner klinischen Vorstellung habe sich das Knötchen von neuem gebildet und sei schliesslich zu einer Geschwulst ausgewachsen.

Die Geschwulst habe sich über Nase und Auge hingezogen; das Auge sei davon fast zu gewesen, wobei Doppelsehen eingetreten sei. Die Geschwulst sei dann von einem Arzt in letzter Zeit eröffnet worden, worauf Patient Erleichterung gespürt, denn die Schwellung hätte sich daraufhin vermindert und das Doppelsehen wäre geschwunden. Schmerzen habe Patient während seines Leidens sehr wenig gehabt.

Status praesens. Bei der Inspection von aussen ergiebt sich Folgendes: Patient macht einen stark anämischen Eindruck. Die Lidspalte des rechten Auges ist durch leichtes Oedem der Lider etwas verringert. Das Auge ist matt. Vom inneren Augenwinkel des rechten

Digitized by Google

Auges bis zur fossa canina zieht sich eine längs ovale Geschwulst herab. Bei Palpation dieser Geschwulst zeigt sie sich scharf begrenzt. Und zwar läuft sie auf der einen Seite vom Augenwinkel des rechten Auges bis zur apertura pyriformis narium, auf der anderen geht sie bis zur Mitte des margo infraorbitalis, nach unten zu bis ungefähr in die Gegend der fossa canina. Die Haut über der Geschwulst ist leicht geröthet, hat aber ihre normale Verschieblichkeit. Die Consistenz der Geschwulst ist knochenhart. Auf der Höhe der Geschwulst findet man die linienförmige, am Infraorbitalrand hinziehende Incisionswunde. Sie ist nur zum Theil geschlossen. Der dem unteren Augenlide zugekehrte Rand der Wunde ist wulstförmig hervorgewölbt und mit Granulationen bedeckt, der gegenüberliegende Rand ist eingezogen.

Zieht man die Wundränder auseinander, so erblickt man als Rest der Incision, nahe am inneren Augenwinkel gelegen, eine runde Oeffnung, aus der sich eine bräunliche Flüssigkeit ergiesst. Bei der Sondirung gelangt man durch die Oeffnung in eine geräumige Höhle, deren Wände aus Knochen bestehen, der mit einem Epithel bekleidet ist, wie die innere Inspection der Höhle ergiebt. Bei der Messung der Innenausdehnung ergiebt sich, dass die Höhle $3^1/_2$ cm horizontal nach hinten und 3 cm vertikal nach unten reicht. Die Seitenausdehnung kann nicht gemessen werden, da sich in dieser Richtung die Messsonde nicht einführen lässt. Bei der Inspection der Mund- und Rachenhöhle ergiebt sich Folgendes: $\underline{1}|$ fehlt, $\underline{2}|$ fehlt, durch Trauma in dem 40. Jahre verloren gegangen, $\underline{3\,4\,5}|$ gesund, $\underline{6\,7}|$ auf Druck schmerzhafte Wurzelreste, fast ganz resorbirt. Der Kiefer ist weder auf seiner Aussen- noch Innenfläche aufgetrieben. Bei der Inspection der Nase ist vollständiges Freiliegen des rechten Nasenganges zu constatiren. Auch ist eine Communication zwischen der sondirten Höhle und der Nase nicht vorhanden, da sich keine Luft durchblasen lässt. Die Durchleuchtung des Gesichtes ergiebt: rechts Verdunkelung der Tumorenpartie und der Augenhöhle sammt Pupille, sonst normal; links, alles normal. Inspection des Auges ergiebt eine Conjunctivitis, keine erhöhte Thränenabsonderung. Die sich aus der Höhle ergiessende Flüssigkeit ist serös mit Blut und Eiter gemischt.

Diagnose. Das blasenförmige Aufgetriebensein des Knochens, die Epithelauskleidung der Höhle, die fortwährende Absonderung aus derselben, das relativ langsame Wachsthum und die geringen Beschwerden des Processes, alles dieses sind Momente, die für eine Cystengeschwulst sprechen. Und zwar könnte dieses eine congenitale Cyste sein, zu welcher Vermuthung am meisten der Sitz des Tumors Veranlassung giebt.

Gerade an dieser Stelle stossen so viele Theile zusammen, die bei der Entwicklung des Gesichtes mitwirken, dass es leicht zur Ver-

Digitized by Google

lagerung oder Abschnürung irgend eines epithelialen Keimes kommen kann, der, an einen fremden Ort versprengt, sich hier, durch irgend einen äusseren Reiz zum Wachsthum angeregt, zu einer Cyste entwickelt.

Prognose. Die Prognose ist günstig, da bei genügender Eröffnung der Cystenhöhle eine Retention neuer Flüssigkeit nicht stattfinden kann, sodass sich mehr und mehr die Höhle von innen her schliesst. Pat. wird zur operativen Behandlung dem Kloster der Barmh. Brüder überwiesen und wird von dort geheilt entlassen.

11) Am 30. September 1895 kommt der 15jährige Patient Richard St. in unsere Behandlung. Patient giebt an, seit mehreren Jahren Schwellung am rechten Oberkiefer zu haben, die wiederholt incidirt sei, wobei sie stinkende Flüssigkeit entleerte.

Man sieht am rechten Oberkiefer eine deutliche Auftreibung der äusseren Lamelle des Alveolarfortsatzes, die sich auch beim Anblick des Gesichts verräth. Wurzelreste sind nicht vorhanden. Es besteht noch auf der Höhe der Geschwulst eine mit weisslich-gelben Massen verstopfte linsengrosse Oeffnung, durch welche man mit der Sonde in einen 3 cm tiefen Hohlraum gelangt. Bei der Durchspülung mit feinem Spritzenansatz werden scheusslich stinkende Massen entleert, ohne dass Eitermischung vorhanden wäre.

Am 3. October wird die äussere Cystenwand excidirt unter Cocainanästhesie und die Höhle mit Jodoformgaze tamponirt.

Der am 6. October herausgenommene Tampon zeigt keine Zersetzung. Nach Ausspülung der Cystenhöhle wird ein neuer lockerer Tampon eingeführt. Diese Behandlung wird mehrmals vorgenommen.

Am 23. October ist die Höhle nur $2^1/_2$ cm gross. Tamponade fortgelassen. Patient bekommt eine Spritze zum Ausspülen der Cyste.

Am 16. November ist die Höhle 2 cm gross.

Am 14. December ist die Höhle $1^1/_2$ cm tief.

Am 29. Februar 1896 ist nur eine 1 cm tiefe Spalte bemerkbar.

12) Am 23. April 1895 tritt der 26jährige Patient Hermann F. in unsere Behandlung. Patient, welcher früher Schwellungen des Gesichts gehabt hat, bemerkt seit $1^1/_2$ Jahr über dem gefüllten $\underline{6}|$ eine Geschwulst, die allmählich zunahm.

Von aussen sieht man eine leichte Vorwölbung der rechten Wange, ohne jede entzündliche Erscheinung. Vom vestibul. oris sieht man in der Gegend von $\underline{4\,5\,6}|$ eine wallnussgrosse Geschwulst, die deutlich fluctuirt und auf ihrer ganzen Ausdehnung keine härtere Consistenz zeigt. An Zähnen ist vorhanden: $\underline{6}|$ fest und schmerzlos, $\underline{5\,4}|$ fehlen, $^3|$ gesund, $\underline{2\,1}|$ fehlen. Die Probepunction ergab reichlich dünnen, eitrigen Inhalt.

Nach Injection mehrerer Spritzen der Schleich'schen Cocain-

Digitized by Google

lösung wird mittelst Cooper'scher Scheere und Pincette ein Theil der Cystenwand excidirt und die Höhle mit Jodoformgaze tamponirt.

Die Heilung der Cystenhöhle verlief günstig.

13) Am 6. Mai 1894 kommt der 21jährige Schlosser Heinrich Sch. in unsere Behandlung.

Patient klagt, dass er schon längere Zeit durch übelriechenden Ausfluss aus dem Zahnfleisch am rechten Oberkiefer belästigt würde. Besonders will er diese Entleerung beim Lachen und anderen Bewegungen der Wange bemerkt haben.

Während bei der äusseren Betrachtung nichts Wesentliches zu bemerken ist, sieht man im vestib. oris die Backentasche stärker geröthet und durch eine Geschwulst ausgefüllt, die, über den Wurzeln von $\underline{7}|$ sitzend, deutlich Fluctuation zeigt und aus der sich bei Druck übelriechender Eiter entleert. Es werden heute die Wurzeln von $\underline{7}|$ entfernt, wobei sich eine Menge übelriechenden Eiters aus der Alveole entleert. Von der Alveole gelangt man mit der Sonde in eine 4 cm tiefe Höhle. Tamponade.

Am 9. Mai. Nach Entfernung des sehr übelriechenden Tampons wird unter Cocainanästhesie die Excision der äusseren Cystenwand vorgenommen und die Höhle tamponirt.

Da am 28. Mai die Schleimhaut des Mundes mit derjenigen der Cystenhöhle sich vereinigt hat, wird dem Patienten angeordnet, sich selbst nach jedem Essen die Höhle mit Spritze auszuspülen.

14) Am 6. März 1895 erscheint Frl. Schm. im Institut und giebt an, dass sie vor 4 Jahren eine Schwellung am rechten Oberkiefer bekommen habe, die, seit der Zeit bestehend, ihr erst jetzt Beschwerden (Reissen) verursacht habe.

Bei der Besichtigung von aussen ist keine wesentliche Differenz wahrnehmbar. Im Munde befinden sich rechts oben Wurzeln von $\underline{1\,2\,3\,4\,5\,7\,8}|$, $\underline{6}|$ fehlt. Ueber der Wurzel von $\underline{5}|$ besteht eine wallnussgrosse Vorwölbung; die Schleimhaut darüber ist mässig injicirt. Beim Palpiren der Geschwulst wird Pergamentknittern verursacht. Die Punction ergiebt dünnflüssiges gelbliches Secret mit einer Unmenge von Cholestearin; rothes Lakmuspapier wird blau. Unter Cocainanästhesie wird hinter $\underline{5}|$ und zwischen $\underline{3}|$ und $\underline{4}|$ der Alveolarfortsatz mit dem Meissel gespalten und dicht hinter $\underline{5\,4}|$ palatinal mit dem Meissel abgehebelt. Bei der Entfernung des ausgemeisselten Stückes im vestib. oris mit der Cooper'schen Scheere wird eine kleine Arterie verletzt, die auf Tamponade sofort steht. Das ausgemeisselte Stück enthält die Wurzeln von $\underline{5\,4}|$ im Zusammenhang mit der Aussenwand des Alveolarfortsatzes. Die noch stehen gebliebenen Reste des papierdünn gewordenen Knochens an der Aussenwand der Cyste werden mit Scheere entfernt.

Digitized by Google

Die distal freiliegende Wurzel von $\frac{8}{|}$ wird extrahirt. Der Durchmesser der Höhle beträgt $2^3/_4$ cm. Tamponade und Spülwasser.

Am 18. März. Nach mehrmaligem Tamponadenwechsel ist die Ueberhäutung der Wundränder vollständig eingetreten und wird Patientin entlassen.

Am 29. März ist die Cystenhöhle nur 2 cm gross und Patientin hat gar keine Beschwerden.

Unterkiefercyste. Der 27jährigen Kaufmannsfrau Ida Fl. von hier, die am 27. Februar 1896 das Institut besucht, wurden beide B. l. unten im Mai vorigen Jahres anderweitig gefüllt. Dieselbe ist im sechsten Monat der Gravidität. Am linken Unterkiefer wölbt sich kugelig ein Tumor vor, dessen Consistenz knochenhart ist. Drüsenschwellung nicht vorhanden. Der Tumor ist verschieblich und liegt in der Gegend der beiden unteren Bicusp., welche aber nicht druckempfindlich, jedoch seitlich beweglich sind. Der Tumor erstreckt sich nicht bis zum Zahnfleischrande. Im Uebrigen ist das Gebiss gesund. Zuerst wurde die Punction ausgeführt, wobei sich sehr wenig Flüssigkeit entleerte, die weissliche Massen enthielt. Die mikroskopische Untersuchung ergab eine Menge stark verfetteter, zusammenhängender Epithelmassen. Cholestearintafeln konnte man nicht finden. Unter Cocainanästhesie wurde ein Stück der äusseren Wand excidirt, die breit eröffnete Höhle alsdann tamponirt und dadurch auch die Stillung des Blutes bewerkstelligt. (Schluss folgt.)

Auszüge und Besprechungen.

Otto Walkhoff: Mikrophotographischer Atlas der pathologischen Histologie menschlicher Zähne. (Verlag von Ferdinand Enke in Stuttgart.)

Auf 18 Tafeln mit 110 nach dem Kupfereinstaubverfahren reproducirten Figuren führt Verf. die pathologische Histologie der Zähne vor, wobei er von Miller, Partsch u. a. unterstützt worden ist. Fig. 1—9 beschäftigen sich mit Verschmelzungen bez. Verwachsungen. Jede Verwachsung entsteht im Gegensatz zu den Verschmelzungen nach der Entwicklung und beruht auf einer Ueberproduction von Cement; es entspricht diese Definition völlig der bekannten Wedl's. Hierauf folgt die Darstellung von schmelzlosen Körperchen, sowie von Zähnen aus Dermoidcysten, Fälle, die zum Theil schon früher in dieser Monatsschrift beschrieben worden sind (1889 p. 106

Digitized by Google

und 1890 p. 1). Fig. 18—25 beziehen sich auf Odontome bez. überzählige Zähne. Auf den folgenden vier Tafeln (V—VIII) finden sich die in Schmelz und Zahnbein auftretenden Structuranomalien verzeichnet. Hierbei giebt Verf. an, die prädisponirende Ursache für das Entstehen der Halscaries darin zu sehen, dass am Zahnhalse die Retzius'schen Streifen sehr nahe auf einander folgen und so durch die von ihnen repräsentirte mangelhafte Verkalkung des Schmelzes die Entstehung der Caries an diesen Stellen begünstigen. Die Pathohistologie der Caries, sowie diejenige der Pulpa nebst deren Folgeerscheinungen (Ersatzdentin etc.) nimmt naturgemäss den grössten Theil des Werkes (9 Tafeln) ein. Besonders schön dargestellt ist die Entstehung der netzförmigen Atrophie der Pulpa. Dagegen vermissen wir, der Eintheilung Witzel's folgend, Präparate über die Irritationshyperämie und die Pulpitis acuta partialis. Den Schluss bildet eine rein bakteriologische Tafel, von deren Abbildungen sich drei auf Aktinomykose beziehen. — Der erläuternde Text ist klar und deutlich, ohne sich irgendwie in unnöthige Einzelheiten zu verlieren. Indess dürfte die Bezeichnung der histologischen Details der Figuren mitunter eine etwas genauere sein. Desgl. wäre es empfehlenswerth gewesen, den bearbeiteten Stoff systematisch nach pathologischen Gesichtspunkten schärfer zu ordnen, sowie vor allem eine Inhaltsübersicht beizufügen. Diese würde den Werth des Atlasses als Nachschlagebuch — und als solches ist er ja gerade gedacht — erst zum richtigen Ausdruck bringen. Die jeder Tafel beigegebene englische (Fenthol) und französische (de Terra) Uebersetzung des erklärenden Textes wird dem mit grosser Mühe und sonst in jeder Beziehung tadellos hergestellten Werke hoffentlich auch im Auslande zahlreiche Freunde erwerben.

Dr. phil. Hoffmann (Leipzig).

Diagnostisch-therapeutisches Taschenbuch für Zahnärzte von Dr. phil. **H. Christian Greve**, prakt. Zahnarzt in Lübeck. (Frankfurt a. M., J. Rosenheim, Verlag, 1897.)

Das 136 Seiten starke Buch soll dem prakt. Zahnarzte eine kurze Sammlung erprobter Recepte und therapeutischer Winke darbieten und giebt überdies noch eine kurze Darstellung der Aetiologie und Symptomatologie der den Zahnarzt interessirenden Krankheiten. Den Recepten ist der ungefähre Preis beigefügt. Das Buch beginnt mit einer „Anleitung zur Ordination". Dann folgen die Krankheiten in alphabetischer Reihenfolge von Abscessus alveolaris bis Zahnlückenschmerz, ähnlich wie wir das von dem grösseren derartigen Werke:

Digitized by Google

Kleinmann's „Recepttaschenbuch", kennen. Ein Anhang bringt Recepte zu Zahn- und Mundwässern, Zahnpulvern u. s. w., ferner eine kurze Abhandlung über „Anaesthetica", Zusammenstellung von Medicamenten, die zu subcutanen Injectionen verwendet werden, toxikologische Bemerkungen, Maximaldosen, über Antiseptica, Legirungstabelle u. a. m. Die Ausstattung ist gut; zu dem Zweck, dass sich der Praktiker neue Recepte einschreiben könne, ist das Buch mit Durchschuss gebunden. *Jul. Parreidt.*

Port: Mechanische Veränderungen an den Kiefern und der Zahnstellung infolge von Erkrankungen der benachbarten Organe. (München 1896. Christian Kaiser.)

In dieser Habilitationsschrift referirt Verf. kurz über Makroglossie, Lipome der Zunge, Makrochilie, Geschwülste, Verbrennung, Caput obstipum und Hydrocephalus. Ausführlicher verbreitet er sich über die Mundathmung, die wir auch hier eingehender besprechen wollen. Einem Franzosen (Robert) gebühre das Verdienst, zuerst (1843) auf die durch die Mundathmung verursachten Kieferveränderungen hingewiesen zu haben. Wagner (in Ziemssen's Handbuch 1874) schildert die Difformitäten also: „Das Gesicht wächst nicht entsprechend dem übrigen Körper, ebenso die äussere Nase. Die Nasenflügel sind häufig eingefallen. Auch das Dach der Mundhöhle bleibt klein, ist stark gewölbt, besonders ist der Raum für die Schneidezähne des Oberkiefers beengt. Die vorderen Zähne namentlich zeigen eine unregelmässige Stellung, stehen zuweilen übereinander." Diese Beschreibung wird später ergänzt von Moldenhauer, Bloch, Körner u. a. Bloch hatte behauptet, dass auch der Unterkiefer durch die Mundathmung verändert werde, indem öfters die unteren Schneidezähne in einer Geraden ständen. Dies berichtigt Körner, indem er feststellt, dass die eben erwähnte Zahnstellung fast stets eine Folge überstandener Kieferrhachitis sei. Verf. erörtert die einzelnen Ursachen der Mundathmung und citirt eine grössere Anzahl Autoren über die Art und Weise, wie durch die Mundathmung der Gaumen verschmälert wird. Er selbst berichtet über Befunde an Gypsabgüssen der Kiefer von Leuten, die an adenoiden Wucherungen gelitten haben, und über 7 Modelle von Zähnen bei anderweitigen Nasenstenosen. In den Tabellen ist die Beschaffenheit des Oberkiefers, des Unterkiefers und des Bisses in jedem einzelnen Falle aufgeführt. Uns interessirt besonders die Gaumenhöhe, die wir lieber durch genaue Messungen als durch Augenmass bestimmt gesehen hätten; denn wir theilen den Verdacht Lavrand's, dass die grosse Höhe nur scheinbar und durch die

Digitized by Google

Schmalheit des Gaumens vorgetäuscht sei. Verf. sagt in dieser Beziehung: „Im Vergleich zum normalen ausgebildeten Kiefer sind ja solche Gaumengewölbe allerdings nicht sehr hoch, da der Kiefer sehr in der Entwicklung zurückgeblieben ist, aber im Verhältniss zur Breite ist die Höhe doch sehr bedeutend.“ Der Unterkiefer ist nach den Beobachtungen Port's bei Mundathmern ähnlich verschmälert wie der Oberkiefer; doch kann in extremen Fällen der Unterkiefer dem Oberkiefer in der Umgestaltung nicht folgen; dann treffen die äusseren Höcker der oberen Mahlzähne auf die inneren der unteren, und die oberen Schneidezähne ragen rüsselartig nach vorn.

Die Ursachen der Kieferverschmälerung und Gaumenvertiefung bei Mundathmern sind 1. positiver Druck in der Mundhöhle, 2. fehlender Druck in der Nasenhöhle und 3. Wangendruck. Interessant ist noch der Vergleich der Kieferdeformation bei Mundathmern mit der durch Rhachitis entstandenen und die Combination beider. Bei dieser hat der Unterkiefer die polygonale Form (die Schneidezähne bilden keinen Bogen, sondern stehen in gerader Linie), der Oberkiefer hat hohe Gaumenwölbung, aber keine Knickung in der Medianlinie, sondern eine solche beiderseits in der Gegend der Eckzähne. — Die Caries der Zähne wird infolge der Austrocknung bei Mundathmern begünstigt. *Jul. Parreidt.*

Die Preussische Gebühren-Ordnung für approbirte Aerzte und Zahnärzte vom 15. Mai 1896. Für die Bedürfnisse der ärztlichen und zahnärztlichen Praxis erläutert von **A. Joachim**, Rechtsanwalt am Kammergericht, und Dr. **H. Joachim**, prakt. Arzt. (Berlin W. 35, Verlag von Oscar Coblenz, 1897.)

Die Erläuterung soll dem Praktiker als Wegweiser für die Aufstellung seiner Liquidationen dienen, indem sie das Verständniss der Bestimmung der Gebührenordnung vermittelt. Für Aerzte liegen die Verhältnisse verwickelter als für Zahnärzte, die nicht so leicht Zweifel über die Auffassung der einzelnen Bestimmungen finden werden. Wer deren jedoch begegnet, mag die vorliegende Erläuterung zu Rathe ziehen; er wird darin finden, was er sucht. — Den Erläuterungen ist noch ein Anhang angefügt über die Vergütung der dem Arzte von Behörden übertragenen Geschäfte, ferner über die gerichtliche Geltendmachung des Honorars. Hierbei interessirt uns besonders eine Anmerkung, die vielleicht geeignet ist, eine bezüglich zahnärztlicher Forderungen bestehende Unsicherheit zu beseitigen. In dem Abschnitte „Die Anmeldung der Honorarforderung im Concurse“ heisst es bei Anführung des § 54

Digitized by Google

No. 4 der Concursordnung (Bevorrechtigt sind „die Forderungen der Aerzte wegen Kur- und Pflegekosten" u. s. w.) in einer Anmerkung: Auch die Zahnärzte haben dieses Vorrecht, selbst für zahntechnische Leistungen; vgl. Blätter f. Rechtspflege 1894 S. 61. — Der Stil des Werkes ist klar, die Ausstattung hinsichtlich des Druckes und Papieres ist gut.

Jul. Parreidt.

Handelingen van het Nederlandsch Tandheelkundig Genootschap. 1e Serie. 1881—1890. 1e Aflevering.

Der Inhalt dieses Berichtes giebt im wesentlichen eine Uebersicht über die Entstehung einer Vereinsthätigkeit auf zahnärztlichem Gebiete in Holland. Die Regsamkeit der „Genootschap" in immer erneuerten Eingaben an die Regierung veranlasst diese zu einer der Zeit entsprechenden gesetzlichen Regelung des Studiums der Zahnheilkunde.

Wie in Deutschland auf wissenschaftlichem Gebiete der Zahnheilkunde alles Streben vom Central-Verein deutscher Zahnärzte ausging, sind es auch hier einige besonders thatkräftige Männer, die sich zu einer Vereinigung zusammenschliessen und durch Vorträge auf Versammlungen ihre Erfahrungen zugänglich zu machen suchen.

Neben einer Originalarbeit über die Contraction einiger Amalgame von Dr. Dentz bringt das erste Heft der ersten Serie einen Bericht über die Frequenz der Klinik für Zahnkranke zu Utrecht aus den Jahren 1865 bis Ende 1881.

Schmidt.

M. Morgenstern: Ueber die Innervation des Zahnbeins. (Arch. f. Anat. u. Physiol. 1896.)

Vermittelst der Bethe'schen Modification der Methylenblaufärbung, durch das Verfahren von Nikiforoff und durch eine Formol-Osmium-Ameisensäure-Methode konnte Verf. zwischen den Odontoblasten ein Netzwerk von Nervenfibrillen nachweisen, welches sich aus dichten Parallelzügen mit reichlichen Seitenästchen zusammensetzt. Im Zahnbein selbst wurden Nervenfasern mit Hilfe der Methode des Ramon y Cajal dargestellt, und zwar erschienen sie, gemäss der vorangegangenen Silberbehandlung, schwarz gefärbt und von sehr verschiedener Länge und Dicke. Die längeren Nervenfasern verlaufen in den Dentinkanälchen i. e. intratubulär, die Hauptmasse jedoch zwischen den Dentinkanälchen i. e. intertubulär, theils mit diesen in gleicher (besonders in der Krone), theils in anderer Richtung (wie hauptsächlich in der Wurzel). In Bezug auf die Anordnung konnten Gruppen

Digitized by Google

von Fasern, Einzelfasern und Geflechte von Fasern unterschieden werden. Häufig anastomosiren intra- und intertubuläre Fasern, indem letztere durch die Wandung der Dentinkanälchen in diese eintreten. Auf die Structurverhältnisse der Nervenfasern eingehend, glaubt Verf. zwei verschiedene Arten von Kernen bezw. Zellen in den Dentinkanälchen gefunden zu haben, nämlich Endothelzellen, welche wandständig in den Neumann'schen Scheiden, und Ranvier'sche Zellen, die im Lumen der Dentinkanälchen liegen und meist mit Axencylindern in Verbindung stehen sollen. [Gesetzt den Fall, es wären Nervenfasern thatsächlich im Zahnbein vorhanden, so wird in Bezug auf das zuletzt Gesagte wohl ein Irrthum vorliegen, denn die erwähnten Endothelzellen dürften den Kernen der Schwann'schen Scheide und die angeblichen Ranvier'schen Zellen den bekannten Einschnürungen der markhaltigen Nervenfasern entsprechen. D. Ref.] — Was die Innervation der Schmelz-Zahnbein-Grenzschicht anlangt, so giebt Verf. an, zwischen Schmelz und Zahnbein einerseits und zwischen Cement und Zahnbein andererseits ein typisches Kanalsystem gefunden zu haben, das in Gestalt eines das Zahnbein umhüllenden Blattes auftritt, dessen Hauptstämmchen im Wurzeltheil in relativ geringer Anzahl und mit den Dentinkanälchen communicirend entspringen. Nach der Krone zu erfolgt fortgesetzte dichotomische Theilung mit transversalen Verbindungen. Da nun bei geeigneter Behandlung mit Goldchlorid stets eine distinkte, den Nerven eigenthümliche Färbung des Kanalsystems auftrat, so glaubt Verf., dass sich auf der Zahnbeinoberfläche thatsächlich ein specifisches Nervenblatt findet, welches zwar stellenweise mit den intradentalen Nerven correspondirt, seiner besonderen flächenhaften Ausbreitung nach aber als ein besonderes System aufzufassen sei. Zum Schluss wird noch angegeben, dass ein beträchtlicher Theil der intradentalen Nerven die Schmelzdentingrenze durchbreche und erst im Schmelz endige. [Jedenfalls ist für alle diese Dinge eine Nachuntersuchung nicht nur, wie W. His, der Redacteur des Arch. f. Anatomie, in einer Anmerkung sagt, von grossem Werth, sondern auch von grosser Nothwendigkeit. D. Ref.] *Dr. phil. A. Hoffmann.*

Bates: The treatment of temporary teeth. (Brit. Journ. Dent. Science. No. 689.)

Die Milchzähne sind möglichst lange zu erhalten, weil eine genügende Mastication zum Gedeihen des Kindes nothwendig ist, und weil der vorzeitige Verlust eine gedrängte

Digitized by Google

Stellung der bleibenden Zähne nach sich zieht. Der 2. Milchmolar soll nicht vor Durchbruch des 1. bleibenden Molaren entfernt werden, da dieser sonst die Stelle des Milchzahns einnimmt, und eine fehlerhafte Stellung der Bicuspidaten und Eckzähne bez. ein Vorwärtsdrängen der ganzen Zahnreihe die Folgen sind. Ein grosser Procentsatz von pathologischen Prognathien ist als Consequenz vorzeitiger Extraction der temporären Molaren, und nicht als eine solche des sog. Daumenlutschens anzusehen. Bei grossen Oberflächen-Cavitäten empfiehlt Verf. die Behandlung mit Silbernitrat. Centrale Cavitäten sind am besten mit Zinkphosphat zu füllen, vorausgesetzt, dass keine Feuchtigkeit zutreten kann; andernfalls ist Sullivan'sches Kupferamalgam zu benutzen. Dabei kann auf dem Boden der Höhle ohne Schaden erweichtes Dentin liegen bleiben, wenn die Pulpa noch nicht afficirt ist. Bei kleinen Approximaldefekten und sehr enger Stellung füllt man die eine Höhle mit Kupferamalgam, die andere mit Guttapercha. Bei Pulpitis wendet Verf. nie arsenige Säure an, sondern Acid. carbolic. auf Watte und mit Guttapercha verschlossen, welche Einlage einen Monat lang an der betr. Stelle bleibt, worauf die Pulpa genügend zerstört ist; etwa vorhandene Schmerzen verschwinden meist sofort. Nach Entfernung dieser Carboleinlage erscheint die Pulpa hellroth und leichtblutend, kann aber ohne Empfindung mit einem Rosenbohrer amputirt werden. Aus den feineren Kanälen wird die Pulpa nicht exstirpirt; nur das Pulpencavum wird entweder mit Jodoform und Wachs oder mit in Jodoform und Vaseline getränkter Baumwolle gefüllt. Am besten folgt darauf eine leicht entfernbare provisorische Füllung, wegen etwaiger Misserfolge. Letztere hat Verf. nur 1 oder 2 % gehabt. — Auch wenn Abscedirung, infolge einer gangränösen Pulpa, mit starker Lockerung des betr. Milchmolars eingetreten ist, extrahirt Verf. nicht, sondern perforirt das Pulpencavum mit einem Drillbohrer, wobei er den Zahn mit der linken Hand fixirt. Darauf erfolgt gewöhnlich Ausfluss von Eiter und Blut. Ausspritzen und loser Verschluss mit Jodoform-Watte. Die Schmerzen verschwinden meist sofort, die Schwellung am nächsten Tage. Nach ca. 14 Tagen Füllung, worauf der Zahn noch jahrelang gebräuchlich bleiben wird [? der Ref.]. Ist ein Milchmolar nicht mehr zu füllen, so schleift ihn Verf. mit Cornudscheiben glatt oder trägt ihn bis zum Zahnfleischrande ab. Erst zu allerletzt greift er zur Extraction.

Dr. phil. A. Hoffmann.

Digitized by Google

Erich Müller: Untersuchungen über das Vorkommen von Diphtheriebacillen in der Mundhöhle von nicht diphtherischen Kindern innerhalb eines grossen Krankensaales. (Jahrb. f. Kinderheilkunde, Bd. XLIII. Heft 1.)

Wie der Pneumoniediplococcus von Fraenkel-Weichselbaum findet sich bekanntlich auch der Klebs-Löffler'sche Diphtheriebacillus in dem Munde von gesunden Menschen, sogar von solchen, welche nachweisbar nie Pneumonie oder Diphtherie durchgemacht haben. Um die Häufigkeit dieses Vorkommens für Diphtheriebacillen zu constatiren, untersuchte M. 100 Mädchen eines Krankensaales, die wegen verschiedener anderer Leiden dort untergebracht waren. In den ersten drei Tagen nach der Aufnahme machte er diese Untersuchung täglich, dann in Abständen von 3 bis 4 Tagen. 24 von den 100 Mädchen wurden mit Diphtheriebacillen behaftet gefunden. Bei 4 von diesen 24 war es ungewiss, ob sie dieselben vor oder nach der Aufnahme in die Anstalt erworben hatten, 6 hatten sie mitgebracht und 14 daselbst acquirirt. Der Zeitpunkt der Ansteckung bei den letztgenannten war verschieden: bei einem Kinde 4 Tage, bei anderen mehrere Wochen nach der Aufnahme. Bisweilen beobachtete er, dass die Bacillen von einem Munde ausgehend mit jedem Tage von Bett zu Bett eine weitere Patientin eroberten. Sie erhielten sich wochen- und monatelang im Munde in voller Virulenz, die durch Thierimpfungen nachgewiesen wurde, ohne irgend welchen Einfluss auf die Schleimhaut oder das Wohlbefinden der betr. Trägerin auszuüben. *Stieren* (Wiesbaden).

Moty: La carie dentaire dans l'armée. (Arch. de méd. et de pharm. milit. 1896. Févr.)

Verf. betont zunächst, dass starke Cariesfrequenz eine Eigenthümlichkeit der civilisirten Völkerschaften sei; so seien besonders die Europäer und Nordamerikaner damit behaftet, ebenso wie man im Alterthum bei den Römern, Griechen und Aegyptern die Zahncaries ungewöhnlich häufig antraf. Nebenbei sind auch Rassenunterschiede zu beobachten. Die in Frankreich eingewanderten Engländer und Normannen haben gegenüber den eingeborenen Celten auffallend schlechte Gebisse. Daher die Cariesherde auf der Magitot'schen Karte an der Mündung der Garonne und Seine, ein dritter Cariesherd im Departement Alpes Maritimes kommt von den dort ansässigen ligurischen Einwanderern. In ähnlicher Weise hat Jaworski bei Untersuchungen an russischen Soldaten festgestellt, dass am

Digitized by Google

meisten die Juden, dann die Polen, Lithauer, Grossrussen und am wenigsten die Kleinrussen mit Caries behaftet seien.

Die eigenen Untersuchungen Moty's umfassen 146 Gebisse. Auf 800 Zähne berechnet, vertheilt sich die Caries-frequenz folgendermassen:

Oberkiefer

rechts $\frac{152{,}4 \mid 150{,}5}{112{,}6 \mid 125{,}7}$ links

Unterkiefer

Die Unterschiede in der Cariesfrequenz der einzelnen Zahnsorten führt M. auf den mehr oder minder grossen Speichelzufluss zurück. Die unteren Schneidezähne werden so selten von Caries ergriffen, weil sie stets im Speichel gebadet sind. Am Oberkiefer zeigen die Schneide- und kleinen Backzähne eine grössere Neigung zur Caries als die Molaren, weil letztere durch den D. Stenonianus stets mit Speichel umspült werden. Die linken unteren Molaren werden leichter von Caries ergriffen, weil die meisten Menschen auf der rechten Seite schlafen und deshalb die rechten unteren Molaren während der Nacht reichlicher mit Speichel umgeben sind.

Bezüglich der Behandlung der Caries bei Soldaten schlägt M. vor, sich der Kosten wegen der Excavatoren und Handbohrer zu bedienen. Die Behandlung gangränöser Pulpen etc. lohne sich wegen des Zeitaufwandes beim Militär nicht. Auffallend ist, dass M. der Salicylsäure als Antisepticum das Wort redet. *Dr. Port.*

Moty: Die Fauchard'sche Krankheit. (Gazette des Hopitaux 1896 No. 109. — Wiener klin. Wochenschrift 1896, 22. Oct.)

Als einziges Symptom der nach Fauchard, ihrem ersten Schilderer, benannnten Krankheit bezeichnet M. das frühzeitige Ausfallen der Zähne. Die Untersuchung solcher ergab progressive Obliteration der Pulpahöhle durch Dentinablagerung und Sklerose der Pulpa, sowie Verminderung der Dichtigkeit der harten Zahnsubstanz. In den beiden erstgenannten Erscheinungen sieht M. pathologische Veränderungen dieser Zähne, welche sie von den senilen unterscheiden [? d. Ref.]. Dentikelbildungen in der Pulpa setzen bei der Fauchard'schen Krankheit keine Entzündung der Pulpa, sondern man beobachte in ihr Armuth an Blutgefässen. Die Ursache der Krankheit vermuthet M. in mangelhafter Ernährung. *Stieren* (Wiesbaden).

Digitized by Google

Freemann: Case in practise. (The Dental Digest, Aug. 1896.)

Pat., ein Mann von ca. 35 Jahren, hatte einen oberen lateralen Schneidezahn mit gangränöser Pulpa, welcher von Zeit zu Zeit schmerzhaft wurde, wobei sich in der Mundhöhle allemal eine Anschwellung von verschieden langer Dauer entwickelte. Zuletzt verschwand dieselbe stets, worauf sich die Phenomene in Intervallen von 3—4 Monaten wiederholten. Bei Beginn der Behandlung war der Tumor von der Grösse einer Kastanie, zwischen der Mittellinie des harten Gaumens und den Schneidezähnen gelegen und $^3/_4$ Zoll im Durchmesser. Deutliche Fluctuation vorhanden, dagegen keine Pulsation. Es wurde deshalb ein Abscess angenommen, ausgehend von dem todten lateralen Incisivus, und beschlossen den Eiter durch Incision zu entleeren. Beim Einstechen des Bistouris erfolgte indessen keine Eiterentleerung, vielmehr ein so grosser Bluterguss, dass dasselbe sofort zurückgezogen wurde, und sich ein Irrthum in der Diagnose ergab, indem man es mit einem Aneurysma zu thun hatte. Durch Einführen einer Lösung von gleichen Theilen Tinct. Jodi und Acid. carbolic. liquefact. in das Innere des Aneurysmas wurde die Blutung gestillt. Da seit 18 Monaten kein Rückfall eingetreten ist, so muss die Heilung als eine definitive bezeichnet werden. — Verf. empfiehlt zum Schluss, in allen solchen Fällen eine Probepunction vorzunehmen.

Dr. phil. A. Hoffmann.

Turner: Eucain in dentistry. (Journ. Brit. Dent. Assoc. XVII, 10.)

Entgegen den bisherigen meist günstigen Aussagen über Eucain (Schering), hebt Verf. die unsichere Wirkung und die beträchtlichen, entstellenden Anschwellungen nach den Injectionen hervor, trotz Benutzung sterilisirter Lösungen und Spritzen und trotz Desinfection des Operationsfeldes. Die Einspritzungen erfolgten in die Schleimhaut der Gingivo-Buccalfalte, nicht in das Zahnfleisch selbst, weil befürchtet wurde, dass hierbei das Periost der Alveole abgehoben werden und so Nekrose des betr. Knochentheils entstehen könnte. Die Extraction od. dergl. wurde stets erst 4—5 Minuten nach Schluss der Injection vorgenommen. Einige Patienten klagten über Schmerz beim Eindringen der Flüssigkeit. Von 16 Fällen (14 Extractionen, 2 Auskratzungen chronischer Knochenabscesse) verliefen 5 schmerzlos und 8 ohne Schwellung; in den übrigen 11 bez. 8 Fällen waren mehr oder weniger grosse Schmerzen resp. Oedeme von 4—10 tägiger Dauer zu beobachten. In einem weiteren Falle traten 10 Minuten nach der, trotz Injection von 5,0 Euc., sehr schmerzhaften Extraction eines unteren Molaren bei einer

Digitized by Google

15jährigen Pat. plötzliche Bewusstlosigkeit, clonische Krämpfe der Armmuskulatur, verlangsamter, kaum fühlbarer Puls ein. Letzterer besserte sich zwar bald, und auch das Bewusstsein begann zurückzukehren; trotzdem aber lag Patientin noch ca. 1 Stunde apathisch da. Pupillen und Cornen reagirten normal und nach $1^1/_2$ Stunden war Pat., welche angab, noch nie einen solchen Anfall gehabt zu haben, wieder wohlauf.

Dass Eucain eine specifisch local-anästhetische Wirkung besitzt, hat Verf. durch Injectionen am Unterarm positiv festgestellt; dass der Erfolg indessen in vielen der oben erwähnten Fälle ausgeblieben ist, ist wahrscheinlich darauf zurückzuführen, dass bei den Injectionen der Flüssigkeitsdruck nicht stark genug war, um eine Absorption des Mittels von Seiten des Knochens herbeizuführen, wodurch dann auch sein Vordringen bis zum Zahn selbst unmöglich wurde.

Dr. phil. A. Hoffmann.

Kleine Mittheilungen.

Custers elektrischer Ofen zum Porzellanbrennen. Zwischen Custer und Taggart war Streit über die Priorität der Erfindung des elektrischen Ofens entstanden. Ein Comité der American Dental-Association hat die Prioritätsansprüche beider geprüft und entschieden, dass Custer seit Anfang 1889 Porzellan mittelst Elektricität geschmolzen hat. 1894 ist in Haskell's Laboratorium ein von Custer erfundener Ofen zum Brennen von Gebissen mit Porzellanzahnfleisch öffentlich im Betriebe gezeigt worden. Das Comité glaubt, dass Custer die erste Person gewesen sei, die praktisch Porzellan in einem elektrischen Ofen gebrannt hat. *(Ohio Dental-Journ., Oct. 1896.)*

XII. Internationaler medicin. Congress. Moskau, 19. bis 26. August 1897. Programm der Abtheilung für Zahnheilkunde. 1. Welche allgemeine und specielle Bildung ist wünschenswerth für Personen, die sich mit der Zahnheilkunde beschäftigen? Vortragender: Prof. Dr. Julius Scheff (Wien). 2. Ueber Hygiene der Mundhöhle und der Zähne. 3. Allgemeine und locale Anästhesie bei Extraction der Zähne. Vortragender: Dr. W. Richardson (London). 4. Ueber die Kataphorese in der Zahnheilkunde. 5. Das Wesen und die Therapie der Caries alveolaris specifica (Pyorrhoea alveolaris). Vortragender: Prof. Dr. József Arkövy (Budapest). 6. Therapie und Füllung pulpaloser Zähne. 7. Ueber Kronen- und Brückenarbeiten in technischer und hygienischer Hinsicht. Vortragender: M. Morgenstern (Frankfurt a. M.). — Mittheilungen über andere Gegenstände sind nicht ausgeschlossen, soweit noch Zeit für sie übrig bleibt. Den Text der Vorträge oder wenigstens einen kurzen Auszug derselben bittet man dringend dem Vorsitzenden der Abtheilung, Dr. Th. Rein, Moskau, Kleine Dmitrowka, H. Scheschkow, spätestens bis 1. Mai 1897 zukommen zu lassen.

Druck von C. Grumbach in Leipzig.

Digitized by Google

XV. Jahrgang. 4. Heft. *April 1897.*

Deutsche Monatsschrift

für

Zahnheilkunde.

[Nachdruck verboten.]

Bericht

über

die technische Abtheilung des zahnärztlichen Instituts der Königl. Universität Breslau

vom 1. September 1895 bis 1. September 1896.

Erstattet von

Dr. chir. dent. **Hans Riegner**, Leiter der Abtheilung.

Die technische Abtheilung des zahnärztlichen Instituts der Königlichen Universität Breslau umfasst einen Warteraum und drei mit einander verbundene Zimmer. Das erste derselben ist für die zur Aufnahme künstlicher Zähne nothwendigen präparatorischen Akte im Munde des Patienten bestimmt und enthält als Inventar zwei Operationsstühle, einen Tisch, in welchem der für die Abdrücke erforderliche Gyps angerührt wird, sowie einen Schrank, welcher die für den technischen Unterricht nothwendigen Modellsammlungen und das Instrumentarium birgt. Der anstossende Raum dient als Arbeitszimmer und ist mit 6 Arbeitstischen und 24 Plätzen ausgestattet. Die zum Löthen nöthigen Brenner sind an jedem Tische angebracht. An den einzelnen Plätzen befinden sich verschliessbare, zur Aufnahme des Instrumentariums der Studirenden dienende Schübe.

Das dritte Zimmer enthält 3 Schleifmaschinen, 3 Vulcanisirapparate und alle zum Formen, Giessen, überhaupt zur Anfertigung von Metallarbeiten nöthigen Utensilien.

Digitized by Google

Das technische Laboratorium des Instituts ist Vormittags von 9—12 Uhr, Nachmittags von 2—7 Uhr geöffnet; in dieser Zeit ist den Studirenden Gelegenheit gegeben, unter der Aufsicht eines Technikers und eines den älteren Semestern angehörenden Famulus, sowie unter meiner eigenen Leitung, sich ihren Arbeiten zu widmen.

Jeder der Studirenden muss im Besitze eines auf Grund sorgfältiger Auswahl von mir zusammengestellten Instrumentariums sein; dasselbe besteht nur aus den nothwendigsten, zur Kautschuk- und Metallarbeit erforderlichen Instrumenten, sowie 4 Kronenstempeln zur Anfertigung von Kronen- und Brückenarbeiten. Für die Beschränkung in der Auswahl des Instrumentariums, welche ich mir bei der ausserordentlichen Mannigfaltigkeit der von erfinderischen Köpfen zum Zweck der Erleichterung der Arbeit hergestellten Instrumente auferlegen zu müssen glaubte, war vor allem ein Gesichtspunkt pädagogischer Art massgebend: Eine weitgehende Erleichterung der Arbeit durch solche technische Hilfsmittel beeinträchtigt die Schulung der Studirenden in nicht geringem Masse, sie ist ein Hemmniss für die Entwicklung praktischen Blicks, eigener Geschicklichkeit und Findigkeit. Dazu kommt, dass nicht wenige der in Betracht kommenden Instrumente für den spekulativen Sinn ihrer Erfinder und Fabrikanten ein beredteres Zeugniss ablegen als für ihren praktischen Blick und ihre Sachkenntniss. Dies gilt im besonderen für viele Instrumente, welche auf dem in letzter Zeit mehr und mehr in seiner Bedeutung anerkannten Gebiet der Kronen- und Brückenarbeiten angefertigt und angepriesen worden sind. So war z. B. für die Erfinder einer ganzen Anzahl von Instrumenten leitendes Motiv, das Bestreben der Erfinder, die Kauflächenconturen künstlicher Kronen genau auszuprägen und das anatomisch genaue Bild des Zahnes in seinen Conturen herzustellen. Man kann wohl geradezu sagen, dass das Bedürfniss dieser Art von Instrumenten ebenso gering ist, wie ihr praktischer Nutzen; sie dienen im wesentlichen nur der Rücksicht auf äussere Schönheit der Arbeit, und doch wird von verschiedenen Fabrikanten und Depots die Anschaffung dieser Art von Instrumenten in einer so reklamehaften Art empfohlen, als verbürge der Be-

Digitized by Google

sitz derselben die Beherrschung der mannigfaltigen und schwierigen Aufgaben auf jenem Gebiet, welches gleich hohe Anforderungen stellt an die Tüchtigkeit auf operativem Gebiet wie in der Zahnersatzkunde.

Der genaueren Darstellung der Ausbildung der Studirenden möchte ich zunächst einige allgemeine Bemerkungen vorausschicken.

Die beiden zur Aneignung der nothwendigen Kenntnisse in der Zahnersatzkunde obligatorischen Semester reichen bei der Höhe der heutigen Leistungen keineswegs aus, um den Studirenden für die ganze Summe von Aufgaben völlig zu befähigen, welche die Praxis des Zahnarztes später an ihn stellt. Es kann daher auch nicht Zweck und Ziel des technischen Unterrichts sein, die Studirenden in diesen kurzen 2 Semestern technisch vollkommen auszubilden.

Die Aufgabe des Instituts ist es, die Studirenden in den Prinzipien der Technik nach wissenschaftlichen Grundsätzen zu unterrichten, des Studirenden selbst aber, sich durch fleissigen Besuch der Poliklinik und des Laboratoriums die nothwendige Uebung, Gewandtheit und Geschicklichkeit anzueignen und sich damit allmählich zu befähigen, die sachkundige Anfertigung der Prothese vorzunehmen, zu leiten und zu überwachen und vorkommenden Falls Fehler fertiger Prothesen festzustellen. Sicherheit des Blickes und Reife des Urtheils können freilich erst durch langjährige Praxis und die damit verbundene Schulung allmählich erworben werden.

Immerhin ist die Schwierigkeit der zu bewältigenden Aufgaben gross genug, um eine Ausdehnung der klinisch-technischen Vorbereitungszeit zum mindesten wünschenswerth erscheinen zu lassen.

Bestimmtere Wünsche sind auch von anderer Seite bereits geäussert worden. Schneider z. B. (zahnärztl. Vereinsblatt, 1. Jahrg., Heft 5, S. 66) verlangt die Ausdehnung der technischen Vorbildung auf 4 Semester. Eine eingehende Prüfung dieses Vorschlages in allen seinen Beziehungen ist nicht am Platze, soviel aber ist gewiss, dass bei der ausserordentlichen Mannigfaltigkeit der Aufgaben auf technischem Gebiet, die

Digitized by Google

grosse Anforderungen stellt an die technische Gewandtheit und Geschicklichkeit, bei weitem grössere aber an die Reife des Urtheils, die Findigkeit und das Mass der Erfahrung, für jene 2 Semester, welche Schneider mehr fordert, Stoff genug und übergenug bieten dürfte, um dem Studirenden immer wieder neuen und schwierigeren Aufgaben gegenüberzustellen, die sein Wissen, seine Erfahrung und sein Können steigern und bereichern.

Bei der Einführung in das Gebiet der Metallarbeiten wird der Studirende zunächst in der Herstellung von Metallklammern um die verschiedenartigen Zähne, gleichsam der unerlässlichen Vorarbeit, eine Zeit lang geübt. Er hat dabei zugleich Gelegenheit, sich mit der Handhabung der einzelnen Instrumente auf das innigste vertraut zu machen und sich jene manuelle Gewandtheit anzueignen, welche zur Anfertigung von Metallarbeiten unerlässlich ist. Da dem Anfänger in der Zahnersatzkunde die Anfertigung von Metallklammern nach einem Gypsmodell ohne Beschädigung desselben Schwierigkeiten zu bereiten pflegt, lasse ich von ihm Modelle aus Zink nach ausgewählten Gypsmodellen anfertigen, eine Art von Vorarbeit, die mir deshalb nützlicher und angebrachter erscheint, als jede andere, weil sie zugleich die nöthigen Vorkenntnisse im Formen und Giessen von Modellen vermittelt. Bereits an anderer Stelle[1]) habe ich nachdrücklich hervorgehoben, dass gerade das Biegen von Metallklammern als eine vorzügliche Vorbereitung für die Herstellung von Goldringen zur Anfertigung von Kronenarbeiten anzusehen ist.

Die Studirenden werden angehalten, mit wenigen Ausnahmen Bandklammern anzufertigen; dieselben verdienen, falls die Anwendung von Klammern als Befestigungsmittel überhaupt nothwendig erscheint, bei weitem den Vorzug vor Drahtklammern.

Wenn bei Verwendung von Bandklammern die von ihnen umgebenen Zähne auch nicht immer unversehrt bleiben, so darf doch im allgemeinen behauptet werden, dass eine kunstgerecht angefertigte Bandklammer die Zähne immer doch weniger angreift, zumal wenn der Patient die nöthige Sorgfalt auf die Pflege seines Mundes und der Zähne verwendet.

[1]) Riegner, Kronen und Brückenarbeiten pag. 65.

Digitized by Google

Hat der Studirende die nöthige Fertigkeit in der Anfertigung von Klammern erlangt, so tritt das Treiben von Gebissplatten als nächste Aufgabe an ihn heran. Gleichzeitig versucht sich der Studirende nunmehr auch damit, Wachsplatten auf dem Gypsmodell zu bossiren und um einzelne Gypszähne Metallklammern anzufertigen. Hat er sich ferner im Anschleifen von Porzellanzähnen am Phantom geübt, so macht er sich durch Anlöthen von Metallstreifen an die Klammern, sowie durch Löthen von Schutzplatten an die Zähne mit den Anfängen des Löthprocesses vertraut.

In dieser Weise verläuft die Einführung in Metall- und Kautschukarbeit neben einander; der Studirende findet Gelegenheit, sich gleichzeitig auf beiden Gebieten heranzubilden.

Schon nach einigen Wochen beginnt er, je nach dem Mass seiner Kenntnisse und Fähigkeiten, für den Patienten zu arbeiten und zwar wird er theils zu Reparaturen, theils zur Anfertigung kleiner Kautschukprothesen herangezogen.

Von besonderem Werthe für den Studirenden aber erscheint es, ihn sobald als möglich mit Rücksicht auf seine spätere Praxis mit der Vorbereitung des Mundes zur Aufnahme künstlicher Zähne und Kronen vertraut zu machen.

Bei der Schwierigkeit der einzelnen Fälle ist die gleichmässige Beschäftigung der Studirenden nach der Reihenfolge einer aufzustellenden Praktikantenliste in der technischen Abtheilung nicht zulässig, da die einzelnen Fälle den Leistungen und der Individualität der Studirenden entsprechend vertheilt werden müssen; aber gewissenhaft wird darauf geachtet, dass jeder Student, selbst wenn er noch am Phantom arbeitet, Gelegenheit findet, am Patienten Abdruck des Mundes zu nehmen und den Mund zur Aufnahme künstlicher Zähne vorzubereiten. Verwendet wird für die Abdrücke ausschliesslich Alabastergyps; demselben wird, damit er schneller erhärtet, eine Prise Kali sulfuricum zugesetzt.

Wird nur für einen Kiefer eine Prothese angefertigt, so wird Gypsabdruck nur von dem die Prothese selbst tragenden Kiefer genommen, der zur Herstellung der Articulation nothwendige Abdruck vom Gegenkiefer wird mit Abdruckmasse (Stents Com-

Digitized by Google

position) hergestellt; so übt sich der Praktikant auch in der Herstellung dieser letzteren Abdruckart.

Schadhafte Wurzeln, welche nicht mehr gefüllt werden können, werden in der chirurgischen Abtheilung des Instituts extrahirt. Stiess man hierbei auch anfangs auf den Widerspruch oder das Widerstreben mancher Patienten, im Laufe der Zeit hat sich das Publikum mehr und mehr daran gewöhnt, den Anordnungen mit Vertrauen Folge zu leisten.

Es erübrigt sich, an dieser Stelle darauf hinzuweisen, welche Nachtheile es in hygienischer Beziehung für den Patienten mit sich bringt, wenn auf einer Reihe faulender Wurzeln eine Prothese aufgesetzt wird. Aber gerade weil die Praxis leider häufig genug die Beweise dafür bietet, in welchem Umfang, weniger aus Unkenntniss als aus Lauheit der behandelnden Zahnärzte die Grundsätze rationellen Zahnersatzes aus den Augen gelassen werden — gerade deshalb muss im Institut, der Schule des dereinstigen Zahnarztes, mit allem Nachdruck auch bei dem bisweilen hervortretenden Widerstreben der Patienten darauf gedrungen werden, dass ja nicht aus einer gänzlich falschen Rücksicht auf die Wünsche der Patienten irgend eine derjenigen Massnahmen unterbleibt, welche die zahnärztliche Wissenschaft als unerlässlich hingestellt hat. Dass der Studirende dabei auch angewiesen wird, diejenigen Fälle sorgsam zu berücksichtigen, in denen das Allgemeinbefinden der Patienten die Extraction nicht mehr füllbarer Wurzeln verbietet, bedarf wohl keiner besonderen Hervorhebung.

So wichtig es aber für das Allgemeinbefinden der Patienten ist, Wurzeln und Zahnreste zu entfernen, welche nicht mehr zu erhalten sind, so wichtig erscheint es als Bedingung für erfolgreiche Arbeit, auch Zähne und Wurzeln, welche den Biss stören, sachgemäss zu extrahiren.

Da die zur Vorbereitung des Mundes nothwendigen Extractionen in der chirurgischen Abtheilung des Instituts vorgenommen werden, sind für die technische Abtheilung Zettel angefertigt worden, auf welchen schematisch die Zähne des Ober- und Unterkiefers abgebildet sind. Der Praktikant bezeichnet die Wurzeln und Zähne, welche extrahirt werden müssen und verweist den

Digitized by Google

Patienten mit dem Zettel in die chirurgische Abtheilung; dort werden die nöthigen Operationen ausgeführt. Der Unterricht während der poliklinischen Sprechstunde wird in der Weise abgehalten, dass der Praktikant, welchem der Patient zugewiesen wird, unter Aufsicht des Leiters der Abtheilung nach entsprechender Vorbereitung des Mundes Gypsabdruck nimmt. Jeder Fall wird einzeln durchgesprochen, die besonderen Punkte und Schwierigkeiten, welche der einzelne Fall bietet, werden ausführlich erörtert. Der Patient wird darauf für den nächsten Tag zum Bissnehmen bestellt. Ist dies durch den Praktikanten geschehen und die Articulation festgestellt, so wird nach ein oder zwei Tagen die Prothese mit Zähnen eingeprobt, etwaige Unregelmässigkeiten in der Articulation oder Zahnstellung werden regulirt.

Insbesondere werden die Praktikanten dabei angehalten, Stellungsanomalien im Munde zu berücksichtigen, einmal um sie überhaupt zur Beobachtung der natürlichen Verhältnisse des Mundes anzuregen, andererseits, um sie damit zur täuschenden Nachbildung der Natur zu befähigen.

Bei einer solchen Beobachtung der Natur wird der Student allmählich für die Anschauung gewonnen, dass Schönheit nicht auf der strengsten Regelmässigkeit und Symmetrie beruht, und dass nur die Natur mit ihren mannigfaltigen Zufälligkeiten, ich möchte sagen Launen, den Massstab auch für die Schönheit der künstlichen Arbeiten bietet. So angeleitet, werden die Studirenden als Zahnärzte sich nicht zu jenen Perlenreihen verirren, die einen gekünstelten Eindruck machen.

Ist die Prothese fertiggestellt, so wird sie vom Praktikanten eingesetzt; etwaige Unregelmässigkeiten werden corrigirt.

Sämmtliche im Institut angefertigten, für den Mund bestimmten Metallarbeiten werden aus Edelmetall hergestellt, zumal gerade für den Studirenden, welcher sich durch Verarbeiten unedler Metalle am Phantom die nöthigen Vorkenntnisse in der Metallarbeit erworben hat, Vertrautheit mit der Verarbeitung edler Metalle von grossem Werthe erscheint.

Beim Löthprocess wird das Mundlöthrohr angewandt; mechanische Löthrohre dienen nur zum Schmelzen von Metall-

Digitized by Google

legirungen. Dem Studirenden die Anwendung des mechanischen Löthrohrs uneingeschränkt zu gestatten, wäre verfehlt, weil es seine solide Schulung beeinträchtigen würde. Erfordert doch besonders bei der Verarbeitung edler Metalle der Löthprocess grosse Aufmerksamkeit und Uebung; für Kronen- und Brückenarbeiten aber, welche ja nur aus hochkarätigen Goldlegirungen hergestellt werden sollten, wird die ausschliessliche Anwendung des Mundlöthrohrs empfohlen, sofern es sich nicht um die Herstellung grösserer Metallmassen wie z. B. Conturen von Verbindungszähnen, handelt. Von Edelmetallen wird im Institut zur Herstellung von Gebissplatten 16karätiges Goldblech, zur Anfertigung von Klammern 14karätiges, zur Herstellung von Kronen- und Brückenarbeiten dagegen nur 20 und 22karätiges Goldblech gebraucht. Zur Herstellung von Wurzelstiften dient Iridioplatindraht.

Für die Anfertigung von Kronen- und Brückenarbeiten gebietet die Praxis des Instituts einige Beschränkung, jedoch wird den Studirenden ausreichende Gelegenheit zu grundlegender Schulung geboten. Es ist dabei selbstverständlich, dass Kronen- und Brückenarbeiten nur denjenigen Praktikanten zuertheilt werden, welche bereits die nöthigen Vorkenntnisse in der Metallarbeit besitzen, während die Praktikanten, denen es an der nöthigen Uebung in der Metallarbeit noch fehlt, über das Verfrühte solcher Versuche aufgeklärt und vorderhand zurückgewiesen werden.

Zur Vorbereitung von Wurzelkanälen bedienen wir uns nur der von Ottolengui und Peeso erfundenen Wurzelräumer. Bei ihrer Verwendung ist eine Perforation der Wurzel so gut wie ausgeschlossen, da sie nur an den Wänden der Wurzelkanäle, ohne zu bohren, entlang gleiten. Besonders häufig werden die ersteren benutzt, weil sie dem Kanal die zur Aufnahme von abgeschrägten Stiften nothwendige Form geben, wie sie sich bei den Logankronen findet, eine Form, welche sowohl vor der runden als auch vor der viereckigen bei weitem den Vorzug verdient.

Von Stiftzähnen werden ausser den bisher allgemein üblichen, welche mit Schutzplatte, Wurzeldeckel und rundem Stift

Digitized by Google

versehen sind — zum Zwecke der Uebung lasse ich sie von den Studirenden anfertigen — die mit Halbring um die Lingualseite der Wurzel versehenen vorzugsweise gebraucht. Sie haben sich in der Praxis bewährt. Bei ihrer Verwendung ist nicht zu besorgen, dass der Goldring, wie so oft bei Bandkronen, sichtbar wird; denn der labiale Rand der Porzellanfront wird unmittelbar auf den labialen Wurzelrand aufgeschliffen. Ferner lassen sie sich bei allen Wurzeln, selbst wenn sie chronische Periostitis hinter sich haben, ohne Schwierigkeit verwenden.

Bandkronen für diese Fälle allgemein zu empfehlen, erscheint unzulässig, weil mitunter granulirende Processe an der Wurzelspitze, sowie Auflockerungen des Periostes der Wurzeln es verbieten, ein eng anliegendes Goldband mehreremale aufzupassen, und weil Gefahr vorhanden ist, dass selbst bei Vorsicht die Wurzel mit dem Goldring herausgezogen wird.

Von Kronen werden im Institut Richmondkronen, goldene Mahlzahn- und Bicuspidatenkronen, sowie endlich mit Amalgam gefüllte Platinringe angefertigt. Logankronen werden zwar mit Rücksicht auf die Studirenden nicht grundsätzlich ausgeschlossen, aber doch nur in beschränktem Masse angewendet.

Die Wurzeln, welche zur Aufnahme von Kronen bestimmt sind, werden in der Füllabtheilung des Instituts behandelt und gefüllt, die Vorbereitung wird jedoch in der technischen Abtheilung ausgeführt. Für die Behandlung von Wurzeln, auf welche grössere Brückenarbeiten aufgesetzt werden sollen, und deren Pulpen in Detritus übergegangen sind, empfehle ich, um eine völlige Sterilisation der Wurzelkanäle zu erzielen und gegebenen Falls unentfernbare Residuen von Pulpen unschädlich zu machen, die Anwendung der von Miller angegebenen Sublimat-Thymollösung:

Rp. Sublimat 2,0
Thymol 1,0
Spiritus 20.

Zum Aufsetzen von Kronen- und Brückenarbeiten wird im Institut sowohl Phosphatcement, als Guttapercha angewendet, Guttapercha besonders bei grösseren Brückenarbeiten; abgesehen von ihren sonstigen Vorzügen ermöglicht sie es, die Arbeit

Digitized by Google

leicht zu entfernen, wenn Reparaturen nothwendig werden, z. B. wenn eine zerbrochene Porzellanfront wiederhergestellt werden soll, ohne dass die auf die Brückenpfeiler gesetzten Kronen beschädigt würden.

Fig. 1.

Von den im Institut im Laufe des Semesters behandelten Fällen, über welche die statistische Tabelle am Schluss dieses Berichtes Auskunft giebt, sind einige besonders geeignet, allgemeineres Interesse zu erwecken; sie sollen daher im Folgenden ausführlicher besprochen werden.

Zunächst gebe ich die Darstellung einer im Institut angefertigten grösseren Brückenarbeit:

Fig. 1 zeigt den zur Aufnahme der Arbeit vorbereiteten Mund. Die Wurzeln des rechten Eckzahnes, des kleinen Schneidezahnes, sowie des mittleren derselben Seite, sind behandelt und

Digitized by Google

gefüllt worden, desgleichen die des linken mittleren Schneidezahnes, des linken Eckzahnes und die der beiden Bicuspidaten derselben Seite. Der linke kleine Schneidezahn war vor Jahren extrahirt worden. Patientin trug seit langer Zeit eine Plattenprothese aus Kautschuk. Ueber die Wurzeln wurden nun Goldkronen aus 22karätigem Golde mit Porzellanfront und Stiften für die

Fig. 2.

Wurzelkanäle angefertigt. Der Raum zwischen dem linken mittleren Schneidezahn und dem Eckzahn wurde durch einen Brückenzahn ausgefüllt. Fig. 2 bietet ein Bild der fertigen Prothese.

Dass nicht bloss gesunde Wurzeln, wie in dem eben besprochenen Falle, sondern auch defecte zur Aufnahme einer Krone noch vortheilhaft verwendet werden können, möge der folgende Fall beweisen.

Nach Aussage der Patientin Frl. F. war ein schadhafter kleiner Backenzahn der rechten Seite beim Beissen der Länge

Digitized by Google

nach gespalten worden. Die Untersuchung ergab in der That, dass ein beträchtliches Stück der Wurzel des zweiten kleinen Backenzahnes der linken Seite der Länge nach abgesplittert war und nur lose am Zahnfleisch hing. Die Behandlung verlief in folgender Weise:

Nachdem mittelst eines zusammengedrehten Stückchens Silberdraht die beiden Wurzelstücke fest verbunden worden waren, wurde die Pulpa extrahirt und das Foramen apicale mit Guttapercha gefüllt. Hierauf wurde das losgetrennte Stück sorgsam abgelöst und zwischen Wurzel und Zahnfleisch ein Wattetampon möglichst hoch hinaufgeschoben. Durch tägliche Einlagen immer grösserer Wattetampons wurden allmählich die Ränder des entstandenen Defectes völlig freigelegt. In den erweiterten Wurzelkanal wurde eine gerauhte Platinröhre mit geschlossenem Boden eingesetzt und mit etwas Phosphatcement befestigt.

Um die Röhre wurde Amalgam gestopft und der fehlende Theil der Wurzel aus demselben Material ergänzt, nachdem in dieselbe Haftrinnen gebohrt worden waren. Das erhärtete Amalgam wurde geglättet und über die Wurzel eine Richmondkrone mit einem in die Platinröhre des Wurzelkanals gehenden Iridioplatinstift angefertigt.

Von einer genaueren Darstellung der in der Tabelle aufgeführten 3 Fälle von Oberkieferprothesen sehe ich ab, weil dieselben nach allgemein giltigen Grundsätzen angefertigt wurden, und daher keine neuen Gesichtspunkte bieten.

Ein besonderes Mass von Interesse aber gewähren 2 Fälle von Unterkieferresection und -Ersatz, sowohl wegen der Neuheit der Operationsmethode, welche durch Prof. Dr. Partsch das erstemal zur Anwendung gekommen ist, als auch wegen der mit Rücksicht auf die Schwierigkeit der Arbeit geradezu überraschenden Erfolge.

Dem 26jährigen Schlosser W. wurde im Klosterhospital der Barmherzigen Brüder vom dirigirenden Arzt Herrn Prof. Dr. Partsch im April wegen eines Tumors (Spindelzellensarkom) das Mittelstück des Unterkiefers und zwar in der Ausdehnung vom zweiten Mahlzahn der rechten bis zum zweiten

Digitized by Google

kleinen Backenzahn der linken Seite resecirt. Damit eine Deviation der beiden Kieferfragmente vermieden und dem Patienten das Kauen einigermassen ermöglicht würde, wurden, zugleich mit Rücksicht auf die Anfertigung einer Prothese, 2 Hansmann'sche Schienen mittelst Silberligaturen an den Kieferstümpfen befestigt.

Durch diese sinnreiche Methode Partsch's wurde die Articulation der noch auf den Kieferfragmenten vorhandenen

Fig. 3.

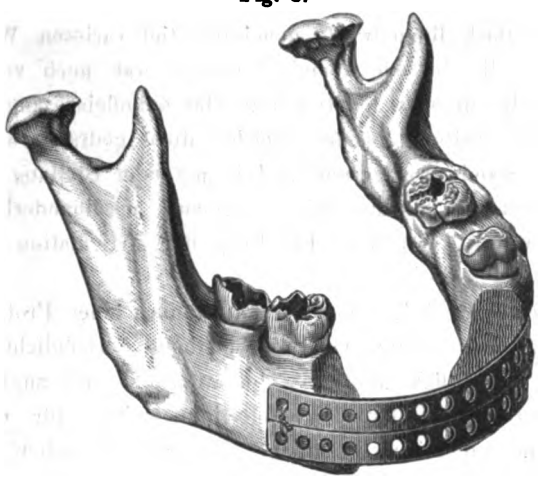

Zähne hergestellt. Nachdem die Schleimhaut des Mundbodens mit der Unterlippe durch Silbersuturen unterhalb der Schienen vereinigt worden war, wurde die Mundhöhle mit Jodoformbäuschchen ausgelegt und die äusseren Hautwunden wurden geschlossen. Als dieselben etwa 4 Wochen nach der Operation vernarbt waren, wurde der Patient der technischen Abtheilung des zahnärztlichen Instituts überwiesen. Als der Patient sich zum erstenmale vorstellte, überraschte vor allem die normale Form des Gesichts. Nur eine geringe Einbuchtung an der rechten Seite des Unterkiefers, sowie eine kleine Abplattung des Kinnes verriethen die erfolgte Operation. Die äussere Hautwunde war vollständig vernarbt und wurde nur beim Heben des Kinnes sichtbar. Seine Sprache war etwas undeutlich, doch ver-

Digitized by Google

ständlich. Die Untersuchung des Mundes ergab, dass sich die Mundhöhle in völlig gesundem Zustande befand, die mit der Unterlippe zusammengenähte Schleimhaut des Mundbodens war vollständig vernarbt. Nur an den Stellen desselben, an welchen die die beiden Kieferstümpfe verbindende Schiene zu Tage trat, bemerkte man eine leichte Röthung der Schleimhaut. Foetor ex ore war sehr gering. Auf dem linken Kieferfragment war ein mit der Kaufläche lingualwärts geneigter zweiter Mahlzahn sowie der etwas nach der distalen Seite stehende zweite kleine Backzahn vorhanden. Das rechte Kieferfragment wies einen ebenfalls stark lingualwärts geneigten tief cariösen Weisheitszahn auf; die buccale Wand desselben war noch vorhanden, während die linguale bis tief unter das Zahnfleisch abgebrochen war. Der zweite Mahlzahn, welcher dicht gedrängt am Weisheitszahn stand, war gesund und in normaler Stellung. Durch die Einsetzung der die Kieferfragmente auseinanderhaltenden Schiene war die gänzliche Erhaltung der Articulation glänzend gelungen.

Die mit Rücksicht auf die Anfertigung einer Prothese von Partsch angewandte Operationsmethode ermöglichte einen völligen Ueberblick über das Operationsfeld und zugleich die Benutzung der Zähne als Befestigungsmittel für eine anzufertigende definitive Prothese. So entstand schon bei der ersten Besichtigung des Patienten der Plan, die Prothese mittelst künstlicher Kronen an den vorhandenen Zähnen zu befestigen. Die Anfertigung einer aus einem einzigen Theile bestehenden Prothese verbot die Stellung der vorhandenen Zähne, deren Mittelaxen theils divergirten, theils convergirten. Nach reiflicher Ueberlegung erschien es am zweckmässigsten, die 4 vorhandenen Wurzeln und Zähne als Ankerpunkte für zwei abnehmbare Brückenarbeiten zu benutzen und die Verbindung der beiden Kieferfragmente durch Scharniere an den mit Kronen versehenen Zähnen herzustellen.

Nachdem die Wurzeln des Weisheitszahnes auf das sorgfältigste gereinigt und mit der von Miller angegebenen Sublimat-Thymollösung sterilisirt worden waren, wurden sie gefüllt. Das Pulpencavum wurde provisorisch mit Guttapercha verschlossen.

Digitized by Google

Als nach einigen Tagen keine Reaction eingetreten war, wurde die Guttaperchafüllung aus dem Cavum entfernt und dasselbe mit Kupferamalgam definitiv gefüllt. Zugleich wurde der bis unter das Zahnfleisch abgebrochene Theil der Wurzel mit Kupferamalgam aufgebaut. Nun wurden die Wurzeln des Weisheitszahnes, sowie die vorhandenen Zähne abgeschliffen und damit zur Aufnahme künstlicher Kronen vorbereitet. Obwohl es genügt hätte, an die auf die Zähne und Wurzeln aufzusetzenden

Fig. 4.

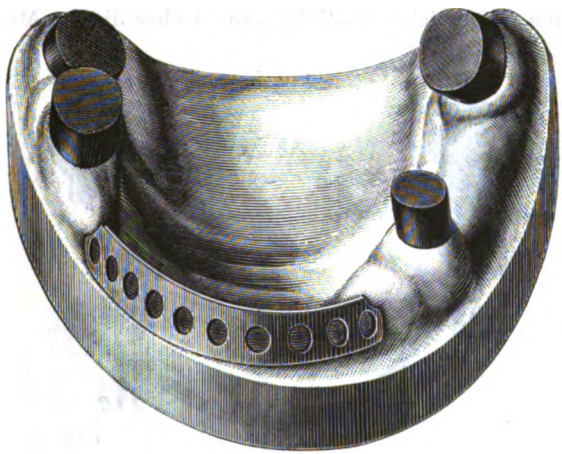

Kronen die die Brückenarbeit tragenden Scharniere festzulöthen, erschien es doch noch empfehlenswerther, über die auf die Zähne angefertigten Kronen andere, dieselben eng einschliessende Kronen anzufertigen, um Reparaturen zu erleichtern, welche durch Beschädigung der Kronen beim Kauakt nothwendig werden könnten. Zur starken und sicheren Verankerung der auf den Zähnen und Wurzeln aufsitzenden Kronen wurden in die Kauflächen der vorbereiteten Zähne Cavitäten zur Aufnahme von Häkchen gebohrt, die im Innern der Kronen auf den Kauflächen aufgelöthet wurden. In die Oberfläche der mit Amalgam gefüllten Pulpenkammer des Weisheitszahnes wurde eine zur Aufnahme eines Stiftes dienende Vertiefung in das Amalgam gebohrt. Da bei der Schwierigkeit, die Cavitäten trocken zu er-

Digitized by Google

halten, die Befestigung der Kronen unter ausschliesslicher Anwendung von Phosphatcement unsicher erschien, so wurden die Cavitäten selbst mit Amalgam gefüllt. Nothwendig wurde damit die Herstellung der Kronen aus reinem Platin, da das im Amalgam enthaltene Quecksilber die goldenen Kauflächen früher oder später zerstört hätte. Nachdem die Platinkronen angefertigt worden waren, wurden die Cavitäten in den Zähnen mit weich angerührtem Goldamalgam gefüllt, die Innenseite der Wurzelringe etwas rauh gemacht, mit Phosphatcement bestrichen und die Kronen auf die Wurzeln gepresst. Fig. 4 zeigt die auf die Zähne aufgesetzten Platinkappen. Ueber die im Munde be-

Fig. 5.

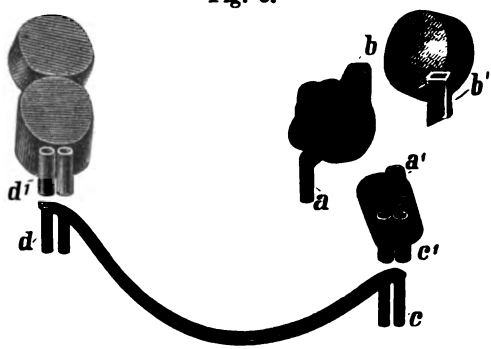

findlichen Platinkappen wurden nun eng an dieselben schliessende Kronen aus 22karätigem Golde angefertigt. Die über den Weisheitszahn und den Mahlzahn der rechten Seite angefertigten Goldkronen wurden zusammengelöthet. An die mesialen Seiten der über den Bicuspidaten sowie über den zweiten Mahlzahn der rechten Seite angefertigten Goldkronen wurden je zwei parallel neben und zu einander stehende Röhren angelöthet. Fig. 5, d^1 c^1.

An die distale Seite der Bicuspidatenkrone wurde eine Röhre, Fig. 5 a^1, sowie an die mesiale Seite des zweiten Mahlzahns der linken Seite, Fig. 5 b^1, ein viereckiger Kasten aus Gold, beide ebenfalls parallel zu einander festgelöthet.

Die 4 Goldkronen wurden nun an den innern Seiten mittelst scharfer Stichel rauh gemacht und mit in Chloroform aufgelöster Guttapercha (Hillstopping) auf den Platinkronen befestigt.

Digitized by Google

Nachdem durch Einlagen von Golddrähten, deren umgebogene Enden in die Röhre gesteckt wurden, die 4 Zähne verbunden worden waren, wurden durch Herrn Prof. Partsch, nach Durchschneidung der Silberligaturen, die Hansmann'schen Schienen

Fig. 6.

entfernt. Vermittelst der in den Scharnieren eingelegten Drähte blieben die beiden Kieferfragmente in ihrer Stellung. Nachdem zwei Tage später sich die kleinen Schleimhautwunden geschlossen hatten, wurde zwischen Mahlzahn und Bicuspidaten

Fig. 7.

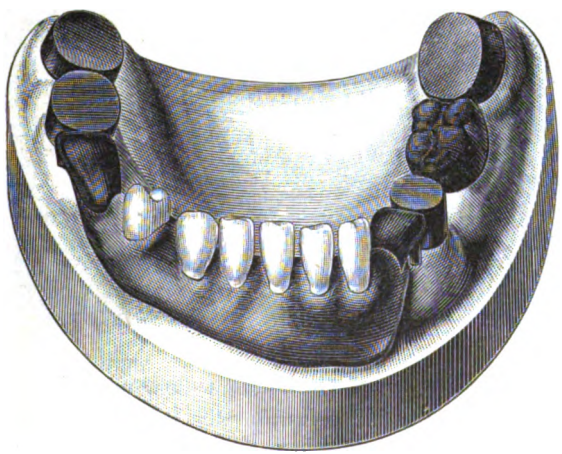

der linken Seite ein aus 22karätigem Gold angefertigter Mahlzahn befestigt, an dessen Seiten in die Scharniere passende Stifte angelöthet wurden. Fig. 5 a, b. In derselben Weise erfolgte die Befestigung des die beiden Kiefertheile verbindenden Ersatzes. An die Enden eines starken Golddrahtes wurden je

Digitized by Google

2 Stifte gelöthet, welche in die, an die mesialen Seiten des rechten Mahlzahnes, sowie des linken Bicuspidaten angelötheten Röhren genau passten. Fig. 5 c, d. Nachdem um den Golddraht herum eine genügende Menge von Wachs aufgetragen war, um die Configuration des Kinnes wiederherzustellen,

Fig. 8.

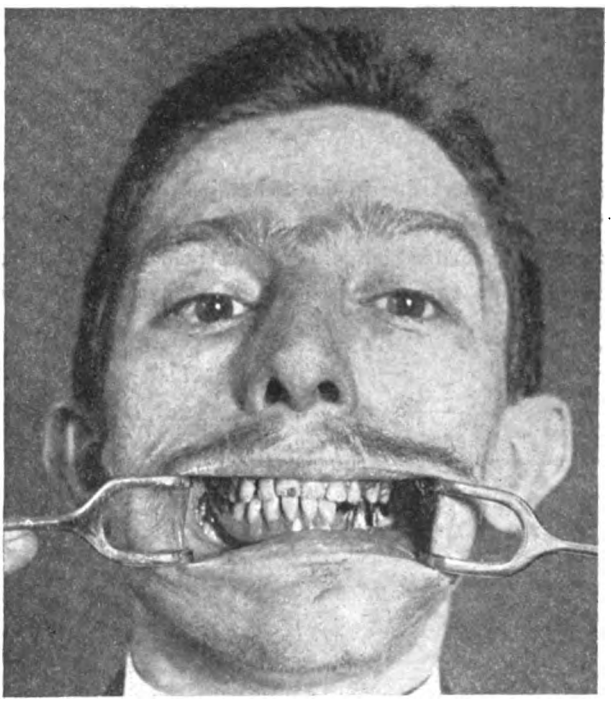

wurden auf die Prothesen die Zähne aufgestellt (Fig. 6). Nach Herstellung der Articulation wurde die Prothese in Kautschuk ausgeführt. Fig. 7 zeigt dieselbe auf dem Modell, Fig. 8 im Munde des Patienten. Der Patient konnte sofort, nachdem die Prothese eingesetzt war, jede Speise kauen und selbst Stücke harten Zwiebacks abbeissen. Derselbe erholte sich zusehends und nahm in 14 Tagen 4 kg an Körpergewicht zu. Er geht längst wieder seinem Berufe nach und ist jederzeit im Stande,

Digitized by Google

die Prothese selbst aus dem Munde zum Zwecke der Reinigung zu entfernen und dann selbst wieder einzusetzen.

Die Vorzüge der von Partsch angegebenen Methode der Nachbehandlung von Continuitätstrennungen des Unterkiefers springen nach den oben gegebenen Ausführungen ins Auge. Die von ihm angewandte Methode ermöglicht einen genauen Ueberblick über das Operationsfeld und über die zur Befestigung der Prothese dienenden Zähne, sie gestattet ein absolutes Reinhalten der Mundhöhle und ermöglicht die zur erfolgreichen Herstellung von Kieferprothesen nothwendige Articulation. Sie findet ihre weitere Empfehlung auch durch die Thatsache, dass die Entfernung der Hansmann'schen Schiene für den Patienten fast schmerzlos ist und dass die Art der Anlegung derselben ein durch Bandagen nicht behindertes sicheres Operiren gestattet.

Sie verbindet also mit der sie nicht in letzter Beziehung empfehlenden Einfachheit eine Summe von Vorzügen, welche sie vor den bisher angegebenen Methoden weit auszeichnet.

Die Thatsache, dass ein ähnlicher Fall von Continuitätstrennung des Unterkiefers, welcher nach derselben Methode operirt wurde und dessen Nachbehandlung in derselben Weise geschah, ebenfalls als durchaus gelungen anzusehen ist, beweist ihre allgemeine Anwendbarkeit und Bedeutung.

Die folgende statistische Aufstellung giebt eine Uebersicht über die im Laufe eines Jahres in der technischen Abtheilung ausgeführten Arbeiten. Verarbeitet wurden 1554 Zähne. Dieselben vertheilen sich folgendermassen:

Kautschuk-Gebisse		Goldgebisse		Reparaturen	Stiftzähne	Interdentalschienen	Richmondkronen	Brückenarbeiten	Richtmaschinen	Obturatoren	Künstl. Nasen	Kieferprothesen
Oberstücke	Unterstücke	Oberstücke	Unterstücke									
148	46	4	2	70	7	2	21	3	2	2	1	5

Digitized by Google

[Nachdruck verboten.]

Ueberzählige Zähne und ihre Beziehung zur atavistischen Theorie.

Ein Beitrag zur Frage der überzähligen Eckzähne.

Von Dr. **Wilhelm Wallisch.**

Mit 2 Abbildungen.

Eine Ueberzahl tritt bei keinem Organe am menschlichen Körper so häufig auf, wie bei den Zähnen. Jeder praktische Zahnarzt hat Gelegenheit, eine solche Ueberzahl bald in der einen, bald in der anderen Zahngattung zu beobachten, und es wird sich auch Jedem die Frage aufdrängen, wie ein solcher überzähliger Zahn zur Bildung kommt. Mit Rücksicht darauf, dass man sehr oft vollkommen ausgebildete Zähne vor sich hat, die mit ihrem Auftreten einem bestimmten Gesetze zu folgen scheinen, haben einzelne Forscher sich für die atavistische Theorie ausgesprochen, zumal sich für solche Zähne im Thierreiche Analogien vorfinden. Neben diesen schön ausgebildeten Zähnen finden sich noch als überzählige Zähne conusartige, höckrige Gebilde und rudimentäre Formen. Das Vorkommen dieser Anomalien, sowie verschiedene andere Umstände, auf die wir zu sprechen kommen werden, veranlasste andere Forscher, nach neuen Erklärungen zu suchen. Der erste, der eine Hilfstheorie nach der Richtung ausgebildet hat, war Busch. Sie besteht in ihren Grundzügen darin, dass eine Zahnüberzahl wohl durch Rückschlag zu Stande kommen kann, aber auch durch Keimspaltung und als fissurale Bildungsanomalien ähnlich der angiomatösen fissuralen Bildungsanomalie Virchow's.

Im Nachfolgenden habe ich mir die Aufgabe gestellt, zu untersuchen, in wie weit die Busch'sche Theorie nothwendig ist zur Erklärung der fraglichen Anomalien und glaube zum besseren Verständniss über die Entwicklungsgeschichte der Zahnformen einige Bemerkungen vorausschicken zu sollen.

Das heterodonte Gebiss hat sich unzweifelhaft aus dem homodonten entwickelt, was wir bei der Betrachtung selbst des

Digitized by Google

hoch specialirten Gebisses des Menschen feststellen können. Zuckerkandl sagt in seiner Anatomie der Zähne:

„Die Betrachtung des menschlichen Gebisses macht es wahrscheinlich, dass die verschiedenen Zahngattungen Modificationen einer und derselben Zahnform darstellen."

Er führt auch die von Baume angegebenen Reductionsformen weiter aus:

„Wir sehen am zweiten Molar die bereits beginnende Reduction, er ist kleiner als der erste und trägt häufig bloss 8 Höcker, am dritten Molar ist die Reduction weit vorgeschritten, indem er meist klein und wenig entwickelt sich zeigt, oft auch ganz fehlt; schliesslich finden wir Ueberreste des vierten Molaren ‚in Form eines wenige Millimeter langen zapfenförmigen Fortsatzes des Zahnfleisches', der bei ‚jugendlichen Individuen sehr häufig (vielleicht sogar constant) angetroffen' wird und nicht so selten zur Entwicklung kommt vom kleinen stiftförmigen Zahnrudimente bis zum wohlentwickelten vierten Molaren. Auch der laterale Schneidezahn zeigt schon Anzeichen einer beginnenden Reduction!" [1])

Schliesslich fasst er seine Untersuchungen in Folgendem zusammen:

„Wir haben gesehen, dass die Reduction damit einsetzt, dass vor allem die Dentition unregelmässig wird und die Grösse und Form der Zähne zu variiren beginnt. Diesem Zustande folgt ein Stadium, in welchem der Zahn ein mehr constant bleibendes, kleines Zapfenzähnchen geworden ist; später verliert er neben der Form auch seinen Schmelzüberzug, und das schmelzlose Stiftchen verbirgt sich im Kiefer; schliesslich kommt es nicht einmal mehr zur Bildung von Dentin und Cement, d. h. der Zahn ist verschwunden. Wir finden ihn nur mehr als Weichgebilde, als ‚epitheliales Rudiment'."

Diese sich vor unseren Augen vollziehende Reduction der menschlichen Zähne, das „Ringen um die Form", das „Ringen um die Existenz" stützt unsere Ansichten in Bezug auf Reductionen, die als vollendete Thatsachen uns entgegentreten, und erklärt alle Abweichungen im Gebiss.

Die grösste Anzahl von Zähnen in einem heterodonten Gebiss finden wir in einem Unterkiefer aus dem Stonesfielder oolithischen Schiefer $\frac{\cdot\ \cdot\ \cdot\ \cdot}{3.1.6.6}$, der Unterkiefer also mit

[1]) Ich selbst habe schon wiederholt Gelegenheit gehabt, das gänzliche Ausbleiben des lateralen oberen Schneidezahns zu beobachten, in einer Familie konnte ich mich überzeugen, dass diese Erscheinung bereits seit Generationen an einzelnen Mitgliedern persistirt.

Digitized by Google

32 Zähnen, wenn man für den Oberkiefer annähernd ebenso viel annimmt, so besass das Thier demnach 64 Zähne. Als nächstes Gebiss findet sich (Claus) Otocyon mit 48 Zähnen $\frac{3.1.4.4}{3.1.4.4}$, zwischen diesen beiden Gebissen fehlen die Bindeglieder zur Vermittelung des Ueberganges. Nach Ausfall der letzten Molaren im Oberkiefer haben wir Amphicyon mit 46 Zähnen $\frac{3.1.4.3}{3.1.4.4}$, nach Ausfall des gegenüberliegenden Molaren im Unterkiefer Artocyon mit 44 Zähnen $\frac{3.1.4.3}{3.1.4.3}$, nach Ausfall des zweitletzten oberen Molaren Canidae $\frac{3.1.4.2}{3.1.4.3}$. Die weiteren Reductionen ergeben Mustela $\frac{3.1.4.1}{3.1.4.2}$, Lutra $\frac{3.1.4.1}{3.1.3.2}$, Putorius $\frac{3.1.3.1}{3.1.3.2}$, Felis $\frac{3.1.3.1}{3.1.2.1}$ u. s. w. Die Reduction der Schneidezähne finden wir bei Vespertilio murinus $\frac{2.1.3.3}{3.1.3.3}$, Lemur $\frac{2.1.2.3}{3.1.2.3}$; die Affen der neuen Welt Simiae platyrrhinae $\frac{2.1.3.3}{2.1.3.3}$, die Affen der alten Welt S. catarrchinae $\frac{2.1.2.3}{2.1.2.3}$, sie zeigen also schon die Zahnformel des Menschen. Wie eine solche allmähliche Reduction von Zähnen vor sich geht, kann man in einer sehr schönen Stufenfolge bei den Suiden verfolgen und zwar in Bezug auf die Incisivi. Man erkennt immer schon in der Gruppe vorher, welcher Zahn zum Abgang bestimmt ist.

Sus scrofa $\frac{3}{3}$ Incisivi. Porus babyrussa $\frac{2}{2}$ Incisivi. Phacochoerus $\frac{1}{3}$ Incisivi. Noch trefflicher wird die Verschiedenheit innerhalb der Gattung illustrirt. Phacochoerus Palasii im südlichen Afrika verliert ihre Incisivi sehr früh und ist im ausgewachsenen Zustande ohne Incisivi, während Phacochoerus Aeliani an der Ostküste Afrikas die Incisivi behält. (Baume.) Für die Zähne des Zukunftsmenschen hat Cope ein Prognostikon

Digitized by Google

entworfen. Die niedrigen Rassen werden das heutige Gebiss beibehalten $\frac{2.1.2.3}{2.1.2.3}$, während die geistig höheren Rassen durch die Zahnformel $\frac{1.1.2.2}{1.1.2.2}$ ausgezeichnet sein werden.

Dazu bemerkt Schmidt: „Die Veränderungen im Gebisse werden sicher eintreten, so gewiss, als der Mensch sich seiner thierischen Ahnen, auch wenn sie so manchen geniren, nicht entledigen kann. Aber der Fortschritt auf geistigem und sittlichem Gebiet — hier setzt unser wohlbegründeter Idealismus ein — ist unabhängig vom Besitz und Verlust des Weisheitszahnes. Die Wechselwirkung fehlt nicht, sie macht sich aber in umgekehrter Richtung geltend. Der in Erfindungen und Wissenschaften und allen edleren und feineren Genüssen fortschreitende und sich ausbreitende Mensch vervollkommnet nicht die Hilfswerkzeuge für die Nahrungsaufnahme, sondern verschlechtert sie, ein Zustand, dessen erste Anfänge mit der Erfindung der Kochkunst zusammenfallen. Die Reduction der menschlichen Bezahnung, eingeleitet und angelegt zum Vortheil der Gattung im Kampfe ums Dasein, wird nebenbei befördert und in eine Art von Rückschritt verkehrt, seit die mit der Sprache errungene Vernunft den Menschen mehr und mehr von den unmittelbaren Einwirkungen der natürlichen Umgebung unabhängig macht."

Als typische Grundformel für das heterodonte Gebiss wird $\frac{3.1.4.3}{3.1.4.3}$ angeführt, in welche auch das menschliche Gebiss zu stellen sei. Diese Formel ist den Säugethieren des Eocän, die meist 44 Zähne haben, entnommen; da aber ein noch jetzt lebendes Säugethier Otocyon Lalandii — Canis megalotis Löffelhund $\frac{3.1.4.4}{3.1.4.4}$ Zähne (Claus) besitzt, der Mensch selbst, wie wir oben gesehen, wenigstens die Anlage eines vierten Molaren hat, so müssen wir die obige Formel erweitern zu $\frac{3.1.4.4}{3.1.4.4}$.

Unser Gebiss ist demnach vermindert jederseits oben und

Digitized by Google

unten um je 1 Schneidezahn, 2 Prämolaren und 1 Mahlzahn. Nach Baume sind verloren gegangen der erste Schneidezahn, der zweite und vierte Prämolar und nach den Untersuchungen Zuckerkandl's der vierte Molar.

Diese verloren gegangenen Zähne erscheinen wieder zum Theile in den überzähligen Zähnen und Zahnrudimenten, entweder in der Zahnreihe oder verdrängt ausser derselben.

Busch theilt die überzähligen Zähne in folgende Gruppen:

1. Zapfenzähne mit conischen Kronen und conischen Wurzeln,
2. Höckerzähne mit höckriger Krone und dütenförmigen Einsenkungen der Oberfläche derselben,
3. überzählige Zähne von so weit ausgebildet typischem Baue, dass man dieselben ohne Bedenken einer der normalen Zahngruppen zugesellen kann.

Nach der Ansicht Baume's: „nach alle dem kann hinsichtlich solcher rudimentärer Zähne nur angenommen werden, dass sie im Rückgang begriffene Zähne sind", haben wir noch vor die erste Gruppe die rudimentären Zähne zu setzen. Dieser Gruppe müsste noch das „epitheliale Rudiment" Zuckerkandl's vorangehen.

Der vierte Molar des Menschen, für den wir Analogien im Thierreiche finden, dessen Existenz Zuckerkandl nachgewiesen hat, zeigt alle diese fünf Formen bei seinem Auftreten. Wir können ihn, auch wenn er als Zapfen- oder Höckerzahn auftritt, nie als zufällig abgesprengten Keim betrachten, sondern müssen ihn immer als atavistische Rückschlagsbildung ansehen.

Wir haben demgemäss auch kein Recht, Zapfen- oder Höckerzähne, wenn sie an andern Stellen auftreten, als zufällige Keimspaltung aufzufassen, sondern müssen uns wie beim vierten Molaren des Menschen an die Theorie des atavistischen Rückschlages halten und sehen, ob überall die dafür erforderlichen Bedingungen erfüllt sind.

Fassen wir die Gründe, die uns zur Annahme dieser Theorie berechtigen, nochmals zusammen, so finden wir:

Für alle überzähligen Zähne des Menschen haben wir Analogien im Thierreiche.

Die überzähligen Zähne treten an bestimmten Stellen in

Digitized by Google

der Zahnreihe auf, sobald sie nicht durch besondere Einflüsse in eine andere Richtung gedrängt werden.

Wir sehen auch jetzt noch die sich vor unseren Augen vollziehende Reduction der Zähne.

Ueberzählige Zähne treten sehr häufig in Familien durch Generationen auf.

Beim Durchgehen der Literatur finden wir keinen Fall von überzähligen Zähnen, der sich nicht in den Rahmen der atavistischen Theorie einfügen liesse, und es sei mir gestattet, eine kurze Zusammenstellung überzähliger Zähne hier folgen zu lassen:

Scheff, österr.-ungar. Vierteljahrsschrift für Zahnheilkunde 1885, 3. Heft, 1890, 3. Heft:

Je ein 4. Molar im Oberkiefer bei Bruder und Schwester,

3 Backenzähne beiderseitig im Unterkiefer, typisch ausgebildet,

in seinem Lehrbuch:

5 Schneidezähne im Unterkiefer normal entwickelt,

6 Schneidezähne im Unterkiefer,

2mal 3 Backenzähne auf einer Seite im Oberkiefer,

3 Backenzähne beiderseitig im Oberkiefer,

2 Zahnrudimente unter den beiden rechten unteren Backzähnen,

v. Metnitz, österreich-ungar. Vierteljahrsschrift 1888, 1. Heft, 3. Heft, 1889, 2. Heft:

4. Molar im rechten Oberkiefer,

4. Molar beiderseits im Oberkiefer,

3 mal 5 Schneidezähne im Unterkiefer,

3 mal 6 Schneidezähne im Unterkiefer,

Pichler, Vierteljahrsschrift 1889, 1. Heft:

5 Schneidezähne im Oberkiefer,

6 Schneidezähne im Unterkiefer typisch ausgebildet.

Baštyř, Vierteljahrsschrift 1888, 1. Heft:

5 Schneidezähne im Oberkiefer,

3 Backenzähne im linken Oberkiefer,

6 Schneidezähne im Oberkiefer (2 Schneidezähne zu einem breiten Zahn deutlich erkennbar verschmolzen).

Digitized by Google

Busch, Deutsche Monatsschrift (Die Ueberzahl und Unterzahl in den Zähnen u. s. w.):

1 überzähliger Schneidezahn und
2 überzählige Backenzähne in einem Unterkiefer,
2 mal 1 überzähliger Backenzahn im Unterkiefer,
1 überzähliger seitlicher Backenzahn im Oberkiefer,
4. Molar auf der rechten Seite im Oberkiefer,
5 mal 4. Molar beiderseits im Oberkiefer,
2 mal 1 überzähliger Backenzahn im rechten Oberkiefer,
1 überzähliger Backenzahn im linken Oberkiefer,
1 doppelter, gut geformter rechter oberer mittlerer Schneidezahn,
27 mal 1 Zapfenzahn im Interstitium zwischen den mittleren Schneidezähnen,
2 Zapfenzähne im Interstitium zwischen den mittleren Schneidezähnen,
2 mal 1 Zapfenzahn hinter den oberen Schneidezähnen,
5 mal 2 Zapfenzähne hinter den oberen Schneidezähnen,
8 mal 1 überzähliger Schneidezahn im Oberkiefer,
3 mal 2 überzählige Schneidezähne im Oberkiefer,
1 Zapfenzahn in der harten Gaumenplatte hinter I 2,
2 Höckerzähne in der harten Gaumenplatte.

Der von Prof. Langer beschriebene Negerschädel hat die Zahnformel $\frac{4.2.1.2 \mid 2.1.2.4}{4.3.1.2 \mid 2.1.2.4}$.

Aus meiner Erfahrung erwähne ich:

8 wohl ausgebildete Mahlzähne im Oberkiefer,
1 breiter, rechter oberer mittlerer Schneidezahn, durch eine Raphe deutlich geschieden mit 2 gesonderten Tubercula.
4. Molar mit 2 überzähligen Backenzähnen im rechten Unterkiefer, [1])

---

[1]) Patient, 75jährig, kam zu mir wegen Anschwellung und Schmerzen im rechten Unterkiefer. An der Stelle, wo der Ramus ascendens aufsteigt, fand sich ein Mahlzahn, der bei der Sondirung seine Kronenfläche mesialwärts geneigt zeigte. Die Extraction ergab einen wohl ausgebildeten Mahlzahn. Etwas nach rückwärts vom rechten

Digitized by Google

1 überzähliger Backenzahn im rechten Unterkiefer hinter den 2 normalen Backenzähnen im Raume des ersten Molaren, der $1^1/_2$ Jahre vorher extrahirt worden. Demselben Patienten wächst jetzt, nach 2 Jahren, im linken Oberkiefer zwischen beiden Backzähnen, lingualwärts, ein Zahn, der seiner Form nach ein Zapfenzahn zu sein scheint — er ist noch nicht ganz durchgebrochen.

2 mal 1 überzähliger Schneidezahn im Oberkiefer bei Pat., die durch fast 10 Jahre eine ganze obere Prothese getragen. (Retention?)

Im Museum des Wiener anatomischen Instituts findet sich an überzähligen Zähnen

2 mal 1 Höckerzahn zwischen 2. und 3. Molaren im Oberkiefer,

ein 4. Mahlzahn,

1 überzähliger Schneidezahn im rechten Oberkiefer zwischen erstem und zweitem Inicisiv,

1 überzähliger Schneidezahn im linken Oberkiefer zwischen erstem und zweitem Inicisiv,

1 überzähliger Schneidezahn im Unterkiefer,

2 mal 1 Höckerzahn im Interstitium der mittleren oberen Schneidezähne und zwar im linken Zwischenkiefer.

Baume fand 11 mal Zahnrudimente u. z. zwischen den beiden Prämolaren und zwischen dem letzten Prämolar und ersten Molar. Seine Ansicht, dass sich zwischen den beiden oberen und mittleren Schneidezähnen ebenfalls Zahnrudimente vorfinden müssten, wurde durch die Forschung Zuckerkandl's bestätigt. Derselbe fand Rudimente, mit Ausnahme der Räume zwischen den Mahlzähnen, im Bereiche aller übrigen Zähne.

Auch bei Thieren findet man überzählige Zähne. R. Hensel fand unter 345 Hundeschädeln (Gebiss $\frac{3.1.4.2}{3.1.4.3}$)

Eckzahn waren 2 kleine, aber wohl ausgebildete Backzähne, die das Jahr vorher gewachsen waren. Bis auf die Eck- und Schneidezähne waren ihm früher alle Zähne des Unterkiefers extrahirt worden, er gab ausdrücklich an, dass er den wisdom-tooth gehabt (Unterkiefer $\overline{2.1.4.4}$).

Digitized by Google

den 4. Molar auf beiden Seiten 6 mal,
auf einer Seite 8 mal,
den 3. Molar auf beiden Seiten 3 mal,
auf einer Seite 9 mal,

beim Pferde fand er in einem Falle in jedem Unterkiefer, in einem zweiten Falle in beiden Oberkiefern und im linken Unterkiefer einen 4. Molar. Rütimeyer sah beim Lama im Unterkiefer einen 4. Molar, während sich im Oberkiefer hinter dem dritten Molar eine kleine Alveole für einen überzähligen Zahn vorfand.

Im Museum des Wiener Thierarznei-Institutes findet sich bei einem Maulthiere im Oberkiefer beiderseits je ein überzähliger Mahlzahn, vor den Prämolaren je ein überzähliger Höckerzahn (Backenzähne daher $\frac{4|4}{}$), bei einem Pferde im Oberkiefer beiderseits je ein überzähliger Höckerzahn, ebenso zweimal beim Esel im linken Oberkiefer. Diese Höckerzähne werden nicht so selten gefunden, sie haben einen eigenen Namen bekommen: Wolfszähne.

Bei den Affen wurde ein überzähliger 4. Molar wiederholt gefunden.

Busch glaubt aus dem Vorkommen von überzähligen Zähnen im Interstitium zwischen den beiden mittleren oberen Schneidezähnen die Schlussfolgerung ziehen zu müssen, dass es sich wohl in einzelnen Fällen um fissurale Bildungsanomalien handeln müsse, er giebt aber selbst zu, dass er nur nach dem Befunde in vivo und nach Modellen geurtheilt, aber eine anatomische Untersuchung nicht vorgenommen hat. Die obenerwähnten beiden Oberkiefer des Wiener anatomischen Museums mit je einem Höckerzahn im Interstitium zwischen den beiden oberen mittleren Schneidezähnen und zwar im linken Zwischenkiefer machen es wahrscheinlich, dass auch in den Fällen Busch's nur ähnliche Anomalien vorliegen. Es muss die fissurale Zahnbildung so lange bezweifelt werden, bis nicht positive anatomische Präparate dies bestätigen.

Unter „Ueberzählige Zähne in Gypsabgüssen" beschreibt Busch einen Fall, der einen Oberkiefer betrifft, in welchem „drei Höckerzähne in der harten Gaumenplatte hinter den vollzähligen Frontzähnen" stehen. Wir hätten also 7 Schneidezähne und

Digitized by Google

müssten des bilateralen Baues wegen eigentlich 8 Incisivi annehmen — wir wären also gezwungen, wenn kein Irrthum in der Beobachtung vorliegt, unsere Formel noch mehr zu erweitern. Die Möglichkeit eines Irrthums scheint mir deshalb gegeben, weil die Beobachtung an einem Gypsabguss gemacht ist. Setzen wir den Fall, es wäre der laterale Milchschneidezahn stark entwickelt gewesen und stehen geblieben, wie es ja manchmal vorkommt, und der Ersatzzahn, der, wie oben ausgeführt, sich bereits in Reduction befindet, wäre hinter dem Milchzahn durchgebrochen, so wird am Gypsmodell die Unterscheidung wohl sehr schwierig, wenn nicht gar unmöglich sein. Nun erwähnt Busch ausserdem einen Fall von Magitot, der 5 derartige überzählige Zähne in der Gaumenplatte des Zwischenkiefers gefunden; wir können also nicht einfach durch den Hinweis auf die Möglichkeit eines Irrthums diese Fälle ad acta legen, sondern müssen auf Grund unserer Theorie nach einer Erklärung suchen. Busch sagt über diese Fälle: „Auch ist die Form und Stellung dieser Zähne so wenig einer gesetzähnlichen Regelmässigkeit unterworfen, dass sie durchaus den Eindruck durch zufällige mechanische Ursachen abgesprengter Keime machen."

Bezüglich der Form haben wir schon beim vierten Molar des Menschen erklärt, dass die überzähligen Zähne auf Grund der atavistischen Theorie alle Formen vom Zahnrudimente bis zum wohl entwickelten Zahn haben können.

Die Stellung dieser Zähne, die so wenig „gesetzähnliche Regelmässigkeit" zeigt, kann ich mir ganz wohl aus der Kleinheit des Zwischenkiefers erklären, der oft nicht genug Raum hat für die normal entwickelten vier Schneidezähne. Wenn derselbe Zwischenkiefer nun 9 Zähne fassen soll, so ist es wohl erklärlich, dass die Zähne bei ihrem Durchbruch sich nicht an ein Gesetz halten, sondern dass die zuerst kommenden Zähne die besten Plätze occupiren, die andern eben dort durchbrechen, wo sie gerade Raum finden. Uebrigens glaube ich auch nicht, dass man aus diesen zwei negativen Beobachtungen schon Schlüsse ziehen kann.

Suchen wir nun nach einer Erklärung auf atavistischer Grundlage, so finden wir in der Zoologie, vom homodonten

Digitized by Google

Gebiss völlig abgesehen, Beispiele für Kiefer mit mehr als 6 Schneidezähnen. Die Ruminantia, Wiederkäuer, haben im Unterkiefer 8 Schneidezähne (wohl mit dem adaptirten unteren Eckzahn, Claus), Talpidae, Maulwürfe haben $\frac{3.1.3.4}{4.1.2.4}$, Soricidae, Spitzmäuse $\frac{4.1.1.3}{2.0.1.3}$, im Museum des Wiener Thierarznei-Instituts fand ich bei

einem Pferde 8 wohl ausgebildete Schneidezähne im Oberkiefer,

„ „ 7 „ „ „ „ „

„ „ 7 „ „ „ „ Unterkiefer,

im Handbuch der Zahnheilkunde von Scheff wird von Sternfeld der Unterkiefer eines Kalbes mit vollkommen symmetrisch gestellten 10 vollkommen ausgebildeten Schneidezähnen abgebildet. Sternfeld erwähnt dabei: „Solche Fälle können wir eben nur als rein zufällige Ueberproductionen auffassen" — dagegen spricht doch schon vor allem die vollkommen symmetrische Anlage.

Aus diesen Beispielen erhellt, dass man mit der Aufstellung von sechs Schneidezähnen in einem Kiefer zu kurz gegriffen hat, da wir die eben angeführten überzähligen Zähne doch nur als Rückschlagsbildung auffassen können. Demgemäss hat O. Thomas 1887 bereits eine Maximalformel für die Stammformen der Säugethiere aufgestellt (J_5, C_1, P_4, M_5,), mit deren Hilfe wir auch die zwei von Busch und Magitot erwähnten Fälle als atavistische Rückschlagsbildungen erklären können.

Das erste Heft 1889 der österreich-ungarischen Vierteljahrsschrift bringt einen Aufsatz von Baštyř: „Giebt es überzählige Eckzähne?" Er führt an, dass er diese Frage immer verneinte. Als er einmal wieder dies Thema in seiner Vorlesung besprach, fügte es der Zufall, dass ihm ein Mann der Ambulanz vorgeführt wurde, der zwischen dem linken kleinen Incisivi und Canin nach innen vom Zahnbogen einen überzähligen Zahn hatte, welcher wohl etwas kleiner, aber sonst deutlich die Kriterien eines Eckzahnes zeigte. Dieser Fall veranlasste ihn, von seiner früheren Ansicht abzugehen und nunmehr das Vorkommen überzähliger Eckzähne zuzugeben.

Digitized by Google

Im Anhange zu seinem „Ueberzählige Zähne“ führt Busch einen Fall an, den Mummery beobachtet hat, in welchem es sich beiderseits um einen überzähligen oberen Canin handelt. Busch, der selbst nie einen ähnlichen Fall beobachtet und auch in der Literatur keinen nachweisen konnte, hat auch für die Erklärung dieser Zähne die Theorie der Keimspaltung herangezogen. Eine Doppelbildung des rechten Milchzahnes erwähnt Henoch in seinen Vorlesungen über Kinderkrankheiten: „statt eines einzigen, waren zwei Eckzähne, ein fast normaler vorderer und ein etwas schief nach hinten stehender vorhanden, welcher zugleich kleiner und spitzer erschien.“

Angeregt durch die Mittheilung Baštyř's beschreibt Scheff im nächsten Hefte obiger Zeitschrift 5 Fälle von überzähligen Eckzähnen und verweist auf weitere 4, die er in seinem Lehrbuch ausführlich beschrieben.

Scheff sagt hierbei: „Wenn wir die atavistische Theorie zu Hilfe nehmen, so müssten wir eine Ueberzahl bei den Eckzähnen unbedingt leugnen,“ und weiter: „heute jedoch, da dieses Moment vorliegt, muss auch die auf Unkenntniss der Thatsache basirende Theorie ausgeschlossen werden.“

Ich kann mich dieser Ansicht nicht anschliessen. Nach meiner Meinung findet sich in dem Auftreten überzähliger Eckzähne eben nur ein Widerspruch — und zwar, wie wir sehen werden, nur ein scheinbarer Widerspruch — mit der Zahnformel; der atavistischen Theorie wird dadurch nicht nur nicht widersprochen, sondern dieselbe eher gestützt.

Wir nehmen an, dass das heterodonte Gebiss sich aus dem homodonten entwickelt hat, indem die Zähne sich in ihrer Form entsprechend gewissen äusseren oder inneren Verhältnissen specialisirt haben. Nur um eine klare Darstellungsweise zu finden für diese specialisirten Zähne, hat man die Zahnformel u. z. nach topischen Merkmalen geschaffen.

Als obere Schneidezähne bezeichnet man diejenigen, welche sich im Zwischenkiefer vorfinden, für die Eckzähne stellt Ch. Thomes folgenden Satz auf:

„Nach der am meisten präcisen Definition ist der obere Eckzahn derjenige Zahn, welcher dicht hinter der Sutura inter-

Digitized by Google

maxillaris steht, und als unterer Eckzahn ist derjenige zu bezeichnen, der bei geschlossenem Kiefer vorne vom oberen Eckzahn auftritt" u. s. w.

Wir sehen also, dass nicht die Form dem Zahn den Namen giebt, sondern einzig der Ort, wo er sich findet. Demgemäss sind beim Elephanten die grossen Stosszähne nicht etwa Eckzähne, sondern Schneidezähne, da sie eben im Zwischenkiefer stecken. Beim Maulwurf wird ein zweiwurzeliger oberer Zahn, der die Form eines Eckzahnes hat, als Schneidezahn bezeichnet, eben weil er im Zwischenkiefer steht u. s. w. Wir sehen also, dass ohne Rücksicht auf die Zahnform nur der Fundort massgebend ist und dass daher nur ein Zahn als Eckzahn der Formel gemäss angesprochen werden darf.

Für die Form solcher überzähliger scheinbarer Eckzähne finden wir eine sehr einfache Erklärung. Zuckerkandl sagt: „Der Eckzahn ist demnach nichts anderes als ein kegelförmiger Backenzahn." ... „Die zweite Zacke des Bicuspis ist demnach, strenge genommen, keine neue Bildung, sondern bloss ein zur vollen Entfaltung gelangtes höckriges Tuberculum."

Ich ziehe jetzt beide Sätze zusammen und sage, der Eckzahn ist ein Backenzahn, bei dem das höckrige Tuberculum nicht zur vollen Entfaltung gelangt ist, demgemäss haben wir eigentlich 5 Prämolares, von denen der erste als Eckzahn angesprochen wird. Die Schlussfolgerung ergiebt uns, dass die oben angeführten überzähligen Eckzähne — sofern sie nicht im Zwischenkiefer stehen — Backenzähne sind mit unvollkommen entwickeltem Tuberculum oder aber, dass sie Zähne sind, welche auf einer Entwicklungsstufe zum Backenzahn stehen geblieben sind. Sofern sie im Zwischenkiefer stehen, müssen sie dem Fundorte gemäss als Schneidezähne angesprochen werden, eventuell ihrer Form nach als Erscheinungen des Rückschlages, da ja der Eckzahn in seiner Form am nächsten steht der Zahnform des homodonten Gebisses. Anders verhält es sich natürlich bei Thieren mit solchen Eckzähnen, welche im Laufe der Zeiten und im Kampfe um das Dasein sich meist auf Kosten ihrer Nachbarn weiter ausbilden und zu Waffen für ihre Besitzer wurden. Diese Zähne haben eine höhere Specialisirung er-

Digitized by Google

fahren, eine constatirte Ueberzahl solcher Zähne würde die ganze atavistische Theorie über den Haufen werfen und die Theorie der Keimspaltung befestigen. Soweit die Literatur und die verschiedenen Museen mir zur Verfügung standen, habe ich weder etwas derartiges gesehen oder auch gehört. Diese höher specialisirten Zähne finden wir als Eckzähne beim Eber, beim Walross, beim Moschusthier, beim Zwergmoschusthier, bei den Raubthieren u. s. w., als Schneidezähne beim Narwal und beim Elephanten. Mit Ausnahme der Zähne bei den Raubthieren sind die bei den übrigen Thieren angeführten Zähne wurzellos, d. h. sie wachsen bei offener Pulpa infolge der fortdauernden Bildung von Zahnsubstanz immer weiter. In einzelnen Fällen kommt das Wachsthum zum Abschluss infolge von Wurzelbildung — so schreibt Baume von einem in seinem Besitze befindlichen Eber: „es hat sich am untern Ende des stark abgenutzten Hauers eine allerdings verhältnissmässig sehr kleine Wurzel gebildet." Der Abschluss des Wachsthums ist eine Beschränkung der Production von Zahnsubstanz und eine Erscheinung der Reduction.

Wurzellose Zähne sind ferner die Schneidezähne der Nagethiere, die, wenn sie nicht abgekaut werden, oft eine beträchtliche Länge erreichen können. Auch die Backzähne wachsen bei einzelnen Nagern sehr lange von offenen Pulpen und erhalten demnach eine sehr lange Krone, das Wachsthum findet aber schliesslich sein Ende durch die Entwicklung einer kurz abgeschlossenen Wurzel.

Nach langem erfolglosen Suchen nach hierher passenden Zahnanomalien bin ich endlich durch die Liebenswürdigkeit des Herrn A. Reischek, Custos am Museum Francisco-Carolinum in Linz, in den Besitz der folgenden überaus interessanten Photographien gekommen. Fig. 1 zeigt den Schädel eines Hasen. Die Zahl der Zähne ist normal. Die Nagezähne des Ober- und Unterkiefers sind ungemein verlängert, ebenso die accesorischen Schneidezähne des Oberkiefers. Im rechten Oberkiefer ist der zweite Backenzahn ohne Wurzelbildung geblieben und hat infolge fortwährenden Wachsens eine beträchtliche Länge erreicht. Der Zahn zeigt nicht die den Backzähnen zu-

Digitized by Google

kommende Specialisirung, sondern ist kegelförmig ohne Wurzel, der Zahn ist auf einer früheren Entwicklungsstufe stehen geblieben. Es ist natürlich, dass wir dabei absehen von dem abnormen Längenwachsthum, das wir hier ja auch bei den Schneidezähnen finden.

Fig. 1.

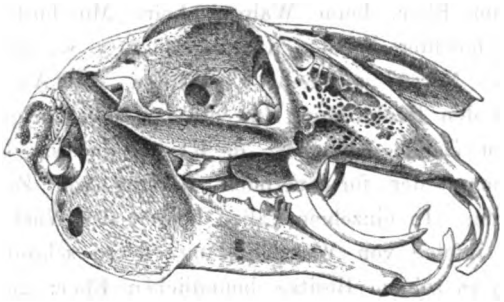

Fig. 2 stellt den Unterkiefer eines Ebers dar. Das Bild zeigt einen überzähligen rechten Eckzahn. Der nach innen gelegene scheinbare Eckzahn ist der überzählige, er ist kegelförmig,

Fig. 2.

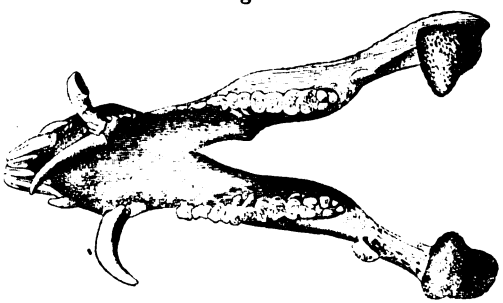

während der äussere, sowie der der linken Seite dreikantig sind. Bei näherer Untersuchung findet man diesen überzähligen Zahn wurzellos und im Kiefer zurückreichend bis zum ersten Molar. Dieser scheinbare überzählige Eckzahn ist also ein überzähliger Backenzahn, der wurzellos geblieben und nur zufällig neben dem Eckzahn durchgebrochen ist. Nach unserer Theorie ist dies eine atavistische Rückschlagsbildung, die uns weiter den Beweis erbringt, dass die Vorgänger der Wurzelzähne wurzellose sind.

Digitized by Google

Dritter Bericht der Poliklinik
für
Zahn- und Mundkrankheiten des zahnärztlichen Instituts der Königl. Universität Breslau.

Beobachtungszeit: 1. April 1894 bis 1. April 1896.

Erstattet von
Prof. Dr. **C. Partsch**, Director, und Zahnarzt **Perliński**, Assistent.

(Schluss.)

Geschwülste. Von den Geschwülsten an den Kiefern kamen 6 Fälle sogenannter Epuliden vor und zwar 3 am Oberkiefer und 3 am Unterkiefer. Das Alter der Patienten bewegte sich zwischen 10—45 Jahren. Ein Theil der Epuliden war fibröser Natur, während andere ausgesprochene Riesenzellensarcome darstellten. Während erstere im allgemeinen ein gleichmässiges mehr faseriges Aussehen darboten waren die letzteren kenntlich an der eigenthümlich bräunlichen Farbe, welche das reichlich beigemischte Blutpigment den Riesenzellensarcomen ertheilt. In Bezug auf die Bösartigkeit liess sich allerdings zwischen den beiden Geschwulstformen kein sehr erheblicher Unterschied nachweisen. Weder war ein besonders rasches Wachsthum, noch eine zerstörende Tendenz, noch Schwellung der Lymphdrüsen bei der letzten Gruppe vorhanden. Da die klinische Erfahrung gelehrt hatte, dass ein einfaches Abtragen der Geschwulst in den meisten Fällen selbst bei anscheinend gutartiger, fibröser Natur ein locales Recidiv im Gefolge hat und ausserdem die mikroskopische Untersuchung in einzelnen Fällen deutlich den Zusammenhang mit dem Periodontium ergeben hatte, wurde in allen Fällen die Geschwulst im Zusammenhang mit den Zähnen, auch wenn sie anscheinend gesund waren, exstirpirt.

Wir benutzten dazu einen besonders construirten Schneidemeissel, welcher ein Schneiden und gleichzeitiges Stemmen in bequemer Weise gestattete. An einem kräftigen Griff befindet sich ein stählerner Meissel, dessen eine Ecke abgerundet und bis zur Seitenfläche beschliffen ist, so dass diese Seite einem

Digitized by Google

bauchigen Skalpel ähnlich ist. Es hat sich als zweckmässig erwiesen, der Meisselfläche eine kleine Krümmung zu verleihen, so dass der Meissel wie ein Hohlmeissel gestaltet ist. Je nach der Seite, an welcher man operirt, wird man den rechts oder links verrundeten Meissel benutzen müssen. Mit dem Instrument ist es gelungen, nicht nur dünne Cystenwände bequem auszuschneiden, sondern auch die Epuliden aus der Continuität des Kiefers leicht auszustemmen. Die so geschaffene Wundfläche wird nach Stillung der Blutung durch Tamponade mit einem dünnen Jodoformgazebausch bedeckt und derselbe durch einen fest aufgedrückten Wattebausch beim Zusammenbeissen der Kiefer so in die spongiöse Knochensubstanz eingepresst, dass er nach Wegnahme des Wattebausches auf der Wunde haften bleibt. So wird man der oft nicht gerade geringfügigen Blutung am schnellsten und am sichersten Herr. Wir können dabei nicht unterlassen, darauf hinzuweisen, dass wir auch hier mit der systematisch durchgeführten Compression bessere und sicherere Blutstillung erzielt haben als mit den immer noch üblichen Spülungen. Dieselben sind auch in der Nachbehandlungsperiode zu vermeiden, weil sonst zu leicht der nur flach aufsitzende Tampon von der Wundfläche abgehoben und damit die Wunde freigelegt wird.

Deshalb ist dem Patienten aufgegeben worden, in der früher geschilderten Weise den Mund auszureiben mit dem mit Watte umwickelten und in antiseptische Lösung getauchten Finger, zumal diese Methode viel besser reine Verhältnisse im Munde schafft als die bei empfindlichen Patienten doch nur sehr unvollkommen ausgeführten Spülungen. Leichte Schwellungen pflegen allerdings in den nächsten Tagen nach der Operation an dem Periost aufzutreten; sie sind aber durch Jodpinselungen und trocken-warme Umschläge rasch zur Rückbildung zu bringen und sind in den meisten Fällen nicht mit Schmerzen verbunden, ebensowenig von fieberhaften Zuständen begleitet. Nach ungefähr 4—5 Tagen lässt sich der Tampon leicht von der Wundfläche ablösen, die Maschen des Knochenmarks sind von Granulationen ausgefüllt und so gegen eine Infection vom Munde her geschützt. Wir haben deshalb auch nie nach der-

Digitized by Google

gleichen Operationen schwerere entzündliche Veränderungen am Knochen, Eiterungen oder Nekrosenbildungen auftreten sehen.

Die Heilung war meistens innerhalb 2—3 Wochen vollendet. Von Recidiven ist uns nichts bekannt geworden. Die beobachteten Fälle waren folgende:

Der erste Fall betrifft die 41jährige Handelsmannsfrau Jenny K. aus Stätel. Bei der Patientin, die seit längerer Zeit ein defectes Gebiss hat und bei welcher eine Anomalie des Bisses vorhanden ist in dem Sinne, dass der Unterkiefer weit über den Oberkiefer vorbeisst, sieht man von Zähnen nur noch $\overline{4\,3}|\overline{2\,3}$ vorhanden. Der $|\overline{2}$ ist ausserdem stark gelockert. In der Lücke zwischen $\overline{3}|$ und $|\overline{2}$ sieht man einen durch einen Spalt in zwei Theile getheilten Tumor auf dem Alveolarfortsatz aufsitzen. Der grössere, rechte Theil desselben (kirschgross) ist kugelig, zeigt Schleimhautglanz, der auf der Innenseite eine dunkelrothe Verfärbung aufweist. Die Geschwulst wölbt sich nach der Zungenseite vor und ist gegen den Knochen pendulirend verschieblich. Der kleinere, linke Theil sitzt durch einen Spalt von dem grösseren getrennt, dicht an $|\overline{2}$ und ist gegen die Umgebung weniger verschieblich. Sonst zeigt sie denselben Schleimhautglanz und dieselbe dunkle Verfärbung auf der Innenseite. Ausserdem will Patientin dicht neben dem Kinn seit einiger Zeit eine Geschwulst beobachtet haben. Objectiv erweist sich dies als ein bohnengrosser Tumor zwischen den beiden Genio-hyoidei. Die Drüsen der Submaxillargegend sind beiderseits geschwollen.

Unter subcutaner Injection von Cocain (3 Spritzen à 1 g) wird der Alveolarfortsatz, soweit er die von dem Tumor umfassten Zähne enthält, mit Meissel entfernt. Dabei erfolgt eine ziemlich beträchtliche Blutung arterieller Art aus einem Aste der art. mandibularis und lingualis. Diese beiden werden mit Pincette gefasst und isolirt unterbunden. Darauf steht die Blutung vollkommen, die Wunde wird nach Jodoformirung mit Penghawar tamponirt und zur Befestigung darauf Watte in Collodium getränkt, aufgelegt.

Am folgenden Tage, den 29. December 1894, ist keine ungünstig, Reaction zu constatiren, die Wunde ist reizlos und die Umgebung nur wenig geschwollen. Nach Entfernung der Collodiumwatte und eines Theils des Penghawartampons werden mit Jodoformeinstäubung der Wunde dem Patienten trockene Umschläge und Spülwasser verordnet.

Am 4. Januar 1895 wird der letzte Rest des Penghawartampons entfernt, wobei sich zeigt, dass die Wunde lebhafte Granulationen aufweist. Da sich aber eine geringe periostale Reizung einstellt, wird das Kinn mit Jodtinctur gepinselt.

Digitized by Google

Am 10. Januar sieht man eine günstige Wundheilung bei der Patientin.

An einer Stelle etwas rechts von der Mittellinie beobachtet man ein Stück Knochen bloss, welches sich wahrscheinlich abstossen dürfte.

Patientin wird einstweilen nach Hause entlassen und in 14 Tagen wiederbestellt.

Am 10. Februar stellt sich Patientin erst vor. Sie hat keine Beschwerden, die Wunde ist bis auf einen feinen Spalt geschlossen Drüsenschwellung ist nicht mehr vorhanden.

Der zweite Fall betrifft die 21jährige F., welche am 25. April 1895 bei uns erscheint.

Patientin giebt an, seit $^1/_4$ Jahr eine Geschwulst am linken Unterkiefer bekommen zu haben, welche mit Höllenstein geätzt zum Theil geschwunden, aber immer wieder gewachsen sei.

Bei der Patientin, der man äusserlich am Kiefer nichts anmerkt, befindet sich links im Unterkiefer an Stelle von $\overline{|5}$ eine wallnussgrosse Geschwulst, welche auf dem Kiefer fest aufsitzend, nach beiden Seiten gleichmässig hervortritt. Die Geschwulst, welche einen Schleimhautüberzug aufweist und ungleichmässig roth-gelblich gefärbt ist, ist warzig zerklüftet und zeigt eine elastisch weiche Consistenz. Hinter der Geschwulst sieht man die distale Wurzel von $\overline{|6}$.

Nach Injection von 2 Spritzen einer mittelstarken Schleich'schen Cocainlösung wird die Geschwulst mit Meissel und Scheere abgetragen und die distale Wurzel von $\overline{|6}$ entfernt. Alsdann wird die Alveole mit scharfem Löffel ausgekratzt und mit Jodoformgaze tamponirt. In der Geschwulst eingebettet findet man die mesiale Wurzel von $\overline{|6}$ und zwar so, dass ihr Periodontium im Zusammenhang mit ihr steht.

Am 28. April 1895. Die Wunde heilt gut. An einzelnen Stellen sieht man Abstossung kleiner Knochenstücke.

Am 1. Juni legen sich die Wundränder schön zusammen und ist keine Reizerscheinung mehr zu beobachten.

Der dritte Fall von Epulis am Unterkiefer betrifft die 11jährige Mühlenbesitzerstochter Lina Z. aus Pluskau.

Bei der Patientin, welche seit $^3/_4$ Jahren eine Wucherung am Zahnfleisch aufweist, wurde monatelang eine perpetuelle Aetzung der Geschwulst vorgenommen, ohne dass irgend welche Aenderung eingetreten wäre.

Man sieht heute am 1. Juni 1894 zwischen Milchzähnen $\overline{|5^0}$ und $\overline{|6^0}$ vom Zahnfleischrande aus eine breit aufsitzende, haselnussgrosse Geschwulst sich erheben. Dieselbe ist auf der Aussenseite mit Schleimhaut überzogen, die den Zähnen anliegende Seite ist geschwürig. Die Farbe der Geschwulst ist bläulich-roth, die Geschwulst selbst ist deutlich erectil und leicht blutend. Die Zähne sind gesund.

Es wird heute der Milchzahn $\overline{|5^0}$ extrahirt und die Wucherung

Digitized by Google

exstirpirt, wobei ziemlich starke Blutung zu beobachten ist. Nach Reinigung der Wunde wird mit Jodoformgaze tamponirt und der Patientin ein Spülwasser verordnet.

Die Wundheilung verläuft günstig.

Von den **Epuliden am Oberkiefer** betrifft der erste Fall die 39jährige Zimmermannsfrau Agnes H. aus Breslau.

Bei der Patientin, bei welcher sich eine Geschwulst im Verlaufe eines Jahres gebildet hat, sieht man zwischen den Wurzeln $\frac{2}{}\|\frac{2}{}$ eine $2^1/_2$ cm breite und $1^1/_2$ cm hohe, die Wurzel überdeckende Wucherung, die nach vorne sich kugelig vorwölbt und leicht exulcerirt, nach der Innenseite deutlich die Abdrücke der Prothese aufweist. Die Hauptgeschwulst liegt mehr links, wo sie fest aufsitzt, rechts ist sie etwas beweglich.

Unter Schleich'scher Cocaininjection werden die Wurzeln von $\frac{2\,2}{}\|\frac{1\,2\,3}{}$ extrahirt und die Geschwulst excidirt im Zusammenhang von $\frac{1}{}|$. Die am Wundrande auftretende Blutung wird durch Umstechung beseitigt und die Wunde mit Jodoformgaze tamponirt.

Die Heilung ist normal.

Der zweite Fall betrifft die Patientin Vally B., welche seit 3 bis 4 Jahren am linken Oberkiefer eine Geschwulst beobachtet haben will, ohne dass sie dabei Schmerzen oder Blutung oder üblen Geschmack und Geruch empfunden habe.

Man sieht an der palatinalen Wurzel von $|\frac{6}{}$ eine gestielte, haselnussgrosse Geschwulst, die von Schleimhaut deutlich überzogen, an der Oberfläche exulcerirt ist. Die Schleimhaut der Geschwulst zeigt deutlich vergrösserte Papillen. Der Tumor selbst giebt die genaue Form einer Aushöhlung wieder, die durch die Lücke bedingt ist.

Nach Extraction der Wurzel von $|\frac{6}{}$ wird die Exstirpation der Geschwulst ausgeführt, wobei aus dem Stiel derselben eine stärkere Blutung erfolgt. Tamponade mit Jodoformgaze.

Die Heilung verläuft normal.

Der letzte Fall ist an dem 42jährigen Gutsbesitzer Alois H. aus Ober-Zieder beobachtet worden.

Am 4. December 1895. Patient giebt an, dass er vor 20 Jahren sich einen linken oberen Mahlzahn habe ziehen lassen, wonach noch ein Wurzelrest zurückblieb. Seit Juli d. J. habe er an dieser Stelle eine haselnussgrosse Geschwulst bekommen, die im September unterbunden, noch grösser gewachsen sei. Dieselbe stellt jetzt eine 2 cm breite und 1 cm von vorn nach hinten lange Geschwulst, welche die nach Extraction des ersten Molaren gebildete Lücke links im Oberkiefer ausfüllt und sich dicht an den $|\frac{5-7}{}$ anlehnt. Der Tumor quillt hutförmig vor und legt sich mit seinen Seitenflächen über den Alveolarrand fort, so dass er abhebbar ist. Sonst sitzt er in seiner ganzen

Digitized by Google

Breite auf dem Alveolarrande auf. Er ist an seiner Oberfläche in seiner ganzen Breite exulcerirt, derb und hart, nur sehr wenig beweglich und mit seinem Alveolarfortsatz verwachsen. Drüsenschwellung fehlt. Blutung ist nicht häufig beobachtet worden, nur nach der ersten Operation stark.

Unter Cocainanästhesie wird die Exstirpation des Tumors mit der Wurzel von $\underline{|6}$ ausgeführt. Derselbe zeigt auf dem Durchschnitt braunrothe Verfärbung und fasciculäre Structur. Mit Meissel und Hammer wird von der Innenseite der Tumor mit dem Knochen abgemeisselt, was ohne Schwierigkeit und nur bei leichter Blutung aus einem arteriellen Ast der Gaumenschleimhaut geschieht. Die Wunde wird alsdann mit Jodoformgaze tamponirt.

Am 9. December beobachtet man nach Entfernung des Tampons normale Verhältnisse.

Am 12. December Heilung ohne Reaction, die Wunde bereits zusammengezogen, aber noch nicht überhäutet. Patient entlassen.

Von malignen Geschwülsten wurden ferner folgende beobachtet. Ein Spindelzellensarcom des rechten Unterkiefers. Der Fall lehrt wieder, wie verhängnissvoll Tumoren in der Gravidität verlaufen. Obgleich von vornherein die Geschwulst gut begrenzt war und, wie die mikroskopische Untersuchung lehrte, auch anscheinend radical entfernt worden war, trat doch sehr bald ein Recidiv auf, welches die Totalresection des Unterkiefers nothwendig machte. Trotz ihrer Ausführung war es nicht möglich, die Patientin am Leben zu erhalten. Sie ist, nachdem trotz der Operation die Schwangerschaft nicht unterbrochen war und sie ein lebendes Kind geboren hatte, 4 Wochen nach der Entbindung an einem Recidiv zu Grunde gegangen.

Zwei andere Fälle von Sarkomen des Unterkieferkörpers, in denen es möglich geworden ist, durch ein eigenes operatives Verfahren die Function des Unterkiefers wieder herzustellen, werden ausführlicher an anderer Stelle beschrieben.

Tumoren des Oberkiefers. Der erste Fall betrifft ein schweres Nasen-Rachenfibroid.

(Krankengeschichte, ausgeführt vom Studirenden Pomierski.) Anamnese. Der 15jährige Knabe Franz K. kam in die zahnärztliche Klinik und klagte über starken Schnupfen, an dem er bereits ein ganzes

Digitized by Google

Jahr leide. Ferner giebt Patient an, dass er anfangs einen hellweissen Ausfluss aus der linken Nasenöffnung bemerkt habe, der mehrere Wochen anhielt; später habe sich auch öfters Nasenbluten eingestellt. Der Patient begab sich deshalb zu einem Arzt in Camenz, der ihm einige Blutgerinnsel aus der linken Nasenöffnung herausnahm mit dem Bemerken, dass es sich wohl um einen Polypen in der Nase handle,

Fig. 6.

Vor der Operation.

und beauftragte den Patienten, nach einiger Zeit wiederzukommen. Es trat darauf jedoch keine Besserung ein, und die Beschwerden nahmen immer mehr zu. Der Arzt untersuchte ihn nochmals und schickte ihn nach Breslau zur Behandlung.

Status praesens. Patient erscheint beim ersten Blick von schwacher Constitution, anämisch-blass und für sein Alter schlecht entwickelt. Bei näherer Betrachtung bemerkt man eine Athemstörung, die sich durch zischendes, schnarchendes Geräusch sowohl bei der Inspiration wie bei der Exspiration kundgiebt. Mehr trat diese Erschei-

Digitized by Google

nung noch bei der Inspiration auf. Auch Schluckbeschwerden nimmt man wahr. Wenn man den Patienten mehrere Schluck Wasser schlucken lässt, bemerkt man, wie vorsichtig er in ganz kleinen Schlucken das Wasser herunterbringt. Bei der Inspection von aussen sieht man in der linken Nasenöffnung eine graugelbe, mit Schleimhaut überzogene, elastisch harte Masse, die beim Druck ausweicht. Der linke Nasenflügel ist stark hervorgewölbt und die Nasenscheidewand nach rechts convex hervorgewölbt. An der linken Gesichtshälfte am Oberkiefer unterhalb des os zygomaticum ist eine leichte Hervorwölbung, die sich bis nach der Flügelgaumengrube hinzieht und sich bei der Palpation als eine Hervortreibung kennzeichnet. Die umgebenden Weichtheile sind nicht geschwollen, bei der Palpation verschiebbar und in gleich starker Falte von beiden Seiten abhebbar.

Bei der Inspection von innen sieht man den weichen Gaumen vertical nach dem Zungengrunde heruntergedrängt. Die Uvula ist nur beim starken Herabdrängen mit dem Zungenspatel sichtbar. Bei der Palpation des weichen Gaumens bemerkt man eine derbe Unterlage desselben. Die Schleimhäute des Mundes sind geröthet.

Diagnose. Der Grund der Krankheit ist weder in den Lungen noch in der Trachea zu suchen, vielmehr kann man auf eine Neubildung in dem Nasenrachenraum schliessen, da man bei der Inspection von aussen die graugelbe Masse in der linken Nasenhälfte wahrnimmt, und von innen den herabgedrängten weichen Gaumen nebst derber Unterlage constatiren. Der Sitz der Geschwulst zieht sich vermuthlich vom linken Nasengange bis nach dem Nasenrachenraum hin und in den pharynx hinein, da der weiche Gaumen so stark heruntergedrängt ist. Das zischende, schnarchende Geräusch erklären wir uns dadurch, dass der weiche Gaumen bei der abnormen Stellung und der derben Unterlage sich nicht heben kann und auch die Athemstörung behindert. Es ist eine Geschwulst, deren erstes Symptom wahrscheinlich schon in dem weissen Ausfluss und späteren Nasenbluten zu suchen ist. Wir nehmen an, dass es sich um einen fibromatösen Tumor handelt, der auch schon in ein Spindelsarkom ausgeartet sein kann, da man derartige Geschwülste bei älteren Kindern mitunter beobachtet. Einen genauen Aufschluss darüber wird das Mikroskop geben können.

Prognose. Handelt es sich um ein Fibrom, so ist die Prognose günstig, trotz des ungünstigen Sitzes. Bei einem Sarkom jedoch als einer malignen Geschwulst, die Recidiven- und Metastasenbildung nach sich zieht, wäre dieselbe dubiös.

Therapie. Dieselbe besteht entweder in der Exstirpation des Tumors mit dem Galvanokauter von innen, und falls das nicht gelingen sollte, in der Excision und Wegnahme eines Theiles des Kiefergerüstes. Auch kann man die Geschwulst vermittelst einer Schlinge von der Nase aus herauszunehmen versuchen.

Digitized by Google

Bei dem Versuch, galvanokaustisch einen Theil des Tumors vom Munde her abzutragen, zeigt sich, dass der Tumor hauptsächlich von der Schädelbasis ausging und unter starker Dilatation des linken Oberkiefers in die Nase hineingewachsen war und in derselben sich verbreitet hatte. Infolgedessen musste eine viel umfangreichere Operation ausgeführt werden, bei der mit Berücksichtigung der Kocher-

Fig. 7.

Nach der Operation.

schen Grundsätze über die Schnittführung der Tumor durch Resection der vorderen Wand des Oberkiefers mit Erhaltung der Orbitalfläche von der Schädelbasis entfernt wurde. Der Patient genas trotz eines intercurirenden Erysipels vollständig und wurde geheilt entlassen trotzdem er in ausserordentlich reducirtem Zustande in die Anstalt aufgenommen worden war. Später, nach einem Jahre, ist jedoch ein Recidiv aufgetreten, dem der Patient erlegen ist.

Ein zweiter Fall betrifft ein Epithelialcarcinom des Oberkiefers, welches ebenfalls eine Resection desselben erforderlich machte.

Digitized by Google

(Krankengeschichte, ausgeführt vom Studirenden Kunert.) Anamnese. Der Arbeiter Ernst S., 54 Jahre alt, erscheint wegen einer Prothese am 22. Februar 1896 in der zahnärztlichen Klinik und macht folgende Angaben: Im Mai vorigen Jahres bemerkte Patient eine Schwellung der rechten Gesichtshälfte, der er zunächst keine weitere Bedeutung beilegte, bis sie im Laufe des Sommers etwa die Grösse eines Hühnereies erreichte. Er begab sich nun im September in ärztliche Behandlung, wobei die Geschwulst operativ entfernt wurde. Indess begann sie bald wieder zu wachsen, worauf sich Patient am 18. December abermals in Behandlung begab. Die Geschwulst wurde nochmals operativ entfernt, und jetzt fühlt sich Patient bis auf geringe Ohrenschmerzen, die er seit etwa fünf Wochen bemerkt, gesund.

Status praesens. Patient, der von normal kräftiger Constitution ist, fällt durch eine Narbe und ein leichtes Eingefallensein der rechten Gesichtshälfte und beim Sprechen durch seine schwer verständliche Sprache mit stark nasalem Beiklang auf. Die Narbe beginnt mit zwei Schenkeln, an dem Mundwinkel und oberhalb des Nasenflügels, welche bald etwa oberhalb der Gegend des 2. Bicuspis in einander übergehen, um dann in einer Linie unterhalb des Jochbogens bis fast zum Ohre hin zu verlaufen. Die Weichtheile erscheinen auf den ersten Blick gegen die Unterlage fixirt; doch ergiebt sich bei der Palpation, dass die knöcherne Unterlage unterhalb des Orbitalbodens und Jochbogens bis zum Mundwinkel und der Nase heran fehlt und dass das Eingefallensein der Weichtheile durch das Fehlen dieser Unterlage bedingt wird. Die dadurch hervorgerufene Entstellung ist indess trotz des Fehlens eines grossen Theiles des Oberkiefergerüstes eine relativ geringe.

Bei der Inspection von innen sieht man einen umfangreichen Defect der rechten Hälfte des Oberkiefergerüstes. Es fehlt der ganze rechte Processus alveolar. von der Mittellinie an; im harten Gaumen greift die Begrenzungslinie des Defectes, vorn in der Mittellinie beginnend, etwas über die Mittellinie nach links hinüber und geht nach hinten bis an den weichen Gaumen heran. Nach oben erstreckt sich der Defect auf den vorderen unteren Theil des Septums, so dass letzteres frei in der Luft zu schweben scheint, und auf den ganzen Oberkieferkörper bis an den Orbitalboden heran. Der Defect ist gleichmässig von der Mundschleimhaut ausgekleidet, welche in der Gegend des Defectes nur eine leichte Röthung erkennen lässt. Die untere und mittlere Muschel ist gleichfalls entfernt, so dass man nach hinten einen Theil des Processus pterygoideus und in die eröffnete Keilbeinhöhle sieht. An Zähnen sind vorhanden im Oberkiefer links 1, 2, 3, 5, 6, 7, im Unterkiefer rechts 1, 2, 3, links 1, 2, 3, 4, 5.

Beim Zubeissen bemerkt man, dass die Oberlippe von den Unter-

Digitized by Google

zähnen getroffen wird, da sie, dem Zuge der übrigen Weichtheile folgend, sich einwärts legt.

Prognose. Die Prognose hinsichtlich des Erfolges des prothetischen Verschlusses ist insofern günstig, als sich erwarten lässt, dass die wesentlichsten Nachtheile des Defectes, Behinderung der Speisenaufnahme, Undeutlichkeit der Sprache, das Beissen der Unterzähne in die Oberlippe, durch die Prothese werden wesentlich gemildert

Fig. 8.

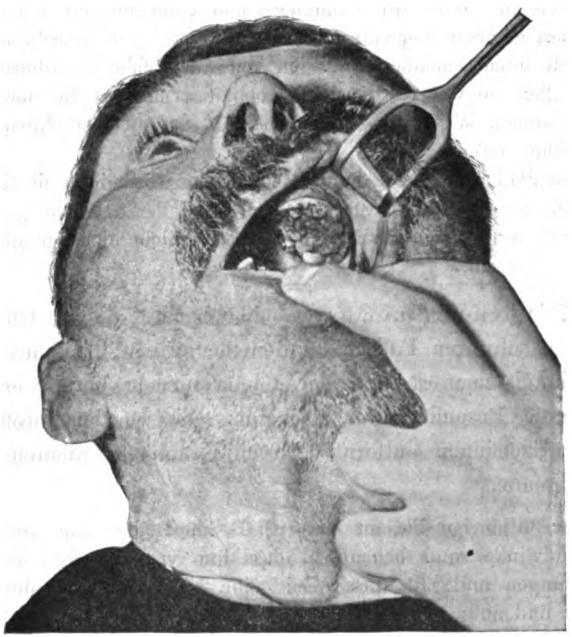

bezw. ganz gebessert werden können, zumal durch die vorhandenen kräftigen Zähne die Befestigung der Prothese gesichert ist.

Therapie. Die Therapie, wenn man bei einem prothetischen Verschluss überhaupt von Therapie sprechen kann, wird das Ziel haben müssen, die verloren gegangenen Theile soweit als möglich zu ersetzen, wobei man indess berücksichtigen muss, dass man nicht durch zu starke Inanspruchnahme der Weichtheile die äussere Veranlassung für ein immerhin mögliches Recidiv giebt. Eine Aufdehnung der Weichtheile dürfte, da die Narbencontraction immerhin nicht gar so bedeutend ist, sich nicht als nöthig erweisen. Sicher lässt sich ersetzen der Gaumen und der Process. alveol. mit den Zähnen, was für die Wiederherstellung der Sprache und Kaufunction wohl

Digitized by Google

das Wesentlichste ist. Doch dürfte auch in Ueberlegung zu ziehen sein, ob man eventuell eine Kautschukwand bis an den Boden der Orbita gehen lässt, um hier dem Gebiss eine Stütze nach oben zu geben, da sonst beim Kauen auf dieser Seite, da ein Widerlager fehlt, das Gebiss leicht nach oben ausweichen und von der anderen Seite losklappen könnte. Wäre dieser Kautschukpfeiler dem Gewebe, da vielleicht Druckstellen entstehen, nicht vortheilhaft, so könnte man sich vielleicht auch durch eine combinirte Klammer und Feder helfen, so zwar, dass die Feder nur auf der gesunden Seite angebracht würde, damit diese im Verein mit Klammern dem Kaudruck auf der rechten Seite einen gewissen Gegendruck entgegensetzte. Die Oberlippe dürfte sich durch entsprechendes Auftragen von künstlichem Zahnfleisch ohne Schwierigkeit so weit verdrängen lassen, dass sie dem Biss der Unterzähne entzogen ist, womit gleichzeitig in ästhetischer Hinsicht ein Wesentliches gethan wird.

Dem Patienten wurde in der technischen Abtheilung des Instituts eine Prothese gefertigt, durch welche der bei der Resection gemachte Defect gut geschlossen wurde. Das Ausführliche darüber giebt der technische Bericht.

3 Lippencarcinome wurden beobachtet, die mit Ausnahme des einen schweren Falles, bei dem der grösste Theil des linken Mundwinkels zerstört und der Kieferknochen bereits ergriffen war, keine Besonderheiten darboten. Sie wurden durch keilförmige Excisionen entfernt. Deren Krankengeschichten waren kurz folgende.

Der 69jährige Patient Joseph B. klagt über eine Geschwulst am Mundwinkel und behauptet, dass ihm vor 3 Jahren die Lippe aufgesprungen und seit dieser Zeit eine Geschwulst allmählich gewachsen und aufgegangen sei.

Bei dem äusserlich abgezehrt aussehenden Patienten sieht man neben der linken Mundöffnung die Ober- und Unterlippe bis auf einen geringen Saum von Lippenroth von einem Tumor umgeben. Derselbe ist halbmondförmig gestaltet und hat einen gleichmässigen Querdurchmesser von 3—4 cm. Die Oberfläche desselben ist exulcerirt, an einzelnen Stellen mit Schorf und Secret (gelblich-weiss) bedeckt. Der Rand desselben geht allmählich in die Oberhaut der Umgebung über, die in ihrer Farbe nicht verändert ist. Bei der Palpation findet man den Tumor gegenüber dem Knochen verschieblich, die Umgebung der Geschwulst derb infiltrirt. Drüsenschwellungen am Mundboden und Hals sind nicht wahrzunehmen. Im Munde reicht der Tumor bis an den Kieferkörper hinan und zieht sich nach hinten bis zum aufsteigenden Aste des Unterkiefers.

Digitized by Google

Der 2. Fall betrifft den 65jährigen Fischer Karl L. aus Lanisch. Patient hat seit Jahren an der rechten Seite im Munde eine Pfeife getragen. Der Eckzahn der betreffenden Seite, der nur noch allein von allen Zähnen im Munde dasteht, ist deutlich abgeschliffen. Seit einem Jahre beobachtet Patient an der rechten Unterlippe eine wunde Stelle, die anfangs blutete und sich später verbreitend nun die Unterlippe vom rechten Mundwinkel bis 1 cm vor den linken Mundwinkel einnimmt.

Jetzt beobachtet man ein den ganzen Lippensaum einnehmendes flaches 1—$1^1/_2$ cm breites Geschwür, welches mit Borken bedeckt ist. Es liegt auf einer derben, harten Geschwulst, welche auf die Schleimhautseite der Lippe übergeht. Schmerzen will Patient weniger verspüren, dagegen beobachtet er wiederholte Blutungen bei leiser Berührung des Geschwürs. Die vorderen Submaxillardrüsen sind beiderseits geschwollen, zu derben, haselnussgrossen Geschwülsten umgewandelt, welche verschieblich sind und sich von aussen über die Seitenwand des Kiefers hinaufschieben lassen.

Der 3. Fall betrifft den 78jährigen Dienstknecht Wilhelm B. aus polnisch Neudorf, der seit 4 Jahren eine Schwellung an der rechten Seite der Unterlippe beobachtet haben will, die nur langsam gewachsen sei. Während der ganzen Zeit habe er keine wesentlichen Schmerzen gehabt und nur selten Blutung beobachtet.

Von Zähnen im Unterkiefer sind nur noch vorhanden $\overline{4321}\|\overline{1234}$, die zum Theil cariös sind und scharfe Kanten aufweisen. An der rechten Seite der Submaxillargegend fühlt man eine derbe feste Kette von Lymphdrüsen. Die Geschwulst ist kirschengross und exulcerirt. Es werden heute die mit scharfen Kanten versehenen $\overline{321}\|\overline{123}$ extrahirt. Die Exstirpation des Carcinoms wird im Kloster bei den „Barmherzigen Brüdern" gemacht.

Carcinom der Wange. Dieser Fall ist bei dem 70jährigen Ziegeleiarbeiter Wilhelm Z. zur Beobachtung gekommen. Patient giebt an, seit 10 Jahren am Kieferwinkel eine blutende Blatter beobachtet zu haben. Zwei Jahre darauf sei er in ärztliche Behandlung getreten, ohne einen Erfolg gehabt zu haben. Nach 8 Jahren sei ihm die Blatter mit Paquelin'schem Thermokauter ausgebrannt worden, worauf es aber nicht besser, sondern im Gegentheil schlimmer geworden sei.

Man beobachtet an der rechten Wange ein ziemlich rundes, handtellergrosses, von hinten nach vorn 6, von oben nach unten $6^1/_2$ cm breites Geschwür, welches die regio malaris einnehmend, vom process. zygom. matic. bis zum Kieferwinkel reicht. Der Geschwürsgrund ist röthlich, buckelig, im allgemeinen flach. Die Ränder sind wallartig, namentlich auf der Hinterseite. Die Farbe ist bläulichroth infolge radiär durchziehender Gefässe. Der Wall des Geschwürs erscheint gleichmässiger, nicht so grobwarzig wie der Grund. In der

Digitized by Google

Umgebung erscheint die Haut normal. Das Gewebe unter ihr ist deutlich elastisch hart, besonders ausgesprochen am Oberkieferkörper. Aeusserst wenig verschieblich ist der Grund nach der Seite. Die Schleimhaut im Munde unter dem Tumor ist verschieblich. Die Drüsen der Submaxillargegend sind nicht geschwollen.

Carcinome des Oberkiefers. Der 1. Fall betraf den 57jähr. Johann S. Nach seiner Angabe soll seit 4 Wochen(!) eine Schwellung des linken Gesichts und Nasenverstopfung eingetreten sein.

Unter dem linken Auge sieht man im Bereiche des Oberkiefers eine apfelgrosse Geschwulst, deren höchste Erhebung vor dem Jochbein liegt. Die Haut derselben ist stark, glänzend und verschieblich. Die elastisch hart sich anfühlende Geschwulst dehnt sich diffus aus; der margo infraorbitalis ist nicht fühlbar, die Lidspalte links verkleinert. Im Munde wölbt sich auf der Aussenseite des linken Oberkiefers eine Geschwulst halbkugelig vor. Auf der Oberfläche derselben beobachtet man gelbliche Pfröpfe. Die Consistenz im vestibulum oris fühlt sich die Geschwulst etwas härter an, als am palatum, wo die Geschwulst sich elastisch weich und auch halbkugelig in der Molarengegend vorwölbt. Die Molaren wurden 1863, also vor 32 Jahren, extrahirt, die Bicuspidaten sind stark gelockert und beim Beissen schmerzhaft. Sonst machen die Zähne dem Patienten einen todten Eindruck. Lymphdrüsen links unten hinter der Submaxillaris sind geschwollen.

Ein 2. Fall ist an dem 66jährigen Maurer Wilhelm H. im März 1896 zur Beobachtung gekommen.

Patient will seit December eine leichte Schwellung am linken Oberkiefer beobachtet haben, die allmählich gewachsen sei, ohne Blutung, Schmerzen oder Secretabsonderung.

Bei dem völlig zahnlosen Kiefer besteht in der Gegend des linken oberen Alveolarfortsatzes von $\underline{|8}$ angefangen, ein 3 cm nach hinten reichendes, 2 cm breites erhabenes Geschwür mit auffällig warzigem Grunde, der hier und da noch einzelne Epithelleisten zeigt. Nach der Mitte zu reicht es knapp bis zur Mittellinie. Aussen geht die Geschwulst an Stelle von $\underline{|45}$ über den Alveolarfortsatz hinauf bis zum Vestibul. oris zu. Der Grund und die Umgebung ist gleichmässig hart. Das Geschwür ist gegenüber der Gaumenplatte nicht mehr beweglich, aber scharf umschrieben gegenüber der Unterlage.

Lymphdrüsenschwellung ist nur in ganz kleiner harter Form links hinter der Submaxillaris zu fühlen.

Der letzte Fall betrifft den 48jährigen Arbeiter Wilhelm K. aus Rosnig, welcher im März 1895 sich vorstellt.

Patient giebt an, dass sich bei ihm unter Schmerzen an den Zähnen eine Schwellung am rechten Oberkiefer eingestellt habe. In

Digitized by Google

den letzten Wochen ist die starke Schwellung, die früher incidirt wurde, aufgegangen, und seit der Zeit an vielen Stellen exulcerirt.

Man beobachtet eine starke Schwellung des rechten Oberkiefers, die sich apfelgross auf der Vorderfläche vorwölbt und in Handtellergrösse exulcerirt ist. Die mesiale Wand des Oberkiefers wird in den Nasengang eingedrückt, dass sie sich an's Septum anlegt und kaum für Luft Durchgang vorhanden ist. Im Munde ist am Alveolarfortsatz des rechten Oberkiefers ein exulcerirender lappenförmiger Tumor, der vom mittleren Schneidezahn rechts bis nach hinten reicht. Zähne fehlen sämmtlich. Aus dem klaffenden Spalt in der Mitte des Tumors fliesst Eiter, und ohne Blutung lässt sich die Sonde 5 cm hineinführen. Drüsenschwellung in der Submaxillargegend und Hals besteht nicht.

Carcinom der Zunge. Von Erkrankungen der Zunge kamen zur Vorstellung erstens ein grosses traumatisches Geschwür, entstanden aus einer Verletzung im epileptischen Anfall. Der Fall ist abgebildet in Lieferung X des stereoskopischen Atlas von Neisser und weist folgende Krankengeschichte auf.

(Krankengeschichte, ausgeführt vom Studirenden Klix.) Anamnese. Am 2. März 1896 erscheint der 36jährige Arbeiter Anton B. in der zahnärztlichen Klinik und macht folgende Angaben:

Er hat schon Jahre lang an Krampfanfällen gelitten, die sich etwa alle vier Wochen wiederholten. Vor zwei Tagen hatte er den letzten Anfall, und seitdem hat er über Zungenbeschwerden zu klagen. Doch giebt er auf besonderes Befragen noch an, dass das Sprechen ihm auch vorher schon längere Zeit schwer geworden ist. Die Angaben des Patienten sind höchst schwankend und verworren. Es wurde noch anamnestisch festgestellt, dass der Patient starker Alkoholiker ist.

Status praesens. Das erste, was an dem kräftig gebauten, ziemlich gesund aussehenden Patienten auffällt, ist eine starke Behinderung der Sprache, besonders die Zischlaute werden nur mit Mühe und sehr unvollkommen hervorgebracht. Ausserdem macht er den Eindruck eines sehr beschränkten Menschen. Zu sehen ist äusserlich nichts Bemerkenswerthes. Die Palpation der Submaxillargegend ergiebt auf beiden Seiten Lymphdrüsenanschwellungen, die aber nicht sehr stark und vollkommen indolent sind.

Bei der Untersuchung der Mundhöhle bietet sich folgender Befund: Die Mundschleimhaut zeigt nur geringen Belag und sieht sonst ganz normal aus. Das Gebiss ist vollständig, sehr kräftig und gesund. Dem vorderen Drittel der Zungenoberfläche sieht man eine

Digitized by Google

Reihe von unregelmässigen, gelblich-weiss bis bräunlich gefärbten Flecken aufgelagert. Von normaler Schleimhaut inselartig unterbrochen, säumen sie den vorderen Theil der Zunge ein, erstrecken sich aber theilweise auch auf die dazwischen liegende Partie. Der membranöse Belag lässt nach seiner nicht ganz leichten Entfernung die hochrothe, mit einem jungen Epithel überzogene Schleimhaut hervortreten. An der Zungenunterfläche sieht man etwa 1 cm von der Spitze entfernt einen quer verlaufenden Defect, dessen zwei tiefste Punkte zu beiden Seiten der Medianlinie dicht neben dieser liegen.

Der Grund dieses Defectes sowie der ganze davor gelegene Theil der Zungenunterfläche ist mit einem dicken, schmutzig-weissen Belage bedeckt, der sich mit der Pincette fetzig abheben lässt. Die hintere Grenze des Defectes bildet eine wallartige Wulst, die ebenso, wie die dahinter gelegene Schleimhaut, hochrothe Färbung zeigt und sich dadurch scharf gegen den Belag abhebt. Der ganze vordere Theil der Zunge ist etwas geschwollen und fühlt sich beim Palpiren ein wenig derb an, während dahinter die Zunge die normale Weichheit erkennen lässt.

Diagnose. Die ganze Form der Affection zusammen mit der Angabe des Patienten, dass er wiederholt Krämpfe gehabt habe, führt zu dem Schlusse, dass es sich um eine tiefe Bisswunde der Zunge handelt, die durch einen epileptischen Anfall verursacht ist. Der an der Unterseite quer verlaufende Defect rührt von der senkrechten Bisswirkung der unteren Schneidezähne her, während die oberen Vorderzähne bei ihrer mehr schrägen Einwirkung nur zu einer oberflächlichen Abschürfung geführt haben. Man darf aber den Angaben des Patienten nicht soweit Glauben schenken, dass man sich die Affection erst vor zwei Tagen entstanden denkt, sondern die Verletzung rührt offenbar von früheren Anfällen her und ist nur durch den letzten Anfall vielleicht sehr verschlimmert worden. Denn man erhält den Eindruck, dass die Heilung schon ziemlich weit vorgeschritten ist, besonders auf der Oberfläche der Zunge, wo sich das junge Epithel schon unter die membranösen Auflagerungen hinuntergeschoben hat. Unten dagegen ist es zu einer Gangränesenz von tiefer liegenden Gewebsbestandtheilen gekommen und diese müssen erst abgestossen und der Defect durch Granulationen ausgefüllt werden, ehe man die Heilung als beendigt ansehen darf. Die auffallende Indolenz des Patienten ist durch seinen Allgemeinzustand hinreichend erklärt. — Was die Differential-Diagnose anbetrifft, so wäre Folgendes zu bemerken:

Am ersten könnte man wohl noch an eine Stomatitis ulcerosa denken. Doch diese Affection beginnt stets am Zahnfleisch und geht erst in Form von Abklatschgeschwüren auf die Zunge über. Ausserdem fehlen niemals allgemeine ausgesprochene Stomatitis catarrhalis, starker Speichelfluss und starke Mitbetheiligung der Lymphdrüsen.

Digitized by Google

Die Leucoplakia buccalis tritt in Form von weisslich-gelben Flecken auf, die sich aber sehr langsam entwickeln, an der Unterseite der Zunge selten und nicht scharf abgegrenzt sind und nicht zu einem Substanzverlust, sondern zu einer mässigen Verdickung der Schleimhaut führen.

Secundär luetische Processe finden sich an der Zunge ziemlich häufig. Jedoch zeigen syphilitische Geschwüre meist unterminirte, speckig infiltrirte Ränder.

Die tuberkulösen Geschwüre gehen selten in die Tiefe, sind meist hochgradig empfindlich und kommen an der Zunge gewöhnlich nur bei Individuen vor, die an ausgesprochener anderweitiger Tuberkulose leiden, sehr selten primär.

Prognose. Die Prognose ist hinsichtlich der Zungenaffection durchaus günstig, da derartige Wunden im Munde bei geeigneter Mundpflege sehr gut zu heilen pflegen. Jedoch wird durch die Localaffection die allgemeine Prognose insofern beeinflusst, als Ernährungsstörungen, wie sie derartige Verletzungen im Munde leicht nach sich ziehen, den Eintritt des Deliriums beschleunigen können.

Therapie. Bei der Therapie der localen Affection ist das Hauptgewicht auf die Reinhaltung der Wunde und des Mundes überhaupt zu legen.

Dies geschieht durch antiseptische Spülungen mit Thymol oder Wasserstoffsuperoxyd. Später kann man mit dem Argentumstift ätzen.

Wenn sich starke Empfindlichkeit einstellt, so kann man dagegen Cocainpinselungen (5—10%) anwenden, oder Eisstückchen und kalte Spülungen.

Von Geschwulstbildungen wurde ein interessanter Fall von **Angiosarcom** beobachtet, der wegen seiner Seltenheit eine ausführlichere Mittheilung verdient.

(Krankengeschichte, ausgeführt vom Studirenden Klix.) Anamnese. Am 14. Januar 1896 erscheint in der zahnärztlichen Klinik der 49 Jahre alte Landbriefträger Hermann B. und machte folgende Angaben:

Vor etwa 12 Tagen bemerkte er an seiner Zunge, die vorher völlig gesund war, eine pflaumengrosse Schwellung.

Er ging zum Arzt, der ihm die Application eines Blutegels unter die Zunge verordnete. Die Schwellung nahm darauf nur unbedeutend ab. — Nachts verursachte ihm sein Leiden bisweilen Schmerzen, am Tage nur, wenn er die Zunge bewegte, besonders beim Essen. Doch strahlten die Schmerzen nicht in die Ohrgegend aus. Auf weiteres Befragen giebt der Patient noch an, dass er im Herbst magenleidend gewesen sei, und zwar habe er an Diarrhöen und häufigem Erbrechen gelitten, aber kein Blut erbrochen. Jetzt

Digitized by Google

ist sein Magen und seine Verdauung wieder vollständig in Ordnung, ebensowenig hat er über Beschwerden von Seiten der Lunge zu klagen. Ueberhaupt will er stets gesund gewesen sein und stellt besonders eine etwaige luetische Infection auf Befragen entschieden in Abrede. Er hat mehrere gesunde Kinder.

Status praesens. Der Patient bietet das Bild eines in der Ernährung herabgekommenen Menschen dar. Sonst ist äusserlich an ihm nichts Bemerkenswerthes zu entdecken.

Bei der Inspection des Mundes erblickt man ein sehr kräftiges normales Gebiss, es fehlen unten nur 8 Mahlzähne. Die anderen Zähne sind gesund und nur wenig mit Zahnstein belegt. Sie zeigen keine scharfen Ecken oder Kanten. In der Gegend des ersten und zweiten Molaren sieht man an der Zunge rechts eine kugelige, fast wallnussgrosse Schwellung, die, an der Seite der Zunge sitzend, sich auch etwas auf ihre Oberfläche erstreckt und sich gegen die Umgebung deutlich abhebt. Die darüber befindliche Zungenschleimhaut ist glatt und geröthet, mit Ausnahme einer ganz kleinen Stelle, an der Unterseite der Schwellung ist sie intact. An dieser kleinen Stelle sieht man etwas gelblichen Belag. Die übrige Zunge ist stark belegt. Auch ist Foetor ex ore vorhanden.

Bei der Palpation zeigt sich die Schwellung als sehr derb und gegen die Umgebung abgegrenzt. Die Palpation ist etwas schmerzhaft. Die Umgebung der Schwellung zeigt die normale Weichheit. — Auf beiden Seiten fühlt man in der Submaxillargegend dicht am inneren Rande des Unterkiefers je eine geschwollene Lymphdrüse, die jedoch Kirschkerngrösse nicht überschreitet.

Bei der vorgenommenen Probepunction wurde eine geringe Menge dicke, gelbe Flüssigkeit gewonnen. Man nahm dabei deutlich wahr, dass die Schwellung innen viel weichere Consistenz als aussen besass.

Diagnose. Bei der Stellung einer Diagnose wird es sich zunächst um die Frage handeln, ob wir es hier mit einem entzündlichen Vorgange oder mit einer Neubildung zu thun haben. Erwägen wir zuerst die erstere Möglichkeit. Die nächstliegende Annahme ist die, dass die Schwellung von einem Ulcus traumaticum ausgegangen ist. Dieser wird meistens durch scharfe Zahnränder hervorgerufen. Diese fehlen hier nun ebenso wie irgend ein Anhaltspunkt in der Anamnese, der ein aus anderer Ursache entstandenes Ulcus traumaticum vermuthen liesse. Vor allen Dingen würde aber ein entzündliches Oedem der Zunge weichere Consistenz zeigen und sich diffus über die ganze Zunge erstrecken. Auch erschiene das Fehlen erheblicher Lymphdrüsenschwellungen auffällig. — Jetzt ist zu erwägen, ob die Schwellung vielleicht durch eine specifische Infection entstanden sein könnte. In Betracht kommen: Tuberkulose, Aktinomykose und Lues.

Digitized by Google

Die Tuberkulose kommt nur äusserst selten primär an der Zunge vor, fast stets ist sie mit allgemeiner Tuberkulose vergesellschaftet. Für die Letztere nun spricht in der Anamnese nichts, da Patient niemals über Beschwerden von Seiten der Lunge zu klagen gehabt hat. Allerdings ist Tuberkulose auch primär an der Zunge beobachtet worden. Jedoch lässt die Form der Schwellung einen derartigen Schluss nicht zu, denn die Tuberkulose erzeugt meist flache Geschwüre mit buchtigen, unregelmässigen Rändern und käsigem Grund. Nur selten geht sie in die Tiefe.

Lues kann gelegentlich einmal primär an der Zunge vorkommen. Aber der luetische Primäraffect stellt sich nur als flaches münzenförmiges Geschwür mit derb infiltrirten steilen Rändern und speckigem Grunde dar.

Extragenital ist er meist ziemlich schmerzhaft, starke Lymphdrüsenschwellungen fehlen dabei niemals, alles Symptome, die wir hier vermissen. Tertiäre luetische Processe sind zwar in der Zunge nicht so selten, doch vermissen wir andere Zeichen einer vorausgegangenen Infection. Diese können zwar fehlen, doch spricht die Anamnese dagegen.

Was endlich die Aktinomykose betrifft, so ist diese nicht ohne weiteres auszuschliessen. Denn sie ist (im Verhältniss zur Häufigkeit ihres Auftretens überhaupt) an der Zunge nicht ganz selten und zeigt sich auch in Form von derben circumscripten Knoten, bei reiner Infection ist auch das Fehlen der Lymphdrüsenschwellungen erklärlich. Ausserdem ist der Patient seines Berufes wegen viel im Freien und kommt wohl auch mit Pferden in Berührung. Das Auffinden der charakteristischen Strahlenpilze sichert die Diagnose.

Um über diesen Punkt Klarheit zu erhalten, wurde dies chon erwähnte Probepunktion gemacht. Bei der mikroskopischen Untersuchung des Secretes fanden sich keine Aktinomyceskörner vor, wohl aber eine Menge dicht aneinander liegender kernhaltiger Zellen. Die Mitte des Präparates nahm ein mit derartigen Zellen angefülltes schlauchförmiges Gebilde ein. Dieses reichliche Zellmaterial spricht für das Vorhandensein einer Neubildung und wir wollen nun die Frage erörtern, was für eine Neubildung hier vorliegen könnte.

Am nächsten liegt der Gedanke an ein primäres Plattenepithelialcarcinom. Diese Geschwulstform ist die in der Zunge am häufigsten vorkommende. Dafür sprechen das Alter und Geschlecht des Patienten, auch die Derbheit und die Form der Geschwulst (diffuse, flache Infiltration ist selten), ferner auch ihr Sitz am Zungenrande. Jedoch lassen sich auch eine Reihe von Momenten anführen, die gegen eine solche Annahme sprechen. Erstens, sofern man sich auf die Angaben des Patienten verlassen kann, das schnelle Wachsthum. Carcinome wachsen zwar schnell, aber das Entstehen eines derartigen Tumors in

Digitized by Google

10—12 Tagen ist doch wohl nicht recht denkbar. Ferner ist die Oberfläche nur an einer ganz kleinen Stelle exulcerirt. Nun pflegt sich aber gerade bei Zungencarcinomen wegen der permanenten Insulte (durch den Kauakt etc.) sehr bald umfangreiche Ulceration einzustellen, die zur Bildung carcinomatischer Geschwüre führt. Wir vermissen auch jede sonstige Mitbetheiligung des Epithels als Ausgangspunkt der Geschwulst, sowie nennenswerthe Lymphdrüsenanschwellungen, die sonst als stete und frühzeitige Begleiterscheinung beim Carcinom auftreten. Es fehlen ferner heftige, spontan auftretende und ins Ohr ausstrahlende Schmerzen, endlich die warzige Beschaffenheit der Oberfläche und die Absonderung weisslich-gelber Pfröpfe, der sogenannten Krebsmilch.

An sich weniger unwahrscheinlich wäre schon ein metastatisches Carcinom, da dieses nicht so schnell das Epithel mit zu betheiligen braucht und auch wohl nicht so rasch, wie das primäre auf der Lymphbahn weiterdringt.

Jedoch suchen wir in diesem Falle vergeblich nach dem primären Tumor. Der Patient war zwar magenkrank, ist aber wieder hergestellt, und so ist es kaum denkbar, dass er an einem Magencarcinom leidet. Denn ein solches veranlasst fast immer erhebliche Störungen, besonders Schmerzen.

Sarcome der Zunge sind zwar bedeutend seltener als Carcinome, jedoch fehlt bei ihnen die Mitbetheiligung der Lymphdrüsen, da diese Geschwülste durch die Blutbahn verschleppt werden. Die Form und Consistenz, sowie das circumscripte Verhalten des Tumors gegenüber der Umgebung würde die Vermuthung am nächsten liegen, dass ein Spindelzellensarcom vorliegt. Doch kann auch diese Geschwulstform nicht so schnell wachsen und es bliebe nur übrig, in diesem Punkte den Angaben des Patienten nicht allzu viel Glauben beizumessen. Ebensogut kann auch eine sarcomatöse Mischgeschwulst vorliegen. Der genauere Charakter der Geschwulst lässt sich sehr häufig erst nach der Operation feststellen. — Den Gedanken an eine gutartige Neubildung, wie Fibrom etc., muss man von vorherein fallen lassen, wenn man erwägt, dass bei dem langsamen Wachsthum dieser Geschwülste ihr Vorhandensein auch einem wenig intelligenten Menschen unmöglich so lange verborgen bleiben kann. Es bleibt also nur übrig, auf Grund der Anamnese und der vorgenommenen Untersuchung, bis auf weiteres die Schwellung für ein Sarcom oder eine sarcomähnliche Geschwulst anzusprechen.

Prognose. Bei einem Sarcom von der vorliegenden Grösse ist die Prognose nicht ohne Weiteres als günstig zu betrachten, da die Sarcome als bösartige Tumoren Neigung zu Recidiven zeigen. Doch kann man immerhin annehmen, dass der Patient von seinem Leiden dauernd befreit werden kann. Ich will noch erwähnen, dass sich die

Digitized by Google

Prognose bei Zungencarcinomen ungleich ungünstiger stellt, da hierbei nur etwa 14% der Operirten endgiltig geheilt werden.

Therapie. Die Therapie bestand in der Exstirpation des Tumors wobei tief im Gesunden operirt werden musste, um späteren Recidiven vorzubeugen. Bei mikroskopischer Untersuchung ergab sich, dass es sich um ein Angiosarcom handelte.

Der Tumor wurde unter Cocainanästhesie keilförmig aus der Zunge entfernt und die Wunde heilte reactionslos. Am Tage, als der Patient am Anfang der dritten Woche entlassen werden sollte, bekam er eine schwere, mit Delirien einsetzende Pneumonie, der er trotz aller Stimulantien schon am 2. Tage erlag.

(Krankengeschichte, ausgeführt vom Studirenden Kunert.) Anamnese. Frau Martha K. aus Altwasser, 34 Jahre alt, erscheint am 16. December 1895 in der zahnärztlichen Klinik und macht folgende Angaben:

Sie hat vor 7 Wochen, also Mitte October, an der rechten Seite des Kinns ein haselnussgrosses Knötchen bemerkt, dem sie in der Meinung, dass es sich um ein Zahngeschwür handle, keine weitere Bedeutung beilegte. Innerhalb der nächsten 8 Tage jedoch wurde der Knoten grösser, es stellten sich oft von Zeit zu Zeit auftretende einzelne Stiche ein, die bald in ein Reissen und Brennen übergingen, das an Kinn und Lippen stärker war als in der Wange und nachts heftiger wurde als am Tage. In der zweiten Woche begann dann im Munde ebenfalls auf der rechten Seite das Zahnfleisch zu wachsen.

Sie begab sich deshalb jetzt in ärztliche Behandlung, die in folgender Weise ausgeführt wurde:

Am 1. Tag Incision am wuchernden Zahnfleisch, am 2. Tag Incision neben der ersten Incisionsstelle, am 3. Tag Extraction des gesunden 1. Prämolaren, am 4. Tag Incision, am 5. Tag Extraction des gesunden Eckzahns, am 6. Tag Extraction der Wurzeln vom 2. Prämolar, 1. und 2. Molar rechts.

Bei den Incisionen entleerte sich kein Eiter, sondern nur Blut. Da indess keine Besserung eintrat, zog sie auf Rath des behandelnden Arztes einen zweiten Arzt zu, der vor etwa 4 Wochen das ganze Gewächs entfernte, mit Gaze tamponirte und ein Spülwasser verordnete. Der frühere Arzt behandelte sie dann unter Verordnung von Spülwasser und Pulvern weiter. Das Zahnfleisch wuchs indess wenige Tage nach der Entfernung bereits wieder. Wegen Schwäche und starker Schmerzen musste sie darauf 14 Tage das Bett hüten.

Status praesens. Die Patientin, welche schwanger ist, bietet ein blasses Aussehen und ist körperlich sehr geschwächt. Bei der Inspection von aussen sieht man am vorderen Drittel des rechten horizontalen Astes des Unterkiefers eine leichte Schwellung, welche

Digitized by Google

sich an einer Stelle etwas kugelig vorwölbt und nach der Umgebung allmählich abfällt. Die Haut ist nicht geröthet.

Bei der Palpation von aussen fühlt man eine über die ganze Breite des Unterkiefers und über den Kieferrand nach innen sich erstreckende knochenharte Schwellung, die sich auf der Breite des Kiefers ziemlich circumscript in Wallnussgrösse kugelig vorwölbt. Die Conturen des Knochens sind deutlich fühlbar, die Weichtheile über der Schwellung frei verschieblich und die Hautfalten auf beiden Seiten des Gesichts in gleicher Stärke abhebbar.

Fig. 9.

Bei der Inspection von innen sehen wir ein stark vernachlässigtes Gebiss. Es stehen im Oberkiefer ausser 8 und 4 links nur Wurzelreste sämmtlicher Zähne, im Unterkiefer rechts 1, 2, Wurzelrest von 8, links 1, 2, 4, von 5—8 Wurzelreste. An Stelle der fehlenden 8—7 rechts unten sehen wir ein aus 5—6 sich eng aneinander legender Knollen bestehendes Gebilde, das an seinen höchsten Stellen über das Niveau der Vorderzähne reicht und noch median kugelig vorgewölbt ist, so dass die Zunge aus ihrer normalen Lage nach links verdrängt ist. Die Knollen sind von glatter, glänzender Schleimhaut überzogen und zeigen nur labial unten wenig leichte Ulcerationen.

Bei der Palpation fühlen wir die Knollen elastisch weich, dem Kiefer fest aufsitzend. In der Gegend des Eckzahns fühlt man an der im Vest. oris gelegenen Seite des Kiefers eine Einbuchtung und kommt

Digitized by Google

hier bei der Sondirung einer der ulcerirten Stellen auf den sich rauh anfühlenden Knochen, der sich aber nur in geringem Umfange abtasten lässt. Beim Druck auf das knollige Gebilde entleert sich wenig dünne, gelbliche Flüssigkeit, und erweist sich dasselbe als schmerzhaft.

Diagnose. Es kann sich dem Befunde und dem ganzen Verlauf des Processes nach nur um eine Neubildung handeln, welche vom Knochen ihren Ausgangspunkt genommen und schliesslich nach dem Vest. oris zu durchgebrochen ist, wofür die Auftreibung des Knochens und die feste Verlöthung der im Vest. oris sichtbaren Neubildung mit dem Knochen sprechen, sowie die Art der Schmerzen, Stiche, Reissen, welche durch die verhältnissmässig schnelle Auftreibung des Kieferknochens bedingt sind. Differentialdiagnostisch kommt zunächst in Frage, ob es sich um einen malignen oder gutartigen Tumor handelt. Das schnelle Wachsthum spräche für ersteren, doch sehen wir, dass auch ein gutartiger Tumor, und zwar namentlich bei Schwangeren, gelegentlich zu lebhafterer Wucherung angeregt werden kann. Die mehr circumscripte Form des Wachsthums würde für den gutartigen Charakter der Geschwulst sprechen, indess könnte das circumscripte Wachsthum nur ein scheinbares sein, da es sich durch die deckenden Weichtheile hindurch mit dem blossen Gefühl nicht mit Gewissheit feststellen lässt, inwieweit der Knochen, der ja an sich schon ein harter, fester Körper ist, von dem Tumor durchsetzt wird.

Genaueren Aufschluss hierüber wird die mikroskopische Untersuchung ergeben, für welche einer der Knollen abgetragen werden musste. Wenn es sich um einen malignen Tumor handelt, dürfte es kein Carcinom, sondern ein Fibrosarcom sein, da diese gerade am Kiefer häufig vorkommen. Gegen Carcinom spricht das Fehlen der Lymphdrüsenschwellung, das Fehlen des charakteristischen Epithelzapfen und die Thatsache, dass Carcinome meist erst in späterem Alter auftreten und auf ihrem Durchschnitte einen rahmigen Saft, die Krebsmilch, zeigen, was bei dem abgetragenen Knollen nicht der Fall war.

Die in der Gegend des Eckzahns fühlbare Einbuchtung rührt wahrscheinlich von der Fortnahme eines Theiles des Alveolarfortsatzes bei der Entfernung des Tumors durch den zweiten Arzt her.

Prognose. Die Prognose ist, selbst wenn es sich um einen malignen Tumor handeln sollte, bei der günstigen Lage und der noch frühzeitig erfolgenden Exstirpation desselben nicht durchaus ungünstig.

Therapie. Die Therapie erstreckt sich auf die ausgiebige Exstirpation des Tumors, also partielle Resection des Unterkiefers, deren Ausdehnung sich nach dem Ergebniss des Befundes richtet, und muss zu diesem Zweck der Kiefer von aussen blossgelegt werden, damit man genau beurtheilen kann, wie weit der Knochen ergriffen ist. Zweckmässig wäre es, den resecirten Theil des Unterkiefers durch

Digitized by Google

sofortige Prothese zu ersetzen, um eine zu starke Narbencontraction zu verhindern, welche den Gebrauch des Unterkiefers zum Kaugeschäft in Frage stellt.

Die mikroskopische Untersuchung des exstirpirten Tumors ergab ein Spindelzellensarkom, anscheinend vom submucösen Bindegewebe ausgehend. Deshalb wurde Patientin die partielle Resection des Unterkiefers vorgeschlagen. Zu diesem Zwecke sollte die Morphium-Chloroformnarkose vorgenommen werden. Patientin bekam aber nach Injection von $1^1/_2$ cg Morphium ein continuirliches, nicht zu stillendes Erbrechen (24 Stunden) und kam während der Zeit so herab, dass die Operation verschoben werden musste. 2 Tage später wurden ihr innerhalb 2 Stunden 25 Tropfen Opiumtinctur gereicht und dann die Narkose eingeleitet. Narkose verlief gut, ohne starken Verbrauch von Chloroform.

Am 20. December 1895. Es wird ein Schnitt ausgeführt am horizontalen Ast des Unterkiefers von der Mitte des Mittelstücks aus bis zur Gegend des zweiten Molaren und der Knochen blossgelegt, dessen Aussenfläche von dem sich kugelig vorwölbenden Tumor bedeckt erscheint. Die Zähne $\overline{21}$ werden extrahirt, der Kiefer mit Collin'schem Bohrer durchbohrt $^1/_2$ cm oberhalb des unteren Randes einmal von vorn vor dem Tumor, das anderemal hinten. Durch die Bohrlöcher wird die Gilgi'sche Säge durchgeführt und beide Bohrlöcher werden durch einen horizontalen Schnitt verbunden; leider kann die Säge nicht horizontal geführt werden, und dadurch wird die entstehende Knochenspange nach hinten zu dünn; dann erfolgt Durchtrennung des Kiefers in verticaler Richtung an der Gegend der beiden Bohrlöcher. Eröffnung des Mundes durch die Discision der Schleimhaut. Excision des Tumors im Zusammenhang mit dem durchsägten Knochenstück. Leider geht bei dem Ausbrechen des Knochenstückes die stehenbleibende Kieferspange entzwei. Nachdem der Tumor vollkommen exstirpirt ist, wird die Wangenschleimhaut mit der Schleimhaut des Mundbodens vernäht und dadurch die Wundhöhle nach Möglichkeit abgeschlossen. In die Wundhöhle selbst wird nach Unterbindung der Art. maxillar. externa Tamponade eingelegt vor und hinter dem Kiefer. Das schmale Hinterende der Spange wird in die Markhöhle des hinteren Stückes des Unterkiefers eingekeilt und in dieser Stellung durch eine durchlegte Knochennaht festgestellt, und damit die starke Verschiebung des vorderen Knochenstückes verhindert. Naht der äusseren Hautwunde bis an die Stelle, wo die äusseren Tampons hinausgeführt werden. Dauer der Operation 1 Stunde. Jodoformgazemullverband.

Am 24. December. Heilung der Operationswunde ist reactionslos verlaufen, die vor der Operation namentlich nachts stark auftretenden Schmerzen sind vollständig geschwunden, sodass Patientin gut

Digitized by Google

schläft, ohne dass Narcotica nothwendig waren. Bei sorgfältiger Reinigung des Mundes ist die Heilung der Wunde im Munde soweit vorgeschritten, dass sie bis auf schmale Stellen an den Sägeflächen des Knochens verklebt ist. Hier fliesst Wundsecret noch in die Mundhöhle hinein, sodass die Tamponade wegen Zersetzung und Retention entfernt werden musste. Damit ist eine leichte Schwellung der Weichtheile, die auf Druck empfindlich waren, und ausstrahlende Schmerzen verursachten, rasch beseitigt worden. Die Knochennaht scheint zu halten, nur wird hier und da bei den Bewegungen des Kiefers ein leichtes Knirschen wahrgenommen. Schlingbeschwerden sind nicht vorhanden, flüssige Nahrung wird gut aufgenommen.

Am 26. December. Befund hat sich weiter gebessert. Im Bereiche der Mundhöhle haben sich oberflächlich Partien der Schleimhaut an der Nahtlinie abgestossen. Besondere Schwellung des Kiefers ist nicht eingetreten. In der Wunde sieht man blossliegend weisslich noch die Knochenspange; die Nähte aus der Hautwunde werden entfernt; die Wunde jodoformirt.

Am 8. Januar 1896 wird Patientin vorläufig nach Hause entlassen, nachdem sich die Wunde im Munde ganz geschlossen hat. Die äussere Wunde zieht sich gut ein; in ihrem Grunde liegt die 2 weisslich bleibenden Knochenstücke verbindende Seidennaht. Von der Spange stösst sich nur ein Theil ab, ein übriger Theil erhält sich. Der Kiefer ist gut zu öffnen und schliessen und articulirt genau. Der hintere Kiefer scheint noch etwas verdickt und empfindlich. Sonst gutes Allgemeinbefinden der Patientin. Die Graviditätserscheinungen haben sich deutlich vermehrt. Zeitweiliges Erbrechen, Kindsbewegungen, Herztöne.

Am 12. Februar. An der alten Operationsstelle befindet sich ein mehr als fünfmarkstückgrosser Tumor, der sich kugelig vorwölbt und auf der ganzen Fläche ulcerirt, unter der Haut bis zur Mittellinie herübergeht, ebenso am vorderen Ende bis über das Kinn hinübereicht, cf. Abbildung. Ebenso springt der Tumor knollig höckerig vor im Bereiche des Mundes an der alten Operationsstelle. Drüsenschwellung ist nicht vorhanden.

Der Tumor ist ärztlicherseits stark mit Argent. nitricum geätzt worden.

Am 18. Februar. In Opium-Chloroformnarkose, die aber für die Operation nicht sehr aushält, wird von $\overline{|4}$ bis rechtem Kieferwinkel ein den Tumor umkreisender Schnitt gelegt, von dem aus zuerst die Weichtheile am Mundboden bis auf die Muskulatur, wie auch auf der oberen Seite abpräparirt werden. Darauf wird der linke horizontale Kieferast hinter $\overline{|4}$ mit der Gigli'schen Säge durchsägt und nun nach Spaltung der Lippe am linken Mundwinkel bei aufrechtem Sitzen der Patientin unter Vorziehen der Zunge die Auslösung des Unterkiefers

Digitized by Google

von der Schleimhautseite so vorgenommen, dass Blut so gut wie gar nicht in die Mundhöhle einfliesst und unter Ablösung der Zungenmuskulatur und Zungenbeinmuskulatur der Pterygoideus externus und masseter ohne wesentliche Blutung im Kiefergelenk ausgelöst. Nach einigen wenigen Unterbindungen wird zunächst die Schleimhaut an der Unterfläche der Zunge vernäht, dann die Lippe vereinigt und nach Tamponade der grossen Wunde Schleimhautnähte an der hinteren Seite dicht vor dem aufsteigenden Gaumenpfeiler angelegt und ein ungefähr 5 cm grosser Defect, dessen Schluss im Augenblicke nicht möglich erscheint, tamponirt.

Am 15. Februar. Unter häufigem Wechsel der immer feuchten Verbände gestaltet sich der Verlauf reactionslos. Nur klagt Patientin über lebhafte Schmerzen in dem freistehenden linken Unterkiefer, der bereits zu granuliren anfängt. Sonst primäre Heilung der Wunde, soweit sie genäht ist. Gravidität nicht unterbrochen.

Ein Carcinom der Zunge mit gleichzeitigem Uebergreifen auf die Schleimhaut des Mundbodens, hervorgegangen aus leucoplakischen Veränderungen der Wange und der Zunge, operirt mit temporärer Resection des Unterkiefers.

Patient P. erklärt, dass er vor 20 Jahren Lues gehabt hätte und zwar ein Ulcus am Penis, ohne Exanthem und Rachenaffection. Nachdem er infolgedessen eine Schmierkur durchgemacht hatte, ist er gesund geworden. Im Herbst 1893 hatte er ein kleines Bläschen an der rechten Zungenspitze bemerkt, welches im September und October 1893 canterisirt und nach des Patienten Angabe im Januar 1894 operativ beseitigt wurde. Es trat dabei grosse Blutung ein, wobei Unterbindung nöthig war. Der Unterbindungsfaden habe 6 Wochen gelegen und sei erst in der letzten Zeit abgestossen worden. Das Geschwür nahm aber inzwischen wiederum an Wachsthum zu und entstanden dabei für den Patienten lebhafte Beschwerden an der Zungenspitze, so dass derselbe sich nach ärztlicher Hilfe umsehen musste. Bei einer klinischen Vorstellung beklagte er sich, dass er die Wahrnehmung habe, als ob die Zunge ihm festgeschnürt und unbeweglich wäre. Deshalb könne er nichts Festes mehr schlucken, weil er die Zunge gegen den Mundboden nicht zu bewegen vermöge. Besonders starke Schmerzen empfinde er, falls beim Essen sich Speisetheile auf die Geschwürsfläche ansetzen.

Patient ist für sein Alter von kräftigem Aussehen, obwohl er angiebt, im letzten halben Jahre 10 Pfund abgenommen zu haben. Man bemerkt Leucoplakie an beiden Wangenflächen und der Zungenseite. In der Mitte des rechten Randes der Zunge sieht man ein flaches, ungefähr zehnpfennigstückgrosses, ziemlich plattes, erhabenes, fast münzen-

Digitized by Google

förmiges Geschwür, dessen Grund in eine knollige, in die Zunge zulaufende Verhärtung übergeht. Der Zungenrand ist durch eine Narbe fest an den Mundboden geheftet, so dass die Zunge nur wenig verschieblich ist. Am rechten Kieferwinkel fühlt man deutlich 2 taubeneigrosse, harte, auf Druck etwas schmerzhafte, drüsenähnliche Körper, von denen aus dem vorderen beim Druck ein Strahl hellen, klaren Speichels aus dem Ductus Warthonianus herausfliesst. Links fühlt man ebenfalls eine vergrösserte Drüse. Im Uebrigen kann man kein Infiltrat und Verhärtung wahrnehmen. Um jeden Verdacht auf Lues auszuschliessen, wird dem Patienten Jodkalikur verordnet und Sublimatpinselung auf die Geschwürsfläche gemacht. Nachdem die Kur $2^1/_2$ Wochen fortgesetzt wurde, und das klinische Bild sich nicht änderte, wird dem Patienten die Exstirpation vorgeschlagen.

Nachdem Patient durch Bäder, Spülung und zweckmässige Diät vorbereitet ist, wurde am 19. April 1894 unter Morphium-Chloroformnarkose, die ohne jede Störung verlaufen ist, durch vom rechten Mundwinkel 1 cm unterhalb des rechten Unterkieferrandes bis zum vorderen Rande des Sternocleido mastoideus geführten Schnitt (Kocher's Normalschnitt) die regio submandibularis freigelegt und die glandula submaxillaris mit den um sie herumliegenden Lymphdrüsen (8 an der Zahl) aus lockermaschigem Gewebe exstirpirt. Die Ausschälung gelang leicht, da das Gewebe noch gar nicht infiltrirt war. Eine der Drüsen, die im ganzen geschwollen sind und sich nicht hart anfühlen, weist einen linsengrossen, weisslichen Herd auf.

Die glandula submaxillaris scheint besonders stark entwickelt und abnorm gross zu sein. Nachdem so der Mundboden freigelegt wurde, führte man den zum Mundboden aufsteigenden Schnitt bis in den Mund hinein und legte den Kiefer an der Grenze zwischen dem 2. Bicusp. bloss durch Abhebung des Periostes, parallel einer schrägen von der Alveole des extrahirten $\overline{6}|$ nach unten fortziehenden Linie, werden durch den Collin'schen Bohrer vor und hinter der Linie 2 obere und 2 untere Löcher gebohrt und zwischen ihnen die Kiefer durchsägt. Dann wurde die Schleimhaut des Mundbodens discidirt und nach Anschlingung der Zunge mit einem Jodoformseidenfaden der Tumor aus dem zwischen den auseinandergezogenen Kieferstücken entstandenen Spaltraum hervorgezogen. Durch einen ziemlich parallel dem rechten Zungenrande gelegten Schnitt wurde der Tumor, der wallnussgross quer in die Zunge hineinging, umschnitten und mit Fortnahme einer grossen Zone gesunder Muskulatur aus der Substanz der Zunge ohne besondere Schwierigkeit und bei geringer Blutung (Unterbindung nur eines starken Gefässes an der Zungenwurzel) ausgeschnitten. Vor der Entfernung des Tumors war die art. lingua am grossen Zungenbeinhorn unterbunden worden. Nach Stillung der geringen Blutung wurde der obere Zungenrand mit der unteren Schleim-

Digitized by Google

haut der Zunge vereinigt, so dass damit die Zunge ziemlich in ihrer ganzen Länge erhalten blieb. Dann wurde nach Möglichkeit die am Kiefer hängende Schleimhaut des Mundbodens mit dem Rest des stehengebliebenen vereinigt, was aber nur unvollkommen gelang, weshalb ein markstückgrosser Defect zurückblieb, der durch einen nach aussen und unten geleiteten Jodoformgazetampon verschlossen wurde. Dann wurde, da der Silberdraht bricht, durch eine in die Bohrlöcher eingeführte starke Jodoformseide der Kiefersägeschnitt vereinigt und so fest zusammengezogen, dass die Theile sich nicht verschieben konnten. Am Vestibulum oris aufsteigend über den Mundwinkel fort, wurde durch Nähte der Hautschnitt vereinigt, soweit, dass ungefähr in seiner Mitte einmal der oben eingelegte Tampon und andererseits ein zweiter in die regio submandibularis eingeführter Tampon herausragen konnte. Darauf wurde ein Jodoformgazemullverband gemacht.

Der exstirpirte Tumor erwies sich als ein ziemlich abgegrenzter Carcinomknoten mit deutlichen epithelialen Nestern und Zügen. Er ist durch eine Zone etwas narbigen Gewebes gegenüber dem gesunden Muskelgewebe abgegrenzt. Härtung in Müller'scher Flüssigkeit.

Patient hat die Nacht vom 20. zum 21. April 1894 fieberlos, aber unruhig verbracht, weil ihn ganz besonders starke Schleimansammlung quälte, die wegen ihrer Zähigkeit nicht herausgebracht werden konnte. Da Patient nicht schlucken konnte, wurde er mit der Schlundsonde ernährt. Die Schleimmassen wurden durch Ausspülungen mit Obersalzbrunn, mit dem Spray-Apparat applicirt, entfernt, zum Theil mit dem Tampon ausgewischt. Zunge und Mundboden waren nur sehr wenig geschwollen. Die ganze Gegend des Mundbodens war schmerzlos. Es wurde ein neuer Gazeverband gemacht. Die Kiefer konnte Patient ohne Behinderung öffnen und schliessen.

Am 1. Mai hat sich der Verlauf bei dem Patienten ganz normal gestaltet. Die Ernährung geschah dauernd durch eine Schlundsonde. Die Weichtheilwunde ist primär verheilt, so dass am 6. Tage Nähte entfernt werden konnten, jedoch in der Oeffnung, aus welcher die Tampons vom Munde nach aussen geleitet wurden, besteht noch eine breite Communication nach dem Munde zu. Die Beweglichkeit der Zunge ist derart hergestellt, dass Patient verständlich sprechen kann. Die Verschieblichkeit des Unterkiefers hat am Ende der 1. Woche lebhafte neuralgische Beschwerden verursacht. Der Kiefer gewinnt immer an Festigkeit, ohne dass an der Sägefläche Nekrose oder nennenswerthe Schwellung eintrat.

Am 1. Juni wurden am rechten Unterkiefer 3 Sequester der Sägefläche entfernt.

Da Patient am 3. Juli wegen der beweglichen Sägestelle am Unterkiefer beim Kauen Störungen und Beschwerden hatte, so wurde

Digitized by Google

demselben eine Interdentalschiene angelegt. Diese Schiene konnte derselbe jedoch nur sehr kurze Zeit vertragen, da starke Schmerzen verbunden mit Gingivitis auftraten. Obgleich die Operationsnarbe keine besondere Veränderung zeigte, klagte Patient dauernd über heftige Schmerzen und Schlaflosigkeit, die sich selbst durch grosse Dosen Chloral und Morphium nicht beheben liessen. Die Zunge blieb unbeweglich und starr, so dass Patient nur flüssige Speisen zu geniessen im Stande war.

Mitte August kam Patient von einer Sommerfrische, auf der er sich nicht besonders erholt hatte, zurück und bot damals ein deutliches haselnussgrosses Recidiv in dem seitlichen Abschnitt des Zungenrandes. Die Gesichtsweichtheile waren geschwollen, Drüsenschwellung nicht weiter bemerkbar, das Allgemeinbefinden nicht wesentlich verändert. Eine vollständige Festigkeit des Kiefers war noch nicht eingetreten. Schmerzen, Schlaflosigkeit, melancholische Verstimmung waren aber unverändert vorhanden und hatten sehr zugenommen.

Patient hatte trotz der Heilung ausserordentlich stark von Schmerzen im dritten Ast des Trigeniums und der ganzen rechten Gesichtsseite zu leiden. Er endete ungefähr ein halbes Jahr nach der Operation durch Suicidium.

Endlich wurde in den Berichtsjahren noch ein Fall von Speichelstein behandelt. Derselbe war anderwärts für eine Drüse angesehen worden, wurde aber im Institut durch Punction sofort diagnosticirt und dementsprechend operirt. Die Heilung erfolgte rasch und glatt. Der Speichelstein zeigt spindlige Form, nach hinten zu ziemlich spitz, und ist nach vorn zu mit einem halsartigen Fortsatz versehen. Er hat eine Länge von 22 mm und eine Breite von 7 mm in seinem breitesten Theil. Seine Oberfläche ist stellenweise deutlich warzig, an anderen Stellen ziemlich glatt. Sein Gewicht beträgt 460 mg.

Die 18jährige Patientin N. erscheint am 20. Juni 1894 im Institut und giebt an, dass vor einem Jahre am rechten Unterkiefer eine starke Drüsenschwellung entstanden sei. Auf Jodpinselung sei dieselbe angeblich etwas zurückgegangen, aber nicht vollständig. Gleichzeitig blieb Schwellung des Mundbodens zurück, die sich kammförmig erhebend zwischen Zunge und Unterkieferrand legte.

In der Gegend der Submaxillaris findet sich ein kugeliger, sich verschiebbarer Tumor von gleichmässiger Consistenz. Auf Druck leicht empfindlich, nicht so scharf abgegrenzt, befindet sich zwischen Zunge und innerem Rand des Kiefers kammartig eine Erhabenheit, welche dem Ductus Warthonianus entlang zieht und in der man deut-

Digitized by Google

lich bei bimanueller Palpation einen harten Gegenstand fühlt, der sich auch bei Cocaininjection der Spritze gegenüber bemerkbar macht.

In Bromäthylnarkose wird nach Cocaininjection in den Mundboden und nachheriger Fixation der Zunge in einer Fadenschlinge eine breite Incision dem Ductus Warthonianus entlang gemacht. Durch ziemlich derbes Gewebe gelangt man auf ein Concrement, welches längs dem Ductus Warthonianus gelegen, sich mit der Pincette aus demselben herausheben lässt. In der Höhle wird ein Jodoformtampon eingeschoben, nachdem die Wand des Ganges auf der Zungenseite mit der Schleimhaut des Mundes vernäht worden und damit eine kleine Blutung aus einer kleinen Mundbodenarterie gestillt ist. Spülung mit Thymol-Eucalyptuswasser.

Kleine Mittheilungen.

Central-Verein Deutscher Zahnärzte. Die diesjährige Versammlung findet nach Beschluss der vorjährigen nicht in der Osterwoche statt, sondern den 9. August und zwar in Berlin. Die Herren, die Vorträge halten wollen werden hiermit ersucht, sie sobald als möglich anzumelden.

69. Versammlung der Gesellschaft deutscher Naturforscher und Aerzte zu Braunschweig. Mit den Geschäften des Abtheilungsvorstandes für die Section „Zahnheilkunde" betraut, erlauben wir uns, die Herren Fachgenossen zur Theilnahme an den Verhandlungen ergebenst einzuladen. Wir bitten Vorträge und Demonstrationen baldigst bei einem der Unterzeichneten anmelden zu wollen, da die allgemeinen Einladungen im Mai versandt werden sollen. Der zahnärztliche Verein für Niedersachsen wird mit der Section laut Vereinsbeschluss gleichzeitig tagen.

O. Walkhoff, Vorsitzender.
E. Jung, I. Schriftführer.
H. Kamm, II. Schriftführer.

E. Merck (Darmstadt) hat kürzlich einen 90 Seiten starken Bericht über das Jahr 1896 erscheinen lassen; darin giebt er ein Bild seiner Thätigkeit auf dem Gebiete chemisch-pharmaceutischer Präparate und einen Abriss der pharmako-therapeutischen Errungenschaften des Jahres überhaupt, eine vorurtheilsfreie Besprechung alles Neuen liefernd.

P.

Druck von C. Grumbach in Leipzig.

Digitized by Google

XV. Jahrgang. 5. Heft. *Mai 1897.*

Deutsche Monatsschrift

für

Zahnheilkunde.

[*Nachdruck verboten.*]

Menstruation und Gravidität in ihren Beziehungen zu Erkrankungen der Mundhöhle.[1])

Von

Privatdocent Dr. **Port.**

In unseren Tagen haben sich von der allgemeinen Medicin eine Reihe von Specialfächern abgetrennt, da der Umfang der medicinischen Wissenschaft zu gross geworden ist, als dass der Einzelne sie in allen ihren Zweigen vollständig beherrschen könnte. So kam es, dass sich der einzelne Forscher in einen speciellen Theil derselben vertiefte unter Beiseitelassung der anderen Fächer. Es ist dies ein ganz natürlicher Entwicklungsvorgang, und er ist in gewissem Sinne nur zu begrüssen; doch darf man dabei nicht in den Fehler verfallen, dass man bei der Beschäftigung mit dem Specialfache den Zusammenhang mit der Gesammtmedicin gänzlich verliert. Diese Gefahr dürfte bei unserem Fache — der Zahnheilkunde — am meisten drohen. Es ist deshalb wohl angezeigt, auf diesen Zusammenhang unseres Specialfaches mit der allgemeinen Heilkunde immer wieder hinzuweisen.

Diesem Zwecke soll auch die Besprechung des heutigen Themas dienen.

In der weiblichen Genitalsphäre kommen hauptsächlich zwei

[1]) Vortrag, gehalten auf der Monatsversammlung des Vereins bayerischer Zahnärzte zu München am 1. Februar 1897.

Digitized by Google

Zustände in Betracht: die Menstruation und die Schwangerschaft. Beides sind physiologische Vorgänge, sie üben aber doch einen so eingreifenden Einfluss auf den weiblichen Organismus aus, dass sie nicht unbeachtet bei unserem operativen und curativen Vorgehen bleiben können.

1. Menstruation. Eine nicht seltene Beobachtung bilden Odontalgien während der Menstruation. So betont Holländer die erhöhte Empfindlichkeit des Dentins während dieser Zeit und das Auftreten von Schmerzen kurz vor oder während der Regel. Sehr häufig seien Zahnschmerzen die einzige Andeutung der beginnenden Menstruation. Solche Fälle wird wohl jeder Zahnarzt schon beobachtet haben, und es ist das Auftreten solcher Odontalgien ebenso zu erklären wie das Auftreten von Schmerzen in anderen Trigeminuszweigen (Migräne). Allerdings muss man sich hüten, jeden Zahnschmerz während dieser Zeit auch der Menstruation in die Schuhe zu schieben, denn nur zu oft wird man eine versteckte cariöse Höhle, ein das Zahnfleisch reizendes Stückchen Zahnstein oder einen infolge Retraction des Zahnfleisches freiliegenden Zahnhals als Ursache der Odontalgie finden können. Zu diesen Ursachen gehören auch die in einzelnen Fällen beobachteten Zahnfleischentzündungen, welche kurz vor der Menstruation auftraten und mit ihr wieder verschwanden. Erst kürzlich hatte ich selbst Gelegenheit, einen derartigen Fall zu sehen. Eine Dame bekam plötzlich ohne irgend eine Ursache am linken vorderen Gaumenbogen ein Geschwürchen, das wie ein geplatztes Herpesbläschen aussah und besonders beim Schlucken schmerzte. In 4 Tagen war es verschwunden. Nach 4 Wochen trat ein ähnliches Geschwür am Zahnfleisch in der Gegend des rechten unteren Eckzahnes auf. Auf Befragen gab Patientin an, dass sie schon früher häufig während der Menstruation an Schluckbeschwerden gelitten habe. Solche Fälle kommen sicherlich viel häufiger vor, als man nach den Angaben in der medicinischen Literatur annehmen sollte, da solche kleine Leiden entweder überhaupt nicht in Behandlung kommen oder in ihrer Aetiologie verkannt werden.

Dass die Menstruation die Ursache spontaner Wurzelhautentzündungen sein könne, ist mir nicht wahrscheinlich. Hier liegen sicher stets ungenaue resp. fehlerhafte Beobachtungen vor. Die Periodontitis beruht meines Erachtens fast stets auf einer Infection,

Digitized by Google

sei es nun von der gangränösen Pulpa aus, was ja weitaus das häufigste ist, sei es, dass durch Stoss auf einen Zahn dieser gelockert wird und dadurch die massenhaft in der Mundhöhle befindlichen Keime zum Peridentium gelangen können oder dass durch eine Gingivitis das sonst straff anliegende Zahnfleisch gelockert wird und so zwischen Zahnfleisch und Zahn Pilze eindringen können. So kann ja wohl eine während der Menstruation vorhandene Entzündung des Zahnfleisches indirect die Ursache für eine Periodontitis abgeben, spontan aber wird sie so wenig wie bei anderen Störungen des Allgemeinbefindens auftreten.

Als vicariirende Menstruation beschreibt Parvin alle 4 Wochen auftretende Blutungen aus der Mundschleimhaut, welche 4 Tage andauerten unter Cessiren der Menses. Ebenso berichtet Bousquet über periodische Blutungen aus dem Zahnfleische bei einem Mädchen mit rudimentärer Scheide und fehlendem Uterus.

Winkel spricht sich in seinem Lehrbuche der Frauenkrankheiten darüber folgendermassen aus:

„Bisweilen treten, wenn der typische Blutabgang aus dem Uterus aufgehört hat, zu seiner Zeit in gleichmässigen Intervallen Blutungen aus anderen Organen, wie Lungen, Magen, Darm, Nieren, Haut, Brüsten, Hämorrhoidalknoten auf, welche man als vicariirende Menstruation bezeichnet hat. Examinirt man solche Patienten genauer, so wird man öfters sicher constatiren können, erstens dass die Menses nur infolge dieser Blutungen (Bluthusten, Bluterbrechen, Hämorrhoidalblutung) ausgeblieben sind, oder dass diese Blutungen keineswegs regelmässig und nur in der Zeit eintreten, wo sonst die Menses da waren. Indessen kommen doch Blutungen aus der Nasenschleimhaut oder der Darmschleimhaut gleichzeitig mit sehr schwachen Menses vor und ersetzen dann allerdings den gewöhnlich stärkeren Blutverlust aus dem Uterus. Ausserdem hat man bei angeborener Atresie und sehr vorzeitiger Menopause bei Stillstand der Haematometra Blutungen aus Nase, Mund, Magen und Lungen beobachtet, für die der Name vicariirende Menses eher passen könnte."

Wenn man also auch das gelegentliche Vorkommen einer vicariirenden Menstruation zugeben muss, so wird man doch gut thun, jede solche Veröffentlichung etwas skeptisch aufzunehmen.

Ein speciell zahnärztliches Interesse beanspruchen die Zustände,

Digitized by Google

welche nach Zahnextractionen während der Menses auftreten können. Es sind dies die Nachblutungen mit oder ohne Cessiren der Menses.

In neuerer Zeit berichtet Gutmann über einige gut beobachtete Fälle von starken Nachblutungen. Unter diesen sind einige besonders hervor zu heben, bei welchen früher schon Extractionen ausserhalb der Zeit der Menses ohne besondere Nachblutung gemacht worden waren, während nunmehr heftige und lang anhaltende Blutungen auftraten. Grunert extrahirte einer Dame eine Wurzel. Nach 2 Stunden trat eine Nachblutung ein, und es begannen die erst in 8 Tagen erwarteten Menses.

Mir selbst sind solche Fälle von Nachblutungen nie vorgekommen, allerdings habe ich auch — wissentlich wenigstens — nie eine Extraction während der Menstruation vorgenommen.

Es ist hier der Platz, die Frage zu erörtern, ob man überhaupt während der Menses eine Extraction machen soll.

Baume meint in seinem Lehrbuche:

„Während der Zeit der Menstruation kann man Zähne ohne weiteres extrahiren. Man hat zwar Fälle beobachtet, dass die Menses nach der Extraction ausblieben, besonders wenn eine starke Blutung folgte. Das war jedoch nur ganz vorübergehend und jedenfalls ohne Schaden für die Patientin."

Allerdings wird der Zahnarzt nur in den seltensten Fällen die nachtheiligen Folgen einer solchen Extraction zu beobachten bekommen, weil die Patienten dann nicht mehr den Zahnarzt, sondern den Hausarzt oder den Gynäkologen aufsuchen. Anderentheils ist es hinreichend bekannt, dass Schreck und Aufregung während der Menstruation sehr nachtheilige Folgen haben können und wie sehr viele Frauen psychisch und physisch von den Menses angegriffen werden. Ich halte es deshalb für ganz unangezeigt, während dieser Zeit eine Extraction vorzunehmen, zumal da man Mittel genug hat, fast immer, für einige Tage wenigstens, den Zahnschmerz erträglich zu machen. Auch keine grösseren Füllungen, deren Legung der Patientin Schmerz bereiten oder sie ermüden (z. B. grosse Goldfüllungen) sollte man zu der Zeit vornehmen. Man kennt ja die Constitution der Patientin nicht, und deshalb muss man so vorsichtig als möglich vorgehen.

Mir ist in der besseren Praxis sehr häufig die Frage vorgelegt worden, ob ich die Behandlung nicht während der

Digitized by Google

Menstruation aussetzen wolle. Ich habe sie stets ohne Bedenken bejaht.

2. Schwangerschaft. Wenn man von dem Einfluss der Schwangerschaft auf das Gebiss spricht, so denkt wohl Jeder zunächst an die Aerzten wie Laien wohlbekannte Thatsache, dass nicht selten während der Schwangerschaft ein ganz rapider Zerfall der Zähne eintritt. Was beim Mädchen die Bleichsucht am Gebiss nicht zerstören konnte, das geht bei der Frau während den Schwangerschaften, besonders wenn dieselben rasch auf einander folgen, zu Grunde, und so sind diese zwei Momente gewiss die Hauptursache, warum wir beim weiblichen Geschlecht die Caries so viel häufiger und ausgedehnter beobachten als beim männlichen.

Für das stärkere Auftreten der Zahncaries während der Gravidität macht Oakley Coles die während dieser Zeit und im Wochenbett bestehende Neigung zu Venenthrombose verantwortlich, welche seiner Annahme nach auf mangelhafter Ernährung beruht.

In neuerer Zeit suchen die Einen die Ursache der vermehrten Zahncaries darin, dass zum Aufbau des kindlichen Fötus mehr Kalksalze nothwendig sind, welche von den Gebilden genommen werden, die am reichsten daran sind, von den Zähnen. Andere sehen in der sauren Mundreaction den Grund dafür, die entweder durch die Veränderung der Zusammensetzung der Mundflüssigkeit oder durch das häufige Erbrechen bedingt sein kann.

Wahrscheinlich wirken alle diese Ursachen zusammen.

Eine schöne Beobachtung, welche beweist, dass die Ernährung der Zähne während der Schwangerschaft thatsächlich wenigstens einen Stillstand erleidet, theilte Träger im Jahre 1846 mit. Er untersuchte trächtige Stuten des Jahrgangs 1841 bezüglich des Zahnwechsels und fand, dass bei diesen der Zahnwechsel gerade so weit fortgeschritten war, wie bei den nicht trächtigen Stuten des Jahrgangs 1842, d. h. dass die Eckzähne noch nicht gewechselt hatten, während die nicht trächtigen Stuten von 1841 die Eckzähne bereits besassen.

Rapiden Zahnzerfall beobachtet man häufig schon während der ersten Gravidität, doch kommen auch Fälle vor, wo erst nach mehreren Wochenbetten solche Zerstörungen sich einstellen. Die

Digitized by Google

Neigung zu Zahncaries ist oft die Ursache der während der Schwangerschaft und zwar besonders in den ersten Monaten derselben auftretenden Zahnschmerzen. Doch kommen auch während dieser Zeit Odontalgien vor bei völlig intacten Zähnen. Es sind dies Neuralgien im Trigeminusgebiete, welche neben Zahnschmerzen häufig auch Kopfschmerzen erzeugen. Winkel betont mit Recht, dass diese Schmerzen unverständige Personen oft veranlassen, sich ganz gesunde Zähne reissen zu lassen.

Die grosse Neigung zu Caries nöthigt die Patientinnen häufig, während der Schwangerschaft zahnärztliche Hilfe aufzusuchen, und man wird oft in die Lage versetzt sein, diesen oder jenen Zahn zu opfern. So sehr ich ein Gegner der Extraction während der Menses bin, so halte ich die Gravidität für absolut keine Contraindication gegen eine nothwendige Zahnextraction. Nur die Zeit des dritten Monats und die letzten Wochen vermeide man möglichst. Handelt es sich bei der Gravidität ja doch um einen Zustand von Monaten, wo man mit palliativen Mitteln sich nicht so durchhelfen kann wie bei den Menses. Und ferner wird es Jedem einleuchten, dass der Schmerz und die Aufregung der Extraction auch bei ängstlichen Personen immer noch besser ist, als eine Reihe von schlaflosen Nächten für Mutter und Kind sein werden, zumal die Schwangerschaft keinerlei Indication gegen die Anwendung localer oder allgemeiner Anästhesie bildet.

Neben Caries und Odontalgie beobachtet man während der Schwangerschaft auch häufig Zahnfleischentzündungen und -wucherungen. Von der leichten Schwellung und Röthung des Zahnfleischrandes bis zu bedeutenden Wucherungen und Aufwulstungen kommen alle Grade vor. Besonders wird der Unterkiefer betroffen, und zwar manchmal so stark, dass, wie in dem Falle von Karner, das Zahnfleisch von den Schneidezähnen abgelöst und über die Unterlippe gelegt werden konnte. Winkel beobachtete bei einer Schwangeren einmal neben der Zahnfleischwucherung ein Papillom der Unterlippe. Leichtes Bluten des Zahnfleisches, Schmerz beim Kauen und übler Geruch aus dem Munde sind die Folgen dieses Zustandes. Im Wochenbett verliert sich die Entzündung meist rasch, kann jedoch dasselbe auch einige Zeit überdauern.

Bei manchen Frauen wiederholt sich dieser Zustand in jeder Schwangerschaft, wie in dem Falle Karner's, wo die Anschwellung

Digitized by Google

des Zahnfleisches und dessen Lockerung für die Dame auch stets das sicherste Zeichen der Schwangerschaft war.

Endlich werden noch Fälle von vicariirenden Blutungen während der Schwangerschaft berichtet. So beobachtete Sommer ein 29jähriges Landmädchen, das regelmässig menstruirt war und 4 normale Schwangerschaften durchgemacht hatte. Nach der 4. Geburt cessirten die Menses. $1\,^1/_2$ Jahre später trat eine neue Conception ein. Von nun an stellte sich alle 4 Wochen einen Tag lang Blutung aus Mund und Nase ein mit vorhergehender Brustbeklemmung und Kopfschmerz. Das Wochenbett nach dieser Schwangerschaft verlief mit Ausnahme einer rheumatischen Affection normal.

Wie man sieht, sind die Beziehungen zwischen den Erkrankungen der Mundhöhle und der weiblichen Genitalsphäre mannigfacher, als man wohl für gewöhnlich anzunehmen geneigt ist. Ein Beweis mehr, dass die Erkrankungen der Mundhöhle eine grössere Beachtung verdienen, als ihnen meist zutheil wird, aber auch eine Mahnung an alle Diejenigen, welche glauben, unser Specialfach ganz von der allgemeinen Heilkunde abtrennen und als ein Fach hinstellen zu können, zu dessen Ausübung nur Technik und gar kein medicinisches Wissen nöthig sei.

Literatur.

Baume, Lehrbuch der Zahnheilkunde. 1890.
Bousquet (Marseille), Transact. of the obstetrical society of London. Vol. XXVII. 1885.
Brück, Casper's Wochenschr. 1889 S. 210.
Oakley Coles, Odontological Society of Great Britain. 1874.
Delestre, Des accidents causés par l'extraction des dents. Paris 1870.
Didsbury, De l'état de gencives chez les femmes enceintes et de son traitement. Paris 1883.
Gutmann, Ueber den Einfluss der Menstruation auf die nach Zahnextractionen auftretenden Blutungen. 4. Sitzg. d. Odontolog. Gesellsch. zu Berlin 20. II. 90.
Holländer, Odontalgie, deren Ursachen und Behandlung. Zeitschr. f. prakt. Med. 5 u. 6. 1876. S. 49.
Karner, Wiener med. Wochenschr. XXII. 50. 1872.
Lieber, Casper's Wochenschr. f. d. ges. Heilkunde. No. 44. 1833.

Digitized by Google

Lindner, Zur Behandlung der Odontalgie der Schwangerschaft. Arch. f. Gynaekologie XVI, 2, p. 312. 1880.
Magitot, Traité de la carie dentaire, recherches experimentales et thérapeutiques. Paris 1867.
Osiander, Mein Zahnwehmittel. Hannov. Annal. VI, 1. 1846.
Parvin (Indianopolis), Transact. of the American gynaecological society. 1876—78.
Peterson, Dental Cosmos. 1895, 4, p. 269.
Pinard, De la gingivite des femmes enceintes et de son traitement. Paris 1886.
Riebe, Deutsche Monatsschr. f. Zahnheilk. 1885, S. 527.
Schech, Die Krankheiten der Mundhöhle, des Rachens und der Nase. 4. Aufl. 1892.
Schröder, Handbuch der weiblichen Geschlechtsorgane.
Sommer, Monatlich wiederkehrende Blutung aus Mund und Nase während der ganzen Schwangerschaft. Heidelb. Annal. X, 3.
Sterling, American Journal N. S. CXIII, Jan. 1869.
Träger, Gurlts u. Hertwigs Magazin f. Tierheilkunde. 1846.
Winkel, Lehrbuch der Frauenkrankheiten. 1886. (Literatur über vicarirende Menstruation.)
Winkel, Lehrbuch der Geburtshülfe. 1889.

[*Nachdruck verboten.*]

Ein Fall von Nasen-, Lippen- und Kieferersatz.

Von

Dr. chir. dent. **Karl Heitmüller,** Zahnarzt u. Lehrer an der Universität Göttingen.

Der Patient, ein Mann in den sechziger Jahren, hatte mehrere Jahre an einem Hautkrebs im Gesicht gelitten. Er wurde dann in der Göttinger chirurgischen Klinik operirt und nach Abheilung der Operationswunden zwecks Anfertigung einer Prothese zu mir geschickt.

Der Patient bot einen überaus traurigen Anblick dar. Es fehlte die Nase, die Oberlippe, der vordere Theil des Oberkiefers und der Vomer. In den noch vorhandenen hinteren Oberkiefertheilen stand auf jeder Seite der zweite Molar, während im Unterkiefer die Zähne fast sämmtlich vorhanden waren. Die Sprache des Patienten war ganz unverständlich, und beim Kauen gelangten fortwährend Speisen in die Nasenhöhle.

Digitized by Google

Zunächst wurde ein Abdruck vom Oberkiefer mit Gyps genommen, nachdem der Eingang zur Nasenhöhle mit Gaze ausgestopft war, um das Eindringen von Gyps in dieselbe zu verhüten. Dann wurde nach dem Modell ein Ersatzstück für den resecirten Theil des Oberkiefers mit den fehlenden Zähnen angefertigt. Dasselbe fand seinen Halt im Munde durch zwei

Fig. 1.



Goldklammern, welche die noch vorhandenen Molaren umschlossen. In das Ersatzstück war eine kleine vierkantige Canüle aus Nickel einvulkanisirt, welche auf der einen Seite nach dem Munde, auf der anderen Seite nach der Nasenhöhle zu offen war und zur Befestigung der Nasen- und Lippenprothese dienen sollte.

Das Oberkieferersatzstück wurde dann dem Patienten eingesetzt

Digitized by Google

und einen Tag getragen. Nachdem es sich im Munde gut angelegt hatte, wurde in die Canüle ein genau passender vierkantiger Stift aus Nickel gesteckt, welcher an der Gaumenseite abgerundet war und daselbst ein wenig vorstand. Derselbe ragte nach der Nasenhöhle zu etwa 3 cm weit hervor, um nachher mit der Nasen- und Lippenprothese verbunden zu werden. Darauf wurde von dem eingesetzten Ersatzstück und den vorderen Partien des Gesichts ein Abdruck mit Gyps genommen. Der Stift kam mit dem Abdruck heraus und wurde in das nach demselben gegossene Modell eingesetzt.

Das Abdrucknehmen von den Gesichtstheilen geschieht am zweckmässigsten in folgender Weise: Man lässt zusammenbeissen, stopft den offenen Nasenraum mit Gaze aus und steckt durch dieselbe eine kleine Röhre, damit der Patient Athem holen kann; dann legt man auf die Augen und dort, wo sich behaarte Stellen finden, etwas geöltes Seidenpapier, bedeckt das Gesicht mit einer dünnen Schicht Gyps und legt erst nach dem Erhärten desselben eine zweite dickere Schicht Gyps auf die erste. Durch dieses Verfahren wird verhindert, dass die weichen Theile des Gesichts zusammengedrückt werden, wie solches der Fall sein würde, wenn man die ganze Gypsmasse auf einmal auf das Gesicht legen oder einen Abdruck mit Stentsmasse nehmen würde.

Bei der Anfertigung eines Nasenersatzes muss man besonders darauf bedacht sein, dass letzterer dem Alter und dem Typus des Patienten entspricht; die besten Anhaltspunkte geben Photographien desselben aus früherer Zeit. Im vorliegenden Falle standen derartige Hilfsmittel nicht zur Verfügung. Das Modell der Nase und Oberlippe wurde in folgender Weise gewonnen: Aus einer grösseren Anzahl Gesichtsmasken von steifem Papier wurde eine einigermassen passende ausgewählt, und die Nase mit einem Theile der Oberlippe herausgeschnitten. Dann wurde die noch zu breite Nase auf der inneren Seite mit einer dünnen Schicht von weissem Wachs überzogen, etwas erwärmt, comprimirt und die Ränder derselben auf das Gesichtsmodell gedrückt. Wo die Ränder der Nase nicht in normaler Weise auf die Gesichtstheile auftrafen, wurden erstere mit Wachs verlängert. Ebenso musste der untere Theil der Lippe aus Wachs geformt werden. Ferner wurde auch auf die Nase an einzelnen Stellen Wachs

Digitized by Google

aufgetragen und dasselbe so modellirt, dass die Form der Nase dem Typus des Patienten völlig entsprach. Auf der inneren Seite der Nase und Lippe wurde an den den äusseren Wachsauflagerungen entsprechenden Stellen mit einem Schaber so viel Wachs fortgenommen, dass die Nase und Lippe überall von gleicher Dicke war. Die künstliche Lippe legte sich genau an den unteren Rand der Zähne der Oberkieferprothese und berührte gerade die Unterlippe. Der aus dem Modell herausragende Theil des Nickelstiftes wurde dann etwas platt geschlagen, mit kleinen Einschnitten versehen und so gebogen, dass er sich an die innere Wand der Nase zwischen den Nasenlöchern anlegte.

Fig. 2.

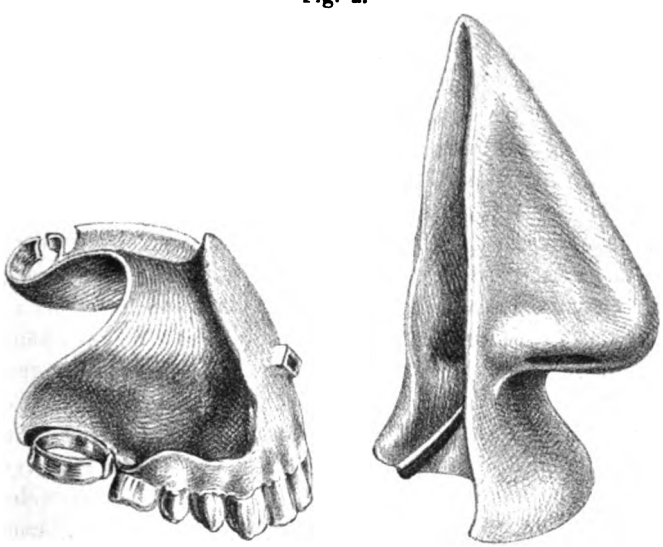

Nachdem dies geschehen, wurde der Nickelstift in die Canüle des Oberkieferersatzstückes, welches der Patient trug, eingesetzt, das Nasenmodell, nach Verschluss der Nasenlöcher mit Wachsplättchen, halb mit Gyps angefüllt und auf das Gesicht des Patienten genau an seinen Platz gebracht. Nach dem Erstarren des Gypses wurde die Nase mit dem nunmehr darin festsitzenden Stift abgenommen und erst mit der äusseren, dann mit der inneren Seite in eine besonders für grössere Kieferersatzstücke

Digitized by Google

hergestellte tiefe, zweitheilige Cüvette eingegypst; der vorher angefeuchtete Gyps in der Nasenspitze verband sich dabei fest mit dem Gyps in der Cüvette. Nach Trennung der erwärmten Cüvettentheile und Herausnahme des Nasenmodells wurde von dem Gyps vorn an der Nase so viel fortgenommen, dass der vordere Theil des Nickelstiftes ganz frei stand, und um letzteren hart werdender Kautschuk gestopft. Ebenso wurde der vordere Theil der Nasenspitze und der grösste Theil des Nasenrückens aus demselben Kautschuk geformt, während die Seitentheile der Nase, der obere Theil des Nasenrückens und die Oberlippe aus weich bleibendem Kautschuk gebildet wurden. (In einem analogen Fall würde ich in Zukunft statt des weich bleibenden Kautschuks noch besser Gummi verwenden.)

Das Stopfen des Kautschuks wird sehr erleichtert, wenn man sich von der Nase eine Schablone aus Stanniol macht, nach derselben die Stücke von hartem und weichem Kautschuk ausschneidet und die Form mit einer Kautschuklösung auspinselt.

Nach dem Vulkanisiren der Prothese war der Nickelstift durch den harten Kautschuk fest mit derselben verbunden. Darauf wurden die Nasenlöcher ausgeschnitten und die inneren Theile der Nase möglichst glatt gemacht, um leicht von Schleim u. s. w. gereinigt werden zu können, während die äussere Seite etwas rauh blieb, damit die Farbe beim Bemalen gut an derselben haften könnte.

Das Bemalen der Prothese wurde in höchst naturgetreuer Weise von dem leider kürzlich verstorbenen Maler- und Zeichenlehrer O. Eberlein in Göttingen ausgeführt. Zur Herstellung der Farbe für weich bleibenden Kautschuk empfiehlt Siegfried in Meissen eine Lösung von Rosa-Kautschuk in Benzol, welcher nach Bedürfniss Erd- oder Metallfarbe (Ocker, Krapp, Zinnober, blaue Metallfarbe u. s. w.) hinzugesetzt werden. Da die Lösung sehr schnell trocknet, muss öfters wieder Benzol auf die Palette gegossen werden. Nach dem Trocknen der Farbe soll dieselbe noch mit einem feinen Lack (Celluloid-Lack) überzogen werden, den man mit dem Finger betupfen kann, um den Glanz zu mildern.

Das fertige Ersatzstück wurde dann mit dem Stift in die Canüle des Oberkieferersatzstückes eingesetzt. Dasselbe sass sehr fest und schloss überall gut an den Gesichtstheilen an. Das Ersatzstück war als solches selbst auf eine geringere Entfernung

Digitized by Google

hin kaum zu erkennen, da die weichen Ränder desselben die Bewegungen der Gesichtsmuskeln beim Sprechen mitmachten. Die Prothese konnte vom Patienten leicht gelockert und abgenommen werden, wenn derselbe mit dem Finger auf den nach der Gaumenseite zu ein wenig vorspringenden abgerundeten Theil des Nickelstiftes drückte. Dem Patienten wurde empfohlen, die künstliche

Fig. 3.



Nase noch durch ein Streifchen englischen Pflasters mit dem natürlichen Nasenrest zu verbinden, falls dieselbe sich im Laufe der Zeit etwas lockern sollte.

Ein künstlicher Schnurrbart, welchen man zur Verdeckung des bei herzhaftem Lachen sich zeigenden Zwischenraumes zwischen der künstlichen Lippe und der Wange auf jener hätte befestigen können, wurde von dem Patienten nicht gewünscht.

Digitized by Google

[*Nachdruck verboten.*]

Ueber Dr. Credés neue Antiseptica: Silber u. Silbersalze u. deren Anwendung in der Zahnheilkunde.[1])

Von
Zahnarzt **M. Hille**, Dresden.

Geehrte Herren Collegen. Wenn ich wage, jetzt, wo fast täglich neue Medicamente in den Handel gebracht werden — die dann meistens ebenso schnell wieder verschwinden, wie sie gekommen sind, — über ein gleichfalls neues Antisepticum zu berichten und Ihnen dasselbe aufs wärmste zu empfehlen, so geschieht es, weil ich durch die guten Erfolge, welche ich in verschiedener Beziehung damit in unserem Specialfach erzielt habe, ermuthigt worden bin.

Obschon sich die Chirurgie mehr von der Antisepsis weg zur Asepsis gewendet hat, können die Antiseptica dennoch nicht ganz entbehrt werden, da sich die Asepsis nicht überall mit Sicherheit durchführen lässt. Das gilt besonders von den Fällen, wo unter ungünstigen Aussenverhältnissen operirt werden muss, d. h. das Eindringen von Mikroorganismen nicht verhütet werden kann, oder eine Wunde schon inficirt, oder einer nachträglichen Infection ausgesetzt ist. Ferner lässt sich nicht leugnen, dass sich oft durch die Anwendung von Antisepticis raschere und bessere Erfolge erzielen lassen, als mit der Asepsis. Bei unserer Thätigkeit in der Mundhöhle, die ja eine Brutstätte von exo- und endogenen Mikroorganismen bildet, ist ein aseptisches Verfahren überhaupt undurchführbar, und wir Zahnärzte sind immer auf zweckentsprechende Antiseptica angewiesen. —

Credé hatte nun schon längst den Mangel eines sogenannten idealen Antisepticums empfunden, denn alle bisherigen Antiseptica waren nicht in jeder Hinsicht vollkommen. Ein ideales Antisepticum müsste folgende Eigenschaften besitzen: Es muss gefahrlos, ungiftig und reizlos sein, es muss abtödtend auf alle pathogenen

[1]) Vortrag, gehalten im zahnärztl. Ver. f. d. Königr. Sachsen am 24. Octob. 1896.

Digitized by Google

Keime und Mikroorganismen wirken, es darf ferner keinen nachtheiligen und zerstörenden Einfluss auf die Gewebstheile, mit denen es in Berührung tritt, ausüben, es muss sodann eine Form besitzen, die ermöglicht, dass es überall leicht an difficilen Stellen zugänglich gemacht werden kann. Als höchste und vollkommenste Stufe wäre schliesslich noch zu verlangen, dass es ausser einer Dauerwirkung noch eine Fernwirkung in die umgebenden Gewebslagen auszuüben im Stande wäre, um auch tiefer in dieselben eingedrungene Keime zu vernichten.

An keines der bisherigen Antiseptica vermochte man indessen alle jene Anforderungen zu stellen. Viele sind giftig und stark ätzend, während andere wiederum nicht auf alle Spaltpilze keimtödtend wirken, wieder andere besitzen einen allzu intensiven oder widerlichen Geruch. Eine Fernwirkung ist meines Wissens bei keinem der bisher bekannten Antiseptica noch erreicht worden.

Diese Momente waren es, die Credé veranlassten, nach einem Mittel zu suchen, was obige Anforderungen in sich vereinigte, und er glaubt ein solches nunmehr in seinen Silberpräparaten, in dem Itrol, das ist citronsaures Silber, und in dem Actol, dem milchsauren Silber, gefunden zu haben. Seine erste Anregung, sein Augenmerk auf Silber zu richten, erhielt er einestheils durch seinen Vater, der sich mit Vorliebe des Argent. nitr. in schwachen Lösungen bei bestimmten Augenerkrankungen Neugeborener bediente, sowie hauptsächlich durch einen Professor der Chirurgie, Halited in Baltimore, dem er 1895 auf seiner Reise in Nordamerika einen Besuch abstattete. Prof. Halited wandte nämlich zur Bedeckung von Wunden anstatt des Jodoformmulls metallisches Silber in Form von Silberfolie an, seiner antibakteriellen Eigenschaften wegen, von der er sich oft überzeugt hatte. Auf diesem Grunde baute Credé weiter, indem er zusammen mit seinem Assistenten, Herrn Dr. Beyer, darüber bakteriologische mikroskopische und klinische Versuche auf seiner chirurgischen Abtheilung im Dresdner Carolahause, sowie im Laboratorium anstellte, die überraschende Resultate brachten. Er fand, dass das antiseptisch wirkende Agens ganz bestimmte Silberverbindungen waren. Credé sagt in seiner Brochure über Silber und Silbersalze: „Dieses mein jetziges Verfahren, welches seit Monaten an vielen Hundert Kranken erprobt und auf meiner Abtheil systematisch eingeführt ist, muss

Digitized by Google

ich ebenso wie die wissenschaftliche Entwickelung und Begründung des Verfahrens als das alleinige geistige Eigenthum von mir und Dr. Beyer in Anspruch nehmen."

Gestatten Sie, meine Herren Collegen, dass ich Ihnen in Kürze unter Demonstration verschiedener Präparate Einiges über die im Laboratorium angestellten Versuche und Ergebnisse mittheile. Es wurden vorerst Versuche mit chemisch reinen Metallen angestellt, und man fand die Thatsache, dass Edelmetalle im gediegenen Zustande die Fähigkeit besitzen, das Wachsthum der Spaltpilze zu hemmen. Uns Zahnärzten ist ja allgemein bekannt, dass Metallfüllungen, und das gilt besonders von Goldfüllungen, haltbarer und widerstandsfähiger sind, als Phosphat- oder andere Füllungen. Ich glaube bestimmt — und diese Ansicht bestätigt auch Miller, — dass die grössere Haltbarkeit und Widerstandsfähigkeit der Goldfüllungen nicht allein an der correcteren Ausführung derselben, sondern zum Theil an der antiseptischen Eigenschaft jener Edelmetalle liegt. Ferner weiss Jeder von uns, dass Goldpiècen einen günstigeren Einfluss auf die Mundschleimhaut ausüben als Kautschukgebisse, und dass Goldklammern den Zähnen weniger nachtheilig sind als Kautschukklammern. Ich meine, auch diese Erscheinungen lassen sich auf eine antiseptische Wirkung zurückführen.

Jedenfalls ist von unseren Autoren, so auch von Miller, nachgewiesen, dass die verschiedensten Metalle, ganz besonders aber Gold, Silber und Quecksilber, antiseptische Eigenschaften besitzen, während Zinn, Blei und Eisen sich in dieser Beziehung unwirksam zeigen.

Dr. Beyer stellte also in dieser Richtung die eingehendsten Versuche an. Auf Platten ausgegossenen, mit Reinkultur von Staphylo- und Streptokokken stark geimpften Agar liess er sich bei Bruttemperatur entwickeln und legte ein Stück des zu untersuchenden Metalls, in unserem Falle Silber, auf. Es entstand nach einiger Zeit um das Metall herum eine vollkommen pilzfreie Zone, die, im Gegensatz zu der übrigen Substanz des Nährbodens, vollkommen klar und durchsichtig war. Da nun nach Entfernung des Silbers nach 24 Stunden an der culturfreien Zone auch nachträglich keine Culturen wuchsen, selbst dann nicht, wenn sie von neuem mit Infectionsstoff geimpft wurden, vielmehr sich jene

Digitized by Google

pilzfreie Zone noch vergrösserte, so nahm man an, dass eine jenes Wachsthum entwicklungshemmende Substanz zurückgeblieben sein musste. Das Silber musste sich also, infolge der Einwirkung der Spaltpilze auf dasselbe, gelöst haben — und dass dieses wirklich der Fall war, ergab die Untersuchung der Culturen, in denen man Silber nachzuweisen im Stande war — und musste eine chemische Verbindung eingegangen sein. Dr. Beyer sagt darüber: „Die Wachsthumhemmung der Keime beruht demnach auf der Bildung einer antiseptischen Silberverbindung, die unter Einwirkung von Spaltpilzstoffwechselproducten entsteht. Denn ohne Mikroorganismen steht das Silber als vollständig indifferenter Körper dem Nährboden gegenüber."

Genaue chemische Untersuchungen, auf die ich hier nicht weiter eingehen kann, haben nun ergeben, dass der Hauptantheil an der Auflösung des Silbers der Milchsäure zukommt und dass die hauptsächlich antibakteriell wirkende Substanz das milchsaure Silberoxyd ist. Wenn dem so ist, so musste das milchsaure Silberoxyd, auf Platten gebracht, dieselbe abtödtende Wirkung ausüben, wie das reine metallische Silber, und es zeigte sich denn thatsächlich, dass die Wirkung desselben auf Culturen noch viel intensiver war, als beim metallischen Silber, denn die keimfreie Zone entwickelte sich noch wesentlich breiter. Ueber die Schlussfolgerungen, die aus diesen Ergebnissen zu ziehen sind, sagt Dr. Beyer:

1. „Das gediegene Silber wird erst dann ein Antisepticum, wenn Keime vorhanden sind. Es stellt gleichsam ein Sicherheitsventil dar, welches nur in der Stunde der Gefahr in Wirksamkeit tritt. Demnach nimmt das Silber eine Mittelstellung zwischen Antisepsis und Asepsis ein.

2. „Da die erste Stufe des Processes, von der die Keimtödtung ausgeht, die Bildung eines Silbersalzes ist, so wird es sich bei inficirten Wunden empfehlen, ein Silbersalz anzuwenden, um den Ablauf des Processes zu beschleunigen." —

Nachdem sich dieses also ergeben hatte, liess sich Dr. Credé ein reines Präparat von milchsaurem Silber in der chemischen Fabrik von Heyden in Radebeul herstellen und setzte seine mit gediegenem Silber begonnenen Versuche mit diesem Präparate an Wunden verschiedenster Art mit bestem Erfolge fort.

Digitized by Google

In dem Sonderabdruck aus dem Archiv für klinische Chirurgie schreibt Credé Folgendes über das milchsaure Silber:

„Das milchsaure Silber ist ein weisses, geruchloses, fast geschmackloses, in braunem Glase unbegrenzt haltbares, in Wasser und eiweisshaltigen Flüssigkeiten 1:15 lösliches Pulver. Eine ätzende Wirkung hat es nicht, doch verursacht es bei empfindlichen Kranken und bei noch in der Reinigung begriffenen Wunden mitunter ein mehr oder weniger starkes Brennen von der Dauer einer halben Stunde bis zu einigen Stunden. In 5 Minuten tödtet es in einer wässerigen Lösung von 1:100 Streptokokken, Staphylokokken u. s. w. ab. Im Blutserum hemmt es die Entwicklung von Spaltpilzen noch in einer Lösung von 1:80000, während Sublimat nur bis zu einer Lösung von 1:20000 dies erreicht. Die Silbersalze haben daher, wie schon Koch und Behring vom salpetersauren Silber hervorhoben, im thierischen Gewebssaft eine mindestens viermal stärkere keimtödtende d. h. antiseptische Kraft als das Sublimat. Das Sublimat ist ausserdem giftig und geht in stärkeren Lösungen Oxydationsprocesse mit den Eiweisskörpern ein, d. h. es vernichtet das Gewebe und verhindert auch dadurch eine weiterreichende antiseptische Thätigkeit. Hierin liegt ein grosser Unterschied zwischen etlichen organischen Silbersalzen und dem Sublimat, sowie fast allen anderen wirksamen antiseptischen Mitteln. Die Silbersalze, die ich verwende, zerstören nicht im geringsten die thierischen Gewebe. Sie verhindern eine Entwicklung von Spaltpilzen in denselben, da sie sich in dem Gewebssaft lösen und gelöst bleiben und die Gewebe durchtränken, d. h. also nicht bloss eine örtliche desinficirende Wirkung ausüben, sondern auch eine Fernwirkung besitzen ... Wie bemerkt, hat das milchsaure Silber, als Pulver benutzt, empfindlichen Geweben gegenüber doch eine geringe Reizwirkung und wird seiner leichten Löslichkeit wegen rasch resorbirt, so dass die Gefahr einer toxischen Wirkung bei grossem und langem Verbrauche nicht ganz von der Hand zu weisen ist. Ferner wird es hierdurch in der Anwendung auch viel theuerer, da es öfters der Wunde aufgestäubt werden muss. Aus diesem Grunde liess ich mir von der Heyden'schen Fabrik acht andere organische Silbersalze darstellen, von denen ich annehmen konnte, dass sie infolge ihrer chemischen Verwandtschaft mit dem milchsauren Salze ähnliche antiseptische Eigen-

Digitized by Google

schaften haben würden, aber vielleicht schwerer löslich wären. Aus den mit diesen Salzen angestellten bakteriologischen und klinischen Versuchen ging das citronsaure Silber als Sieger hervor. Es ist ein feines, leichtes, gut zerstäubbares, haltbares, geruch- und geschmackloses Pulver, welches genau dieselben antiseptischen Eigenschaften hat, wie das milchsaure Silber. Es ist aber nur im Verhältniss von 1:3800 löslich. 1:4000 gelöst tödtet es in 10 Minuten alle Spaltpilze ab, es besitzt also eine baktericide Kraft, die für alle in Betracht kommenden Verhältnisse weit mehr als genügt. Es verursacht auf keiner Wunde irgend eine Empfindung und ist seiner geringeren Löslichkeit wegen von grosser Dauerwirkung bei sehr sparsamem Verbrauch. Obwohl der Preis im Einzelverkauf etwa doppelt so gross ist als der des Jodoforms, das er an Wirkung weit übertrifft, so ist es in seiner Anwendung doch zweifellos billiger."

Das citronsaure Silber oder Itrol hat als den Vorzug, dass es infolge seiner schwereren Löslichkeit langsamer resorbirt wird und daher eine Dauerwirkung ausübt. Dass die Dauerwirkung eine sehr anhaltende ist, lässt sich durch die Thatsache beweisen, dass ein Stück der von Credé zur Wundbehandlung verwendeten grauen Silbergaze, das acht Tage hindurch in einer secernirenden Wunde gelegen hatte, auf Nährboden gebracht, sich nicht nur als steril erwies, sondern auch noch im Stande war, eine keimfreie Zone zu bilden, falls der Nährboden vorher inficirt war.

Es würde zu weit führen, auf die ausserordentlich günstigen Erfolge, welche Credé sowohl in der Chirurgie als auch bei Erkrankungen der weiblichen Sexualorgane, sowie in der Ohrenheilkunde gehabt hat, einzugehen. Interessant sind seine praktischen Versuche an Patienten. Er behandelte sowohl frische, als auch alte Wunden an demselben Individuum in verschiedener Weise. So zum Beispiel die eine Wunde streng aseptisch, die andere mit Jodoform und die dritte mit Silbersalzen, und er konnte zu seiner Freude erleben, dass die mit Silber behandelten Wunden immer zuerst heilten, obwohl er, wie er sagt, grundsätzlich stets die ungünstigsten Wunden dazu ausgesucht hatte.

Die Anwendung des Medicamentes seit über 7 Wochen bei einer Zahl von mehr als 400 schweren chirurgischen Kranken bestand sowohl im Aufstäuben des Itrols mit einem geeigneten

Digitized by Google

Pulverbläser, oder im Bedecken und Tamponiren der Wunden mit grauem Silberverbandstoff. Auch subcutan wurde es gebraucht. Obwohl die Versuche damit bisher sehr ermuthigend sind, so können dieselben noch nicht als abgeschlossen gelten. Bemerkenswerth ist noch, dass selbst bei längerem Silbergebrauch Argyrose nie beobachtet worden ist. — Alle diese günstigen Resultate veranlassten mich, diese Antiseptica auch in unserem Specialfach zu erproben, und zwar hielt ich es für wahrscheinlich, dass dieselben mit ihren vielen Vorzügen bei der Verwendung zur Sterilisation von Wurzelkanälen gute Erfolge herbeiführen müssten. Meine praktischen Versuche erstrecken sich also vorzüglich auf die Behandlung von Zähnen, sowohl mit frisch abgetödteten Pulpen, als auch auf solche mit gangränos zerfallenen Pulpen, insgesammt auf ungefähr 100 Fälle. Ich muss sagen, dass meine Erwartungen nicht getäuscht worden sind. Die seit circa einem halben Jahre damit erzielten Erfolge haben mich durchaus befriedigt, so dass ich Ihnen Versuche mit diesem Präparat aufs wärmste anempfehlen kann.

Ich entliess jeden der mit Silbersalzen behandelten Patienten mit der Weisung, unverzüglich zu mir zu kommen, sobald sich irgendwie schmerzhafte Erscheinungen in dem behandelten Zahne einstellen sollten. Ich sah deren bis heute erst drei wieder mit nachträglich eingetretenen Periostitiden, und zwar waren zwei davon solche Fälle, wo die Defecte in Molaren distal gelegen, also schwer zugänglich waren. Bei allen drei Patienten befanden sich die betreffenden Zähne im Oberkiefer.

Wenn ich Ihnen, verehrte Herren Collegen, meine Methode der Wurzelbehandlung ganz kurz schildern darf, so ist dieselbe folgendermassen. Vorerst eröffne ich die Pulpahöhle mit einem entsprechenden Rosenbohrer und reinige bei gangränos zerfallenen Pulpen mit einer feinen Sonde, so gut als es eben möglich, die Kanäle. Darnach spritze ich wiederholt mit einer frisch bereiteten dünnen Actollösung vielleicht 1:2000 die Wurzelkanäle aus. Nun erst lege ich den Gummi an und trockne die ganze Höhle mit Watte und dann möglichst gut mit dem Warmluftbläser aus, worauf ich das Hauptgewicht lege. Ich gehe hierbei von dem Princip aus, dass es, selbst wenn noch zerfallene Nervreste zurückgeblieben sind, zu einer weiteren Zersetzung und

Digitized by Google

Entwicklung von Fäulnissgasen nicht so leicht kommen kann, wenn alle Feuchtigkeit entzogen ist, so dass gewissermassen eine Mumification der eventuell noch zurückgebliebenen Nervreste eintritt. Hierbei kommt mir nun die Pulverform des Itrols ausgezeichnet zu statten, denn nicht nur dass die zurückgebliebenen Zerfallsproducte durch dasselbe anhaltend desinficirt werden, wirkt es durch seine staubförmige Beschaffenheit auch noch austrocknend. Die Schwierigkeit der Sterilisation der Wurzelkanäle beruht ja in der Schwierigkeit, die antiseptische Substanz in dieselben einzubringen. Ich glaube nun diese Sterilisation derart am besten zu erreichen, dass ich einen mit Itrol gefüllten Pulverbläser benutze, an dessen Spitze ich einen Gummischlauch mit einer dünnen Canüle angebracht habe, der mir alle Biegungen gestattet, so dass ich auch in distale Cavitäten damit gelangen kann.

Die Zerstäubung des Pulvers erfolgt mit ziemlicher Vehemenz, wodurch es mir wohl möglich erscheint, dass Partikelchen davon bei genügender Erweiterung der Kanäle in die höchsten Spitzen derselben zu dringen vermögen. Glaube ich mit dem Pulverbläser nicht in gewünschter Weise zum Ziel zu gelangen, so benutze ich eine in Itrolpulver getauchte schwache Sonde zur Einbringung des Medicamentes.

Frisch abgetödtete Pulpen fülle ich zumeist in einer Sitzung, einfach indem ich nach Eröffnung des Cavums mit einem sterilisirten Bohrer Itrol einstäube, worauf ich es dann mit Zinn oder Guttapercha verschliesse, wie ich es bei jeder Wurzelfüllung zu thun pflege. Bei putriden Wurzelkanälen scheint es mir nöthig, 2—3 Einlagen und Einstäubungen von citronsaurem oder milchsaurem Silber zu machen, ehe man zur permanenten Füllung schreitet. Ueberraschend dabei ist, dass sich in den meisten Fällen nach der ersten Einführung eines Silberwattebäuschchens fast gar kein fauliger Geruch mehr an demselben wahrnehmen lässt. Eine Verfärbung des Zahnes habe ich bei denjenigen Fällen, die mir wieder zu Gesicht gekommen sind, und das sind allerdings nur Molarzähne, auch nicht bemerken können. Nur das Cavum färbt sich schwarz nach Silbereinlagen. Ebenso fehlten Reizerscheinungen nach den Einlagen.

Ich will nun mit der eben beschriebenen Wurzelbehandlung nicht gesagt haben, dass meine Methode die einzig richtige, oder

Digitized by Google

dass sie nicht noch veränderungsfähig wäre. Es ist das Capitel der Wurzelfüllungen ein sehr viel umstrittenes, und es ist eine bekannte Thatsache, dass beinahe soviel verschiedene Methoden der Wurzelfüllungen als Collegen existiren. Jeder macht es eben anders. Um so mehr freue ich mich, dass ich durch diese Antiseptica zu einem geeigneten System gelangt bin.

Zum Schluss möchte ich noch erwähnen, dass ich die Silberpräparate auch in verschiedenen anderen Erkrankungen, so z. B. die graue Silbergaze in einem Fall von Empyem der Highmorshöhle, sodann als Tampon bei starken Blutungen nach Zahnextractionen, ferner dünne Lösungen zu Mundspülungen bei Stomatitis, mit immer gleich gutem Erfolg angewendet habe.

Bei der relativ geringen Anzahl von Fällen, auf die sich meine Erfahrungen in der Zahnheilkunde erstrecken, wäre es verfrüht, ein endgiltiges Urtheil zu fällen. Soviel aber ist gewiss, dass die bisher erzielten guten Resultate wohl Anspruch darauf erheben können, dass jene Silberpräparate möglichst eingehend nach allen Seiten hin weiter von uns geprüft und versucht werden möchten und es würde mich freuen, wenn ich denjenigen Collegen, denen diese Antiseptica bisher noch nicht bekannt, hiermit eine Anregung dazu gegeben haben sollte.

Es erübrigt mir noch, Herrn Hofrath Credé, sowie Herrn Dr. Beyer für deren bereitwillige Auskünfte und Ueberlassung einiger Präparate an dieser Stelle meinen wärmsten Dank auszusprechen.

Auszüge und Besprechungen.

Haidle: The absorption of the roots of the temporary teeth. (Dent. Register, August 1896.)

Nachdem Verf. eine ausführliche chronologische Uebersicht der Ansichten über die Resorption der Milchzahnwurzeln gegeben hat, geht er näher auf die Ansicht Black's ein. Dieser unterscheidet die Zellen des Periodonts in Fibroblasten, Cementoblasten, Osteoblasten und Osteoklasten, welche sämmtlich nur Modificationen der gewöhnlichen Bindegewebszellen sind. Die Fibroblasten dienen zur Neubildung von Bindegewebsfasern des Periodonts; die Cementoblasten zum Aufbau des Cementes; die Osteoblasten versehen dieselbe Function beim Knochen, dem sie als polygonale Zellen

Digitized by Google

aufliegen; die Osteoklasten, gewöhnlich mehrkernige, in Grösse und Form sehr variable Zellen, enthalten am häufigsten 4—10 Kerne, zeigen eine runde oder oblonge Form und finden sich in buchtigen Aushöhlungen der Knochenoberfläche, in den bekannten Howskip'schen Lacunen. Ihre Function besteht in der Auflösung des Knochens, nach Black's Ansicht durch eine von ihnen secernirte Säure; die auf diese Weise veränderten Hartgewebe sollen dann durch die Lymph- bezw. Blutgefässe fortgeführt werden. — Die weite Verbreitung dieser Theorie ist dem Verf. nur erklärlich mit Rücksicht auf das Vorhandensein von Salzsäure im Magensaft. Da aber die Hauptverdauung erst im Dünndarm unter Mitwirkung der alkalisch reagirenden Verdauungsfermente vor sich geht, so glaubt Verf., dass die Osteoklasten ähnlich wirken wie die Zellen der grossen Verdauungsdrüsen, d. h. dass sie gewisse Stoffe aus dem Blute in sich aufnehmen, welche sich mit anderen, in den Osteoklasten schon vorhandenen Substanzen vereinigen und so ein Ferment bilden, welches die Wurzeln der temporären Zähne quasi verdaut. Dieselben Verhältnisse in Bezug auf den Knochen liegen bei Regulirungen vor. Durch den Druck, welchen der zu bewegende Zahn auf den vor ihm liegenden Theil des Periodonts ausübt, werden von den Bindegewebszellen des letzteren Osteoklasten gebildet, die die betr. Alveolarpartie auflösen (= verdauen); gleichzeitig treten an der gegenüberliegenden Stelle Osteoblasten in Thätigkeit, welche den entstandenen Raum zwischen Zahn und Alveolenwand durch Knochenneubildung schliessen. Bei der Resorption der Milchzahnwurzeln ist das mechanische Moment durch den Druck des vorrückenden permanenten Zahns gegeben. Unter Bezugnahme auf den Einwand Tomes' u. a., dass die Resorption der Milchzahnwurzeln häufig auf der dem permanenten Zahn entgegengesetzten Seite beginnt, meint Verf., dass die Osteoklasten auf reflectorischem Wege erregt werden, indem der Druck des bleibenden Zahns auf die sensiblen Fasern des Periodonts wirkt, welche durch Fortleitung des Reizes zu den Centralorganen eine Erregung der secretorischen bezw. trophischen Nerven und dadurch eine Action der Osteoklasten herbeiführen. Man kann jenen Umstand auch durch die Annahme erklären, dass Osteoklasten nun auf der dem bleibenden Zahne entgegengesetzten Seite vorhanden sind, auf der anderen aber fehlen. *Dr. phil. A. Hoffmann* (*Leipzig*).

Ambler: Nodule on apex of root. (Ohio, Dent. Journ. Vol. XVI. Nr. 10. October 1896.)

Eine etwa 30 Jahre alte Dame litt an einem chronischen Abscess am rechten oberen kleinen Schneidezahne. Die äussere Alveolarlamelle erwies sich bei der Untersuchung an der Wurzelspitze zerstört. Um von hier aus den Abscess zu behandeln, ging

Digitized by Google

A. mit einem kleinen Löffel leicht um die Wurzelspitze herum und beförderte ein stecknadelgrosses Knöpfchen von „Zahnbein oder Schmelz" heraus. — Der Fall beansprucht deshalb Interesse, weil Schmelzperlen an der Wurzelspitze ein seltenes Vorkommniss sind, während sie am Zahnhalse mehrwurzeliger Zähne öfter vorkommen. *Jul. Parreidt.*

Whistlar (Joungstown, Ohio): **Is it a fact that teeth decay on the left side of the mouth more than on the right? If so, why?** (Ohio, Dent. Journ. 1896, Nov.)

Durch die Statistik über den Zustand der Zähne der Menschenschädel im Peabody-Museum der Harvard University glaubt Verf. die obige Frage dahin beantworten zu können, dass thatsächlich die Zähne der linken Seite etwas mehr verderben als die der rechten. Er fand nämlich auf der rechten Seite 1220, auf der linken 1273 kranke Zähne. Zudem giebt er an, dass er von 1865 bis 1875 um $3^1/_2$ Proc. mehr Operationen auf der linken als auf der rechten Seite gemacht habe. [Referent kann, wie auch Verf. selbst, die Frage damit nicht als endgiltig beantwortet betrachten. Es kommen bei solchen Zählungen zu viel Zufälligkeiten vor. So zählte ich z. B. den ersten Mahlzahn und fand zwei Jahre hinter einander die linke Seite etwas überwiegend, in den drei folgenden Jahren aber die rechte Seite. In Summa zählte ich von 10000 kranken Zähnen 5018 auf der rechten und 4982 auf der linken Seite, fand also eine ganz unbedeutende Differenz.] *Jul. Parreidt.*

Amoëdo: Contribution à l'étude de l'implantation des dents. (Paris, L. Pochy.)

Die Implantation ist besonders bei Verlust einzelner Vorderzähne indicirt, da ihre Prognose in jeder Beziehung eine günstige ist, während sie bei der Anwendung kleiner Kautschuk- bez. Metallplatten durch das relativ häufige Eindringen derselben in Oesophagus resp. Trachea ziemlich ungünstig erscheint. Ebenso sprechen ästhetische und physiologische Gründe für die Implantation. Das Operationsverfahren ist folgendes: 1. Desinfection der Mundhöhle mit einer 0,20‰ Sublimatlösung oder dergleichen. 2. Injection von 0,01 Cocain direct in den Knochen. 3. Tiefe Incision in die Schleimhaut bis auf den Kieferknochen in Form eines H und Zurückschlagen der so entstandenen beiden Lappen mitsammt dem Periost. 4. Herstellung der neuen Alveole mit den bekannten Implantationsinstrumenten nach Younger u. a. 5. Die eigentliche Implantation des Zahnes, welcher scharf in die neue Alveole passen bez. in diese durch den automatischen Hammer, auf den eine Holzspitze aufgesetzt ist, eingetrieben werden muss. — Zur Retention dienen bei Prämolaren Ligaturen aus Platindraht, während

Digitized by Google

bei den Frontzähnen ein kleiner Apparat verwendet wird, welcher aus einem Stück reinen Silberblechs besteht, das der palatinalen Fläche des implantirten Zahnes und seiner beiden Nachbarn angepasst ist, und an welchem sechs Platindrähte angelöthet sind, entsprechend den Approximalflächen der drei Zähne. Diese Schiene wird mit Cement aufgesetzt, die Drähte durch die Zwischenräume nach vorn durchgeführt und auf der labialen Fläche jedes Zahnes je zwei nahe dem Zahnfleischrande zusammengeschnürt. — Was das Schicksal der implantirten Wurzel anlangt, so ist es allein die „Fusionstheorie", welche klinisch und mikroskopisch beweisbar ist. Verf. äussert sich folgendermassen darüber: der implantirte Zahn wirkt als Fremdkörper und veranlasst eine Ostitis mit Bildung einer aus Leukocyten bestehenden Membran, welche die implantirte Wurzel allmählich völlig einschliesst. Alsdann beginnt die Entkalkung der letzteren durch Osteophagen, Riesenzellen von saurer Reaction, sowie die Bildung von Erosionsstellen durch die Thätigkeit von Osteoklasten. Sobald der Zahn unbeweglich und auch sonst der Allgemeinzustand gut ist, repräsentirt der erstere keinen Fremdkörper mehr und die Resorption sistirt; in dem neugebildeten Gewebe zwischen Wurzel und Alveole treten Gefässe auf; bald erscheinen auch Osteoblasten und Kalkablagerungen und vollenden so die knöcherne Verbindung zwischen Wurzel und Alveolenwand. Diese ganzen Vorgänge vollziehen sich, gleichviel ob es sich um frische oder getrocknete Zähne handelt. Nach abgeschlossener Consolidirung beobachtet man klinisch einen helleren Percussionsschall, sowie einen ausserordentlichen Widerstand bei einer später etwa nöthig werdenden erneuten Extraction. — Um die Befestigung zu erleichtern, empfiehlt es sich, das Cement der zu implantirenden Wurzel in der Dicke von 0,3 mm in 10% Salzsäurelösung zu entkalken, mit nachfolgender Neutralisirung durch Ammoniak. Natürlich ist die etwa noch vorhandene Krone vor der Säure zu schützen. Ferner ist der Wurzelkanal vom Apex aus zu erweitern und mit jodoformirter Chloropercha zu füllen. Die klinische Erfahrung hat gezeigt, dass sich dergestalt vorbehandelte Wurzeln viel schneller und sicherer consolidiren, als getrocknete und nicht entkalkte Zähne ohne Periost. Besonders wichtig ist ausserdem noch die Garantie für absolute Sterilität. Um für alle Fälle eingerichtet zu sein, kann man eine ganze Anzahl derartig präparirter Wurzeln vorräthig halten, um sie im Bedarfsfalle mit einer Porzellankrone zu versehen. — Zum Schluss berichtet Verf. noch über eine Anzahl vor ca. 6 Jahren vorgenommene sehr interessante Implantationen, die im Original nachzulesen sind. *Dr. phil. A. Hoffmann.*

Digitized by Google

Hahl: Ueber Verbände und Prothesen nach Resectionen am Unterkiefer, mit Demonstrationen. (Aus der „Freien Vereinigung der Chirurgen Berlins", Sitzung v. 22. Juni 1896; Berl. klin. Wochenschr. Nr. 47, Nov. 1896.)

Hahl giebt in diesem Vortrage eine interessante Uebersicht über die Resectionsverbände. In den Rahmen der Ollier-Martin'schen Verbände fallen einige von Gluck und Warnekros behandelte Fälle, wo der fast ganz resecirte Kiefer durch eine aus Gold hergestellte Prothese ergänzt wurde. Diese fand durch Schrauben an den Kieferstümpfen ihre Befestigung und blieb in den um die Prothese eingenähten Weichtheilen zurück. Nach der v. Bergmann-Sauer'schen Methode werden bei einer Resection aus der Mitte des Kiefers die seitlichen Reste durch einen vor der Operation hergestellten und sogleich nach derselben an den vorhandenen Zähnen oder Kieferstümpfen befestigten Drahtbügel in ihrer richtigen Lage festgehalten. Ist auf einer Seite der Kiefer exarticulirt worden, so wird eine schiefe Ebene 10—14 Tage nach der Operation eingelegt, die durch das Auftreffen auf die Oberkieferzähne beim Kauen den Kieferrest allmählich in seine richtige Lage zwingt. Süersen dehnte in falscher Stellung verheilte Kieferreste durch zwischengeschobene, auswechselbare Stäbchen, Haun durch Kautschukschienen, die nach und nach eine grössere Auflagerung von Guttapercha bekamen.

Vor etwa drei Jahren habe die Operation wie die zahnärztliche Behandlung bei Kieferresectionen in v. Bergmann's Klinik eine wesentliche Erweiterung erfahren. Diese besteht darin, dass bereits vor der Operation ein Apparat angefertigt wird, der ausser einer schiefen Ebene zum Fixiren des zurückbleibenden Kieferstückes auch einen künstlichen Ersatz für das bei der Operation zu entfernende hat. Ist z. B. auf der rechten Seite vom Eckzahne bis zum letzten Mahlzahne der Kiefer wegzunehmen, so soll vom horizontalen Theile hinter dem letzten Zahne nichts stehen bleiben, weil dieses Stück nur belästigen würde; es soll also rechts nur der aufsteigende Theil bleiben. Der Kieferersatz wird während der Narkose, sofort nachdem die Blutung gestillt ist, eingesetzt. Die Zunge wird durch eine Ligatur an dem Apparate befestigt. Die Wunde wird um den Ersatz in der Weise geschlossen, dass die Schleimheit der Wange mit der des Mundbodens unterhalb der Prothese zusammengenäht wird. Es ist wünschenswerth, dass möglichst viel Schleimhaut bleibt. In der dritten Woche nach der Operation wird die Zungenligatur entfernt, und von da an der Apparat täglich zum Reinigen herausgenommen. Etwa sechs Wochen nach der Operation wird eine zweite, den Defect vollständig ersetzende Prothese angefertigt. In dieser Weise ist die partielle Unterkieferresection achtmal in der v. Bergmann'schen Klinik zur Ausführung und Behandlung gekommen. In einem neunten

Digitized by Google

Falle, bei einer Resection aus der Mitte eines Kiefers, der keine Zähne mehr hatte, wurden die Kieferstümpfe, wie die Zunge, durch den Boennecken'schen Drahtbügel fixirt. Später wurde eine breite Kautschukschiene eingesetzt, die mit flügelartigen Fortsätzen gegen die Kieferstümpfe versehen und von schwarzer Guttapercha überzogen war. Spiralfedern verbanden die Schiene mit der Oberkieferplatte. *Jul. Parreidt.*

Fowler and Ottolengui: Preliminary splintage of the inferior maxilla, for section of that bone, in operations designed to reach the zygomatic fossa and in external pharyngectomy. (Items of Interest, Vol. XIX, Nr. 1, January 1897.)

Wegen eines Sarkoms der Tonsille und ihrer Nachbarschaft hatte Fowler bei einer jungen Dame die Operation zu machen. Ottolengui fertigte zuvor eine Kautschukschiene für die Unterkieferzähne an mit Eindrücken für die Zähne des Oberkiefers. Vorn war die Schiene dünn, so dass hier Platz übrig blieb zur Ernährung bei auf die Schiene geschlossenen Zähnen. Um zur Tonsille zu gelangen, durchtrennte Fowler den Unterkiefer in schräger Richtung am Unterkieferwinkel und liess die Kieferstümpfe und die Weichtheile während der Operation aus einander halten. Die Schiene passte gut; es zeigte sich aber nach einigen Tagen, dass sie die Kiefertheile nicht zusammen kommen liess; es blieb ein Zwischenraum zwischen dem horizontalen Theile und dem aufsteigenden Aste. Offenbar war die Schiene zwischen den Zähnen zu dick. Daher fertigte Ottolengui eine andere Schiene aus dünnem Goldblech an (20karätig, Nr. 29 der amerik. Blechlehre). Diese Schiene bestand beim Anfertigen aus zwei Theilen, einer Schiene für die Oberkieferzähne und einer für die Unterkieferzähne. Die Backzähne waren davon ganz überkappt bis ans Zahnfleisch, die Schneidezähne blieben an den Frontalflächen frei, nur ihre Schneiden waren noch eingefasst. Die obere Schiene wurde dann mit der unteren zusammengelöthet. Diese Schiene wurde von der Patientin gut vertragen. Die Ernährung musste freilich anfangs durch eine Röhre geschehen, die durch die Wunde eingeführt wurde; später nahm man einen Gummikatheter, der um die Zähne, zwischen dem letzten Mahlzahne und der Backe herum geführt wurde. Nach drei Wochen konnte die Schiene abgenommen werden. *Jul. Parreidt.*

Bogue (Paris): **Prosthesis extraordinary.** (Transactions of the American Dental Association, 36. annual. session held at Saratoga Springs, N. Y. 4—6. Aug. 1896. — Philadelphia 1897.)

1893 resecirte Péan in Paris einem 20jähr. Mädchen etwa 6 cm aus dem Unterkiefer wegen eines Sarkoms. Auf die Operation folgte die gewöhnliche Entstellung. P. sprach darüber

Digitized by Google

mit dem Zahnarzt Michaelis, der den Vorschlag machte, den Kiefer in seiner ursprünglichen Länge wieder herzustellen mit Hilfe einer Platin- und Iridium-Brücke, die an die beiden Kieferstümpfe angeschraubt würde. Péan ging auf den Vorschlag ein und durchschnitt zwei Monate nach der Operation die Narbe. Die 6 cm lange Brücke wurde angeschraubt und einige Suturen wurden angelegt und der Apparat in die Weichtheile unter dem Periost eingeschlossen. Eine Woche darauf war die Wunde prima intentione geheilt, ausgenommen an einem Punkte am Kieferwinkel; die Entstellung war beseitigt. Patientin starb jedoch später an Tuberkulose.

Ermuntert durch diesen Erfolg ersetzte später Michaelis bei einem 27jähr. Bäcker die obere Hälfte des Humerus, die von Péan wegen tuberkulöser Nekrose entfernt worden war. Die Prothese wurde mit der Scapula verbunden und am Humerusstumpf angeschraubt. Zwei Schlingen hielten die Gelenkkapsel an ihrem Platze. Der Apparat war so construirt, dass die Gelenkbewegungen, auf- und abwärts, vorwärts und rückwärts und die Rotation, alle möglich waren. Das Material zum Apparat bestand aus Hartkautschuk und Platin. Anderthalb Jahre nach der Operation sah Bogue den Patienten und überzeugte sich, dass der Arm gut functionirte. Die Narbe sah gut aus. An zwei Stellen entleerte sich jedoch ab und zu ein Tropfen Eiter.

Ein Jahr später wurde der Arm wieder aufgeschnitten, da man vermuthete, dass sich auf der inneren Seite des Apparates Knochen gebildet habe, was sich auch bestätigte. Die Prothese wurde daher entfernt und der Arm noch auf sechs Wochen ruhig gestellt. Auf diese Weise ist ein ganz gut functionirender Oberarm erzielt worden. Die Extremität ist nur etwa anderthalb Zoll verkürzt und die Bewegungen sind nicht ganz so ausgedehnt möglich wie normal. *Jul. Parreidt.*

Hanning (Brooklyn): **Sectional bridge for inclined teeth.** (Items of Interest, Vol. XIX, Nr. 1, January 1897.)

Zuerst wird für jeden Pfeilerzahn eine genau schliessende Goldkrone gemacht und aufgesetzt und dann Abdruck mit Gyps genommen. Im Abdruck werden die Kronen sorgfältig an ihre Plätze eingefügt, und dann wird das Modell gegossen. Entfernt man von diesem nun den Abdruck, so erscheinen die Pfeilerkronen an ihrer Stelle und in der ihnen zukommenden Richtung auf dem Modelle. Nun stellt man die Kauflächen der künstlichen Brückenkronen aus Gold her und fertigt Schwalbenschwänze, einen, der in den anderen passt, aus dünnem Platin an. Diese Schwalbenschwänze müssen nun so angelöthet werden, dass sie parallel

Digitized by Google

einem Pfeilerzahne in einander zu schieben gehen (vgl. die Abbildungen). Der eine Schwalbenschwanz ist an dem hinteren Theile der Brücke, der andere am vorderen. Hat man alles auf dem Modell passend geordnet, so kann endgiltig gelöthet werden, jeder Theil der Brücke natürlich für sich. Dabei muss alles vorsichtig

Fig. 1.

und sauber gemacht werden. Insbesondere müssen die Schwalbenschwänze wohl in Gyps gehüllt sein; denn wenn die geringste Spur Loth daran käme, so könnten sie nicht in einander passen. Im Munde setzt man erst den einen Theil ein, der den Schwalben-

Fig. 2.

schwanz parallel zum Pfeiler des anderen Theiles hat; der zweite Theil schlüpft dann leicht an seinen Platz. Will man die Verbindung an den Schwalbenschwänzen dicht haben, so benutzt man Kitt aus Guttapercha und Chloroform. Das Parallelschleifen der Zähne erspart man sich und dem Patienten bei diesem Verfahren sehr zweckmässig. *Jul. Parreidt.*

Clarke: Some observations on suppuration in the antrum of Highmore and its vicinity. (Dent. Record 1897, I.)

Nach einigen einleitenden entwicklungsgeschichtlichen und anatomischen Bemerkungen schildert Verf. folgenden höchst interessanten Fall. — Ein 71jähriger Mann klagte über Schmerzen, ausgehend von den cariösen Resten des rechten oberen Eckzahnes und der Bicuspidaten. Trotzdem dieselben extrahirt wurden, kam Patient nach drei Tagen mit verstärkten Schmerzen wieder, welche

Digitized by Google

von neuralgischem Charakter waren und sich auf das Gebiet des N. infraorbitalis erstreckten. Obgleich weder Schwellung noch sonst irgend ein sicheres Anzeichen für Empyem der Highmorshöhle vorhanden war, wurde doch ein solches angenommen und dem Pat. Aufnahme in die Klinik vorgeschlagen, was dieser indessen ablehnte. Nach einer weiteren Woche erschien Pat. abermals; der Schmerz hatte noch weiter zugenommen, und es waren jetzt auch Röthung der Wange, sowie Schwellung und Eiterung im rechten mittleren Nasengange nachweisbar. Bei der nunmehr vorgenommenen Eröffnung des Antrums von der Fossa canina aus wurde aus demselben über eine Unze dicken Eiters entleert. Nach gründlicher Irrigation und bei Bettruhe trat sehr bald ein beträchtlicher Nachlass der Schmerzen ein; indessen blieb ein hinter dem rechten Auge sich ausbreitender Schmerz bestehen, welcher am vierten Tage nach der Operation plötzlich zunahm, wobei die Temperatur auf 103° F. [39,4 C.] stieg und leichter Exophtalmus des rechten Auges eintrat. Es wurde nun die Eröffnung des Sinus frontal. in Betracht gezogen. Mit Rücksicht aber auf den tiefsitzenden Schmerz, sowie auf die lediglich nach vorwärts und nicht nach unten gerichtete Lageveränderung des Auges neigte man schliesslich mehr zu der Annahme einer Infection der Siebbeinzellen. Während die Perforation derselben vom Sin. front. noch erwogen wurde, verfiel Patient in Bewusstlosigkeit und starb unter allen Symptomen einer Meningitis. Bei der Section fand man das Antrum völlig entleert, die Schleimhaut im oberen Nasengange und am Dach der Nasenhöhle vom Knochen abgehoben, die rechte Hälfte der Lamina cribrosa nekrotisch und die dieselbe oben bedeckende Dura mater eitrig infiltrirt. Die Siebbeinzellen waren von Eiter erfüllt und die vordere Hälfte der rechten Grosshirnhemisphäre mit Eiter bedeckt. *Dr. phil. A. Hoffmann.*

Prof. Dr. med. Ludw. Hollaender †.

Am 12. März d. J. starb in Halle im Alter von 64 Jahren an Arterienverkalkung und Degeneration des Herzmuskels, einer Erkrankung, welche sich schon vom Herbst 1896 an datirt, der Docent der Zahnheilkunde, Prof. Dr. Hollaender. H. wurde im Jahre 1833 als der Sohn eines Fabrikbesitzers in Leobschütz a/S. geboren, wo er das Gymnasium bis zur Maturitätsprüfung im Herbst 1851 besuchte. Er widmete sich dem Studium der Medicin in Breslau, Würzburg und Berlin und machte seine Examina, Promotions- und Staats-Examen, 1856 ebendaselbst. Seine Promotionsschrift war betitelt: „De corneae et scleroticae conjunctione et de ceteris partibus hic concurrentibus." 1857 verheirathete

Digitized by Google

er sich mit der Tochter eines Predigers aus Eisenach und ging dann wenige Wochen nach seiner Verheirathung nach Afrika, nach Burghersdorp im Cap der guten Hoffnung, wo er 7 Jahre, bis 1865, als praktischer Arzt thätig war. Dann prakticirte er in Berlin, betheiligte sich an dem Feldzuge 1866 als Chef-Arzt des Lazareths in Zittau und erhielt verschiedene Auszeichnungen, wie den Oesterr. Franz-Joseph-Orden, das Erinnerungskreuz 1866 und die Kriegsdenkmünze 1870/71. Durch Prof. Albrecht wurde H. in Berlin der Zahnheilkunde zugeführt und erweckte bereits im Jahre 1871 mit seiner Schrift „Die Zahnheilkunde und ihre Bedeutung für Laien und Aerzte" (Berlin, Oliven), welche in 2. Auflage 1873 erschien, das Interesse weiterer Kreise. 1872 habilitirte sich H. als Docent der Zahnheilkunde in Halle a/S. mit der Schrift: „De dentium ex ordine rodentium structura penitiori". In Halle entwickelte H. nun ein segensreiches Wirken. Was er in wissenschaftlicher Beziehung leistete, sei aus seinen zahlreichen geistvollen Schriften erwiesen. Im Jahre 1877 erschien bei Hirschwald in Berlin „Die Anatomie der Zähne des Menschen und der Wirbelthiere, bearbeitet nach Charles S. Tomes von Hollaender. Diese Bearbeitung ist zu bekannt, als dass ich auch nur versuchen dürfte, ihren Werth den Fachcollegen gegenüber besonders hervorzuheben. Nur Eines möchte ich betonen, die Gründlichkeit und ausserordentliche Genauigkeit, mit welcher auch das scheinbar unwesentlichste anatomische Factum behandelt ist. So gründlich wie in dieser Abhandlung lehrte H. auch besonders die Anatomie der Zähne seinen Schülern mit unermüdlicher Ausdauer, indem er von dem oft wiederholten Grundsatze ausging, dass derjenige nur wirklich elegant, leicht und für den Patienten am wenigsten fühlbar werde Zähne extrahiren können, welcher mit ihrem Bau bis ins kleinste Detail vertraut wäre. Und dass H. gerade durch seine Extractionscurse sich der weitesten, anerkannten Berühmtheit erfreute, dass er in seiner zahnärztlichen Praxis, die er seit der Habilitirung in Halle ausübte, sich die Dankbarkeit seiner Patienten, wie die rückhaltloseste Bewunderung und Anerkennung seiner Schüler gerade wegen des eleganten (sit venia verbo) Extrahirens mit Hebeln verschiedenster Form und Instrumenten einfachster Art errang, werden selbst seine Widersacher zugeben müssen, deren er unbegreiflicher Weise nicht zu wenig hatte. Aber das Sprüchwort: „Viel Feind, viel Ehr" bewahrheitete sich auch bei dem Verblichenen. Trotz aller Anfeindungen, trotz der Behauptung seiner Gegner, dass H. „veraltet sei", wie er, sich selbst ironisirend, sehr oft scherzhaft mir gegenüber wiederholte, bringt man den verschiedenen erneuerten Auflagen seiner Bücher, wozu vor allem „Die Extraction der Zähne" zu rechnen ist, von fachkundiger Seite das regste Interesse entgegen. Von H.'s weiteren grösseren Schriften seien hervorgehoben: „Das Füllen der Zähne mit Gold und anderen Materialien", ein Werk, das grundlegend und umfassend, mit klarer Präcision und Knappheit geschrieben, in dritter Auflage erschienen ist. Aus dem

Digitized by Google

Jahre 1881 stammen H., „Beiträge zur Zahnheilkunde. Neue Abhandlungen", aus demselben Jahre die Uebersetzung und Bearbeitung des geradezu klassischen, interessanten Werkes von Norman W. Kingsley: „Die Anomalien der Zahnstellung und die Defecte des Gaumens", ein Buch, welches eine Fundgrube für jeden Praktiker ist und sein wird, das ebenso inhaltsreich wie originell ausgestattet, die so interessante Materie der Anomalien behandelt. Eine weitere Bearbeitung H.'s von „Quinby: Zahnärztliche Praxis" aus dem Jahre 1884 bietet besonders dem jüngeren Praktiker viel Lesenswerthes. Im Jahre 1890 erschien von H. im Verein mit Dr. Schneidemühl in Kiel ein „Handbuch der zahnärztlichen Heilmittellehre", das in Compendienform alles für die Zahnärzte Wissenswerthe aus der Arzneimittellehre umfasst. Schliesslich sei hier einer seiner wissenschaftlichen Arbeiten Erwähnung gethan, welche er uns insofern unvollendet zurückgelassen hat, als die Gegenwart ein im grossen Ganzen ungünstiges Urtheil darüber gefällt hat, ich meine die Arbeit über Pental. H. hat das Pental, nachdem Prof. v. Mehring in Halle Laboratoriumsversuche in ausgedehntestem Masse darüber angestellt hatte, zuerst in die zahnärztliche Praxis eingeführt, und zwar wurden von ihm Narkosen mit Pental, abgesehen von einem unglücklichen Zufall, mit grösstem Erfolg angewandt. Ich habe seiner Zeit den Versuch gemacht, in einer kleinen Abhandlung in den „Therapeutischen Monatsheften" jene Bedenken zu zerstreuen, welche von einer schädlichen Einwirkung des Pentals auf die Nieren in Umlauf waren. Und wenn man auch dem Verstorbenen und uns anderen Anhängern der Pentalnarkosen die Statistiken der Chirurgen-Congresse entgegenhält, wonach Pental zu den gefährlichsten narkotischen Mitteln zu rechnen ist, so darf man diesen Statistiken bezüglich des Pentals deshalb nicht so viel Glauben schenken, weil im Gegensatz zu den vielen Tausenden Narkosen mit anderen Betäubungsmitteln nur eine verschwindend kleine Anzahl Pentalnarkosen statistisch verwendet worden sind. Ich lebe der festen Hoffnung und glaube auch im Sinne des Verblichenen zu sprechen, mit welchem ich oft die Pentalfrage schriftlich und mündlich erörtert habe, dass dem Pental bei richtiger Anwendung die Zukunft gesichert sei und dass es, mindestens in der kleinen Chirurgie, noch oft und gern verwendet werden wird. Und wenn diese Zeit gekommen ist, dann wird man vor allen Dingen Hollaender, den Vorkämpfer für die Pental-Narkosen, den Dank nicht versagen können und ihn so wenigstens für die Angriffe entschädigen, welche er gerade des Pentals wegen — auch in politischen Zeitungen — bei seinen Lebzeiten ausgesetzt war. —

Ist so die wissenschaftliche Bedeutung, welche sich noch durch viele, in Fachzeitschriften verstreute Arbeiten erhöht, in grossen Zügen gewürdigt worden, so soll auch an dieser Stelle der Lehrthätigkeit Hollaender's gedacht werden. Es kommt nicht zu selten vor, dass wissenschaftlich bedeutende Männer schlechte Lehrer sind und dass deren Collegien

Digitized by Google

deshalb nur ungern besucht werden. Bei H. gesellte sich aber zu seiner wissenschaftlichen Bedeutung ein hervorragendes pädagogisches Talent. Seine Vorträge waren prägnant, fesselnd und instructiv, besonders die klinischen mit kleinen Scherzen gewürzt. Nie verlor er sich bei der grossen, in verhältnissmässig kurzer Zeit zu bewältigenden Materie, welche die operative und klinische Zahnheilkunde umfasst, in hypothetische Deductionen, welche leicht den Zuhörer hätten verwirren können, sondern er hielt sich in seinen Vorträgen an bestehende Thatsachen, die er dem Gedächtniss seiner Zuhörer tief einzuprägen wusste. So regte er den Geist seiner Schüler an, er trat ihnen aber auch durch sein joviales, offenes Wesen, das er besonders auf den Sommerspaziergängen, welche er im Kreise seiner Schüler alljährlich in die reizvolle Umgebung Halles unternahm, menschlich näher. Auf diesen Spaziergängen versuchte er denen ins Gewissen zu reden, von welchen er wusste — er kannte seine Schüler ganz genau, — dass sie die Collegien nur zum An- und Abtestiren besuchten, — wie er wiederum mit denjenigen, welche durch Fleiss und Interesse seine Zufriedenheit erregt hatten, actuelle wissenschaftliche Zeit- und Streitfragen erörterte. Und darum werden auch diejenigen seiner Schüler, welche behaupteten, dass H. eigenartig und weniger liebenswürdig ihnen gegenüber gewesen sei, ihm über das Grab hinaus nicht zürnen, wenn sie sein offenes, gerades Wesen in Betracht ziehen, das keine verblümten Redensarten und weitschweifige Phrasen vertrug. Wir alle aber, die wir das Glück hatten, uns Schüler des Verstorbenen zu nennen, die wir in näheren Verkehr zu H. treten durften, wir betrauern tief den Verlust, welchen unsere Specialwissenschaft und dadurch indirect die ganze Menschheit durch den Tod H.'s erlitten hat.

Darum Ehre dem Andenken des Todten und
Friede seiner Asche!

Stettin, 28. März 1897. *Max Bauchwitz.*

Kleine Mittheilungen.

Verschluckte Zähne. Die Med.-Zeit. 1/2. 97 theilt nach der Ugeskr. for Läger II, 21, 24) folgende 3 Fälle mit:

1. Ein 20jähr. Mann verschluckte am 29. Febr. im Schlafe ein Gebiss (Kautschukplatte, 4 cm breit und 3 cm lang, mit 4 Schneidezähnen und 2 Backzähnen). Heftiger Stickanfall. Eine Olivensonde glitt bequem durch den ganzen Oesophagus; an der Cardia stiess man auf den Fremdkörper. Bei dieser Manipulation glitt das Gebiss tiefer, so dass es nicht mehr gefühlt werden konnte. Am 2. März ging es ohne Schmerz per anum ab.

Digitized by Google

2. Eine 29jähr. Frau verschluckte am 1. März im Schlafe ihr Gebiss (Kautschukplatte, 4⅓ cm breit und 2⅔ cm lang, mit 4 Schneidezähnen). Schmerz im Kehlkopfe. Hinter dem Kehlkopfe konnte man den Fremdkörper fühlen. Bei den Versuchen, ihn herauf zu bringen, glitt er immer tiefer hinab und wurde deshalb in den Magen gestossen. Ging am 3. März mit den Fäces ab.

3. Ein Bahnwärter, der mit dem Signalhorne im Munde dastand, bekam von seinem Freunde einen Stoss gegen das Horn, wodurch sein Zahnersatz in den Oesophagus hinab rutschte. Bei einem Versuche, das Gebiss mit dem Münzenfänger zu fassen, glitt es in den Magen. 40 Stunden danach ging es per anum ab. Es bestand aus einer Metallplatte (4½:1½ cm) mit 2 Zähnen und 4 Klammern. *P.*

Rosenheim theilte in der Berliner medic. Gesellschaft am 11. Nov. 1896 folgenden Fall mit:

Am 7. Oct. verschluckte ein 24jähriger Arbeiter beim Trinken sein künstliches Gebiss. Sofort heftige Beschwerden. Die Sonde stiess 24 cm von der Zahnreihe auf einen Widerstand, glitt aber bei späterer Sondirung in den Magen. Beschwerden blieben gleich. Nach einigen Tagen wieder Sondirung, wobei wieder Widerstand wahrgenommen wurde. Bei der Oesophagoskopie sah R. das Gebissstück im Oesophagus. Extractionsversuche eine Stunde vergeblich. Oesophagotomie. Der Fremdkörper sass so fest, dass die Extraction nicht im ganzen gelang, sondern erst nach der Zertrümmerung. Das Ersatzstück bestand aus 4 Zähnen und hatte spitze Klammern. (Deutsche Med. Wochenschr. 1896. Nr. 48.)

Franken (M.-Gladbach) theilt einen Fall in der Münchener med. Wochenschr. (Nr. 6, vom 9. Febr. 1897) mit, worüber wir im Nachstehenden berichten.

Eine 50jähr. Frau hatte in der Nacht vom 17. zum 18. Sept. 1896 ihr Gebissstück verschluckt, ohne dass sie es bemerkt hätte. Sie hatte plötzlich starke Athembehinderung und Cyanose, so dass zuerst die Diagnose auf Lungenödem gestellt wurde. Die Athmungsbeschwerden liessen bis zum folgenden Tage etwas nach, und Pat. klagte nur noch über Halsschmerzen und Schlingbeschwerden, die sich jedoch bis zum anderen Tage steigerten. Erst jetzt bemerkte der Sohn der Pat. zufällig, dass seine Mutter ihr künstliches Gebiss nicht im Munde hatte, und gab damit dem Arzte Veranlassung zu einer Digitaluntersuchung des Rachens und Schlundes. Es gelang, die Prothese (aus 7 Zähnen), die hinter dem Kehlkopfe im Schlunde eingeklemmt war, heraus zu befördern. *P.*

Blutung nach Zahnextractionen. Ueber die Tamponade als bestes Mittel zum Blutstillen ist schon oft geschrieben und gesprochen worden. In eindringlichster Weise ist erst voriges Jahr wieder auf den Nutzen der Tamponade von Prof. Partsch in der Versammlung des C.-V. deutscher Zahnärzte in Erlangen (vgl. Monatsschr. 1896, S. 221) hingewiesen worden. Trotzdem scheint das Mittel immer noch nicht genügend bekannt zu sein. Wir registriren hier eine Bemerkung von O. Tilmann in den Charité-Annalen, XXI. Jahrg. 1896, S. 425, wo es heisst: „Hier wäre noch ein Fall heftiger Blutung aus einer Zahnalveole nach Zahnextractionen, die ausserhalb der Anstalt nicht gestillt werden konnte, aber nach Jodoformtamponade sofort stand, zu erwähnen." *P.*

Digitized by Google

Tod durch Apoplexie nach einer Stickstoffoxydulnarkose. Hare theilt in der „Therapeutic Gazette", Dec. 1896 einen Fall mit, wo ein 50—60jähr. Mann, der an Atheromatose der Gefässe litt, unmittelbar nach einer Stickstoffoxydulnarkose einen Schlaganfall bekam, der nach 12 Stunden zum Tode führte. Die Erhöhung des Blutdruckes durch das Lachgas dürfte die Extravasation des Blutes ins Gehirn verursacht haben. (Dent. Digest. Jan. 1897.)

Unangenehme Nebenwirkung der Kataphorese. Pruyn, der in den meisten Fällen von der Kataphorese günstige Erfolge hat, berichtete nach dem „Dominion Dental Journal", Febr. 1897, S. 54 in der Chicago Dent. Society, Oct. 1896 über zwei unglückliche Fälle. In dem einen wurde das Zahnfleisch in der halben Länge der Wurzel zerstört, das Periost verbrannt und die Alveolarlamelle fast ¼ Zoll hoch entblösst, in dem anderen wurde das Zahnfleisch in grosser Ausdehnung zerstört. Der betreffende Zahn war in dem ersten Falle ein oberer mittlerer Schneidezahn, der eine Höhle am Zahnhalse auf der labialen Seite hatte, im anderen Falle handelte es sich um einen oberen Mahlzahn mit einer mesialen Höhle. Benutzt war der Strassenstrom worden, der aber in mehreren Fällen vorher keine solchen Nebenwirkungen hervorgebracht hatte. Der Schaden wurde erst bemerkt, nachdem der Gummi vom Zahne entfernt worden war. Es war nicht mehr als 15 Volt Strom zur Anwendung gekommen, und die gebrauchte Arznei war eine 10proc. Cocainlösung. Die Ursache der unglücklichen Nebenwirkung konnte nicht gefunden werden. *P.*

Das Schmelzgewebe und die Zahncaries. Unter der Ueberschrift „An epoch in dentistry" zeigt Ottolengui, der Herausgeber der „Items of Interest" im Februarheft einen Vortrag an, den J. Leon Williams am 12. Jan. in der „Odontological Society of New York" gehalten hat. Ottolengui behauptet, durch Williams sei die Ursache der Zahncaries nun endgiltig festgestellt. Williams komme zu demselben Ergebniss wie Miller; doch habe er bewiesen (was Miller nur als Theorie gelehrt habe), dass die Caries durch Bakterien erzeugt werde. Zuerst hat W. durch den Projectionsapparat gezeigt, dass der Schmelz zusammengesetzt ist aus kugelförmigen Körperchen (globulae bodies), die so übereinander gelegt sind, dass sie Stäbchen [die Schmelzprismen] bilden. Die Körperchen, wie die Prismen sind durch eine Kittsubstanz an einander befestigt. Bei der Entstehung der Caries erscheint zuerst eine filzartige Schicht Mikroorganismen fest am nicht cariösen Schmelz haftend. Diese Mikroorganismen sollen sodann eine giftige Säure als Excret liefern, die die Kittsubstanz zwischen den Schmelzelementen aufzulösen vermag. Diese Auflösung erfolgt zuerst zwischen den Prismen und dann zwischen deren Körperchen, so dass diese frei werden. Die verschiedenen Stadien dieser Vorgänge wurden in der Versammlung deutlich gezeigt. Man sah immer, dass die Säure tiefer eingedrungen war als die Mikroorganismen. *P.*

Zu der viel umstrittenen Frage, wie man bei zahnlosen Patienten am besten die **richtige Kieferstellung** beim Aufbau eines ganzen Gebisses ausfindig macht, theilt E. A. Becht mit, dass er den Patienten mit möglichst weit nach hinten gebeugtem Kopfe die Kiefer schliessen lässt. In dieser Weise glaubt B. ausreichende Anhaltspunkte für die

Digitized by Google

normale Stellung der Kiefer zu gewinnen. [Ref. hat nach dieser Methode Controlversuche angestellt und gefunden, dass dieser Weg in den meisten Fällen ein gutes Resultat ergiebt.] (Handelingen van het Nederlandsch Tandheelkundig Genootschap. I. Serie 1 Aflevering, pag. 91.) *Sch.*

In der 31. Versamml. der Nederl. Tandheelk. Genootsch. am 25. März 1891 zu Utrecht wurde auf der dortigen zahnärztl. Klinik der Abdruck eines Unterkiefers vorgezeigt, der linkerseits einen **zweiten kleinen Unterkiefer** als Appendix hat. Der Abdruck stammt von dem Kiefer eines Mädchens, Maria Blumberg aus Breisig. Das Anhängsel trägt 7 Zähne, welche als Milchzähne anzusprechen sind. Der Hauptkiefer trägt 10 Zähne, 4 perm. Schneidezähne, 4 Milchzähne und 2 perm. I Molaren.[1]) Die Zähne aus dem Beikiefer sind im 12. Lebensjahre durch Extraction aus der Knochenappendix, später durch Resection entfernt. (Handelingen van het Nederlandsch Tandheelk. Genootsch. II. Serie. 1 Aflev. pag. 1.) *Sch.*

Zahl der Dental Colleges und der Studirenden an denselben in Amerika. Nach der neuesten Zusammenstellung von Ottofy (Transactions of the American Dent. Assoc. 4.—6. Aug. 1896, S. 120) giebt es jetzt in Amerika 51 Dental Colleges, an denen im Semester 1895/96 zusammen 6212 Personen immatriculirt waren. Von diesen empfingen 1446 den „Dental degree" (Doctortitel). Die Zahl der Graduirten bis jetzt überhaupt beträgt 10267. (Die Zahl der Dentisten überhaupt in den Vereinigten Staaten wird vom Dominion Journal (Jan. 1897) auf 27000 angegeben.) *P.*

Verein bayrischer Zahnärzte. Die 11. Generalversammlung findet vom 27. bis 29. Juni in München statt. Vorläufige Tagesordnung: Sonnt., 27. Juni 4 Uhr Mitgliedersitzung, Abd. 8 Uhr Empfangsabend. Mont., 28. Juni 9—1 Uhr Vorträge u. Demonstration, 2 Uhr Gemeinschaftl. Mittagessen. Dienst., 29. Juni Vorm. Fortsetzung d. Vorträge, Nachm. Ausflug. — Der Vorstand ersucht um zahlreiche Anmeldung von Vorträgen u. Demonstrationen bis 1. Juni an die Adresse des II. Schriftführers E. Kullhardt, München, Reichenbachstr. 7, I.

---

[1]) Anm. d. Red. Diese Beschreibung passt ganz genau auf den Fall eines doppelten Unterkiefers, den Niemeyer 1884 beschrieben und abgebildet hat in der Deutschen Monatsschr. f. Zahnheilk. S. 68. Hier aber heisst das Mädchen Elisabeth B. aus Oberstorksberg und ist 14 Jahre alt.

Bonwill in Deutschland. Etwa Mitte Juli gedenkt W. G. A. Bonwill nach Deutschland zu kommen und hier bis zum Internationalen medicinischen Congress (19. Aug.) zu bleiben. Sollten etwa Vereine den Wunsch haben, den berühmten Collegen unter sich zu sehen oder einen Vortrag von ihm zu hören, so wollen sie sich baldigst mit Herrn Collegen Paul Schwarze in Leipzig, Mozartstrasse 2, deshalb in Verbindung setzen.

Druck von August Pries in Leipzig.

Digitized by Google

XV. Jahrgang. 6. Heft. *Juni 1897.*

Deutsche Monatsschrift

für

Zahnheilkunde.

[*Nachdruck verboten.*]

Ein Beitrag zur Anatomie des weichen Gaumens.

Von

C. Niemand, Zahnarzt in Kiel.

(Mit 1 Tafel.)

Ich habe im anatomischen Institut zu Kiel Untersuchungen über die Drüsen und Nerven des weichen Gaumens angestellt. Die Resultate, die ich erhalten, theile ich im Folgenden mit.

Zuerst richtete ich meine Aufmerksamkeit auf die Vertheilung der Drüsen im weichen Gaumen des Menschen.

Das Drüsengewebe ist im Velum palatinum des Menschen ausserordentlich reichlich vertreten; es wird, wie Flemming (1) sagt, häufig unterschätzt. Ein Vergleich der Drüsenmasse zur Masse der übrigen Gewebe des Velum lehrt, dass die Drüsen an Menge nicht nur die Muskulatur bedeutend übertreffen, sondern dass ihr Gesammtvolumen in der Regel grösser ist als das der ganzen übrigen Masse des Gaumens. Bei der grösseren Anzahl der Gaumen, die ich untersuchte, machten die Drüsen zwei Drittel bis drei Viertel von der Masse des ganzen Velum aus; nur in wenig Fällen war das Verhältniss geringer.

Das Drüsengewebe befindet sich auf beiden Seiten des Gaumens, sowohl auf der dem Munde zugewandten, als auf der entgegengesetzten Seite, der Schlundseite; nur die Spitze der Uvula

Digitized by Google

erwies sich in vielen Fällen als drüsenfrei. Während in den oberen Partien des Gaumens durch das starke Muskellager beide Seiten in Bezug auf die Drüsen sich scharf von einander abgrenzen lassen, ist diese Trennung in den tieferen, dem freien Rande benachbarten Gebieten, schwieriger, indem sich hier das Drüsengewebe durch die ganze Dicke des Velum hinzieht. An der Mundseite in den oberen Partien füllen die Drüsen jedoch nicht nur den Raum zwischen Epithel und Muskulatur aus, sondern sie dehnen sich bis in die Muskeln hinein aus; häufig sieht man sogar Drüsenpackete vollständig von Muskelgewebe eingeschlossen. An der Schlundseite ist die Abgrenzung gegen die Muskulatur schärfer. Ein Vergleich der Menge der Drüsenmasse auf der Mundseite mit der der Schlundseite ergiebt, dass in der Regel die Mundseite reichlicher mit Drüsen versehen ist; in einzelnen Fällen war der Unterschied zu Gunsten der Mundseite ein sehr hervortretender.

Ich komme jetzt zu der Frage, welcher Art die Drüsen des weichen Gaumens angehören. Zu diesem Zwecke betrachte ich Mund- und Schlundseite gesondert, wobei sich für beide Seiten ein wesentlicher Unterschied herausstellt.

Auf der Mundseite befindet sich zum bei weitem grössten Theile Schleimdrüsengewebe, das in grossen Packeten zusammenliegt; und ferner sind Tubuli mit gemischtem Epithel vorhanden. Diese zeigen sich jedoch hier nur in spärlicher Weise. Ausserdem sieht man noch an einzelnen Stellen in verschiedener Höhe des Gaumens kleine Gruppen von Tubuli, die ausschliesslich nur aus serösen Zellen bestehen. Diese Gruppen sind jedoch im Verhältniss zu denen, die ich später auf der Schlundseite beschreiben werde, wenig umfangreich, denn sie umfassen höchstens 15—20 Durchschnitte.

Auf der Schlundseite ist das Mengenverhältniss der beiden Drüsenarten ein anderes: während auf der Mundseite die Eiweissdrüsen an Menge vollständig zurücktreten, sind sie auf der Schlundseite zuweilen ebenso stark entwickelt wie die Schleimdrüsen. Indem diese in der Regel mehr die dem freien Rande des Velum angrenzenden Gebiete einnehmen, breiten sich die serösen Drüsen in den höheren Partien nach der Nasenhöhle zu aus. Unter den Eiweissdrüsen auf der Schlundseite sieht man einzelne grössere

Digitized by Google

Packete, deren Tubuli nur aus Eiweisszellen bestehen. Am häufigsten jedoch finden sich Gruppen, wo unter den nur seröse Zellen führenden zahlreiche Tubuli mit gemischtem Epithel eingelagert sind. Diese Tubuli mit gemischtem Epithel zeigen ein sehr verschiedenes Aussehen. So kann unter den Eiweisszellen eines Tubulusquerschnittes nur eine einzelne Schleimzelle liegen, wie es zuerst v. Ebner an den serösen Drüsen der Zunge gefunden hat, und umgekehrt unter den Schleimzellen nur wenig Eiweisszellen, die theils an das Lumen heranreichen, theils in Form von Randzellen angelagert sind. Zwischen diesen beiden Arten kommen dann alle möglichen Uebergangsstadien vor. In den Schleimdrüsenpacketen sieht man neben Schleimtubulis nur vereinzelt solche mit gemischtem Epithel.

Der zweite Theil meiner Untersuchungen bezieht sich auf den Verlauf und die Endigungsweise der Nerven im weichen Gaumen.

Zur Darstellung der Nerven im Palatum molle wandte ich die Golgi'sche Methode, die Chrom-Osmium-Silberfärbung an, und zwar das sogenannte rasche Golgi'sche Verfahren. Sämmtliche Präparate wurden der doppelten, für das periphere Nervensystem besonders geeigneten Färbung unterzogen. Die Technik war folgende: Stücke, von sehr geringem Umfange, wurden in ein Gemisch von acht Theilen einer zweiprocentigen Lösung von Kalium bichromicum und einem Theile einer einprocentigen Osmiumsäurelösung gebracht und im Dunkeln bei circa 25 Grad Wärme aufbewahrt. Nach 6—7 Tagen wurde diese Flüssigkeit mit einer einprocentigen Lösung von Argentum nitricum, die durch einige Tropfen Ameisensäure leicht angesäuert war, vertauscht. Nachdem die Stücke hierin 1—2 Tage gelegen hatten, kamen sie wieder zurück auf 24 Stunden in die vorhin genannte Chrom-Osmiumlösung, darauf in eine 0,75procentige angesäuerte Silberlösung, woraus sie nach Entwässerung in absolutem Alkohol im Mikrotom geschnitten wurden. Die Objecte wurden, mit Celloidin umgeben, in Hollundermark eingebettet. Die Schnitte deckte ich nach kurzem Eintauchen in absoluten Alkohol, dann Nelkenöl, hierauf Xylol, in Canadabalsam ein.

Die Nerven des weichen Gaumens treten in dickeren Stämmen in die Schleimhaut ein und ziehen in mehr senkrechtem oder

Digitized by Google

schrägem Verlauf unter wiederholter Theilung bis an die Grenze des Epithels empor. Unter dem Epithel breiten sich die Nerven horizontal aus, wobei meistens durch gegenseitigen Austausch von Fasern ein subepitheliales Nervennetz gebildet wird. An einzelnen Stellen jedoch sieht man ohne Netzbildung die Nervenfasern scharf unter dem Epithel neben einander verlaufen, indem sie sich häufig kreuzen. Von dem subepithelialen Nervenplexus treten die Fasern ins Epithel hinein, entweder sofort als Endfasern, oder sie verbinden sich noch einmal in den tieferen Schichten des Epithels zu einem Netze, aus dem schliesslich die Endfasern hervorgehen. Diese letzten Ausläufer sind stark geschlängelt, theilen sich nur selten und enden in verschiedener Höhe im Epithel frei oder mit einer Anschwellung. Einzelne Fasern steigen bis in die höchsten Schichten des Epithels empor; andere, die mehr schräg oder nach einer Knickung horizontal weiter verlaufen, enden in der Mitte des Epithels. Viele Fasern zeigen in ihrem Verlaufe Anschwellungen, welche durch Verdickung ihres Markes entstanden sind.

In den Schleimhautpapillen, die im weichen Gaumen nicht überall gleichmässig vorhanden sind, nehmen die Nerven den Seitenrand der Papille ein und steigen bis zur Spitze in die Höhe. Das Centrum der Papille enthält nur wenig Nervenfasern, die meistens nur einen Faseraustausch der Seitenrandbündel darstellen. Von der ganzen Oberfläche der Papille treten die Fasern ins Epithel ein und verhalten sich, wie ich es vorhin geschildert habe. Dass in den zwischen zwei Papillen liegenden Epithelzapfen nur wenig Nerven eintreten sollen, wie Rosenberg (2) an der Zunge beschreibt, konnte ich im weichen Gaumen nicht finden; es ziehen auch in dieser Gegend zahlreiche Nerven ins Epithel hinein, um in verschiedener Höhe hier zu enden.

An dieser Stelle sei es mir gestattet, kurz meinen Befund über die Nerven der Wangenschleimhaut und des Zahnfleisches mitzutheilen. Der Verlauf und die Endigungsweise der Nerven der Wangenschleimhaut stimmen im allgemeinen mit denen des weichen Gaumens überein. Nach Bildung eines subepithelialen Netzes und eines zweiten Netzes am Grunde des Epithels enden die Nerven in jeder Höhe des Epithels frei oder mit einer Endanschwellung. Im Gewebe des Zahnfleisches scheinen die Nerven ausserordentlich hartnäckig gegen die Golgi'sche Färbung zu

Digitized by Google

reagiren. Obgleich ich sehr zahlreiche Untersuchungen auch an verschiedenen Thieren, Katze, Kaninchen, Hund, Rind und Pferd, vorgenommen habe, ist es mir nicht gelungen, eine zusammenhängende Nervenfärbung zu erzielen. Es färbten sich stets nur einzelne Fasern, die entweder in den Papillen, welche am Zahnfleische sehr lang und schmal sind, lagen oder im Epithel. Viele Fasern erreichten bereits in den Papillen ihr Ende, während die meisten jedoch frei im Epithel endigten.

Ueber Randzellen in den Schleimdrüsen des weichen Gaumens der Katze. Zum Schlusse möchte ich noch auf einen Befund, den ich gelegentlich bei meinen Nervenuntersuchungen machte, etwas näher eingehen. Ich fand bei der Chromsilberfärbung im weichen Gaumen der Katze Bilder, wie ich sie in Figur 2 gezeichnet habe. Diese Bilder erweckten in mir den Verdacht auf Randzellen, und ich wurde in meiner Vermuthung noch bestärkt durch ähnliche Abbildungen von G. Retzius (3) und Erik Müller (4), in welchen Secretgänge in den Randzellen der Glandula sublingualis und submaxillaris dargestellt sind. Da jedoch eine Angabe von Seidenmann (5) vorliegt, nach welcher in den Schleimdrüsen des weichen Gaumens der Katze keine Randzellen vorkommen sollen, und an meinen ersten Präparaten, die ich nach dem Golgi'schen Verfahren hergestellt hatte, Randzellen deutlich nicht zu erkennen waren, so unternahm ich es, hierüber mit anderen Methoden Untersuchungen anzustellen. An in Alkohol und Sublimat gehärteten Präparaten, die theils allein mit Hämatoxylin, theils doppelt mit Pikrocarmin und Hämatoxylin gefärbt waren, gelang es mir, deutlich Randzellen nachzuweisen. Besonders bei der Doppelfärbung hoben sich die Randzellen durch ihr dunkles Aussehen scharf von den hellen Schleimzellen ab. Es kann sich hier offenbar nur um zwei Zellformen handeln, weil man zwei Kerne sieht, den einen runden Kern in der Randzelle, den anderen mehr abgeplatteten Kern in der davor liegenden Schleimzelle, und nicht um eine einzelne Zellschicht. Wenn daher Seidenmann behauptet, dass nur eine einzelne Zellschicht vorhanden sei, „deren peripherer, protoplasmatischer, kernhaltiger und blaugefärbter Abschnitt das Bild von Randzellen erzeugt, während der innere kernlose, mucinhaltige, violette Abschnitt sich scheinbar als gesonderte Zellschicht von dem ersteren

Digitized by Google

abhebt", so kann ich dem auf Grund meiner Befunde nicht beistimmen.

Ich komme jetzt auf die vorhin erwähnten Bilder (Figur 2) zurück. Bei der Golgi'schen Methode sieht man die Ausführungsgänge der Schleimdrüsen bis in das Lumen der Tubuli hinein gefärbt. Infolge der gewundenen Beschaffenheit der Tubuli stellt das Lumen meist einen mehr oder weniger langen Kanal mit seitlichen Ausbuchtungen dar. Von dem Lumen treten intercelluläre Gänge ab, welche zwischen den Schleimzellen nach den Randzellen verlaufen. Sobald die Grenzen der Randzellen erreicht sind, theilt sich der Gang in zahlreiche Aeste, welche in der Substanz der Halbmondzellen sich ausbreiten. Diese Aeste streben theils in mehr radiärer, theils in mehr tangentialer Richtung nach der Membrana propria, ohne dieselbe jedoch vollständig zu erreichen. Häufig gehen noch wieder Seitenäste ab. Alle diese intracellulären Gänge sind mit vielen Höckern und Stacheln besetzt, das Ende ist meist knopfförmig verdickt, zuweilen auch getheilt. An Stellen, wo das Tubuluslumen die Randzellen berührt, fehlen natürlich die intercellulären Fortsätze, hier geht das Lumen direct in die intracellulären Gänge über. Der Hauptausführungsgang der Schleimdrüsen schickt zuweilen sehr feine Zweige ab, welche ungetheilt oder spärlich getheilt zu einem Drüsentubulus gehen, ein Verhalten, welches Retzius (3) an den serösen Drüsen der Zunge beschreibt, wodurch sich diese in ihrer Verzweigungsart von den serösen Speicheldrüsen unterscheiden sollen.

Hinsichtlich der Natur der Randzellen theile ich die unter anderen auch von Retzius ausgesprochene Ansicht, dass die Randzellen „echte Secretionszellen" sind, die, wie Retzius sich äussert, wahrscheinlich gleich den Zellen der serösen Speicheldrüsen ein seröses Secret absondern; als Ersatzzellen für die Schleimzellen treten die Randzellen nicht ein.

Literatur-Verzeichniss.

1. Sitzungsbericht des physiologischen Vereins in Kiel vom 6. Juni 1887. Mittheilungen für den Verein Schleswig-Holsteinischer Aerzte, Heft 11, Stück 8.

Digitized by Google

Fig 1.

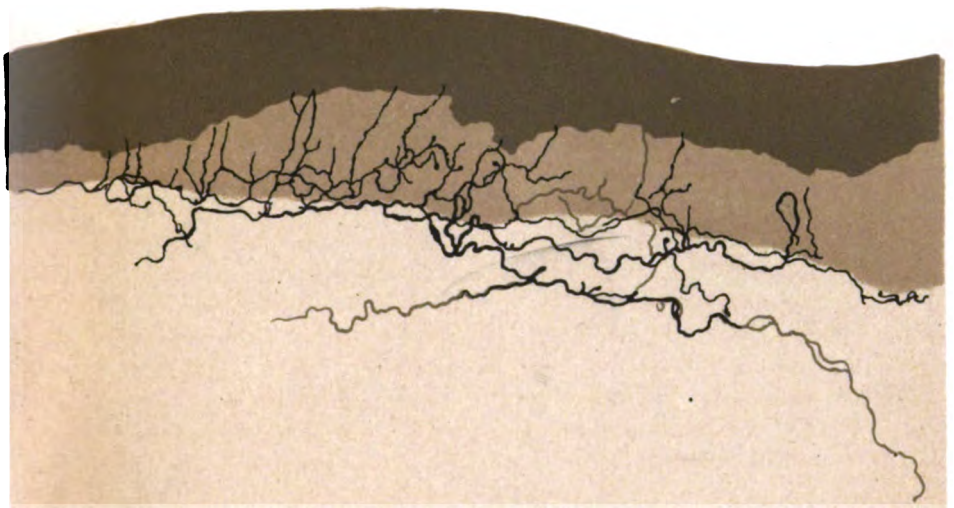

Fig. 2.

Fig. 3.

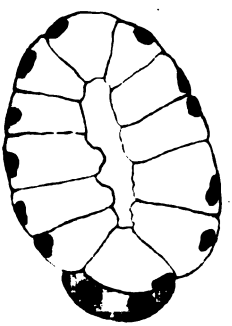

Verlag von Arthur Felix, Leipzig

Lith. Anst. v. Aug. Kirchhardt Leipzig

Digitized by Google

Digitized by Google

2. Ueber Nervenendigungen in der Schleimhaut und im Epithel der Säugethierzunge von Ludwig Rosenberg. Sitzungsberichte der Kaiserlichen Akademie der Wissenschaften. Mathematisch-Naturwissenschaftliche Klasse. Bd. 93, 3. Abt. 1886.
3. Ueber die Anfänge der Drüsengänge und die Nervenendigungen in den Speicheldrüsen des Mundes. Biologische Untersuchungen. Neue Folge 3. 1893.
4. Om inter-och intracellulära Körtelgängar of Erik Müller. Stockholm 1894.
5. Beitrag zur Mikrophysiologie der Schleimdrüsen von M. Seidenmann. Internationale Monatsschrift für Anatomie und Physiologie. Bd. 10. 1893.

Erklärung der Abbildungen.

Fig. 1. Nerven im Epithel, zum Theil frei endend. Auf der Oberfläche und in den oberen Partien des Epithels Silberniederschläge.
Fig. 2. Schleimdrüsentubulus mit Secretgängen in den Randzellen. Ausser dem Lumen war auch ein Theil der angrenzenden Zellen gefärbt; das Ganze ist in der Zeichnung schwarz dargestellt.
Fig. 3. Schleimdrüsentubulus mit Randzellen.

[*Nachdruck verboten.*]

Zwei Fälle von Kieferbruch.

Von

Zahnarzt **Anton Witzel** in Wiesbaden.

1. Fall. Ein Backsteinarbeiter war von einer Erdmasse verschüttet worden und hatte unter anderem einen linksseitigen Unterkieferbruch erlitten zwischen 2. Bicuspis und 1. Molar. 8 Tage nach dem Unfalle wurde ich zu dem Patienten gerufen. Das hintere Bruchstück war nach oben und hinten gezogen, das andere Bruchstück nach innen und unten dislocirt. Starker foetor ex ore. Einen Abdruck zu nehmen schien mir wegen der bedeutenden Verschiebung und Beweglichkeit der Bruchstücke nicht thunlich. Ich half mir zunächst so, dass ich über je einem fest sitzenden Zahn derselben eine gerade Cofferdamklammer legte und durch dieselben passende Holzstäbchen steckte, wodurch das hintere

Digitized by Google

Bruchstück nach unten, das vordere nach oben gezogen und dadurch der Kiefer geschient wurde.

Die vorher behinderten Schluckbewegungen wurden dadurch wieder freier, und Patient konnte mit diesem Verband auch wieder etwas kauen. Doch blieben die vorderen Zähne durch die Dicke der Holzstäbchen ungefähr $1^1/_4$ cm von einander entfernt, und

Fig. 1.

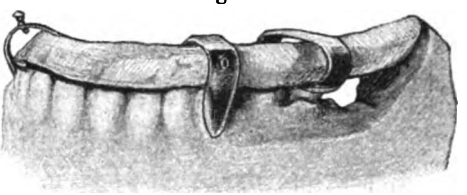

sann ich daher auf eine zweckmässigere Construction der Klammern und der Schiene. Die Schiene machte ich dann von 1 mm starkem Aluminiumblech, die Klammern so niedrig, dass zwischen ihnen und den Zähnen nur Raum für die Schiene übrig blieb.

Fig. 2.

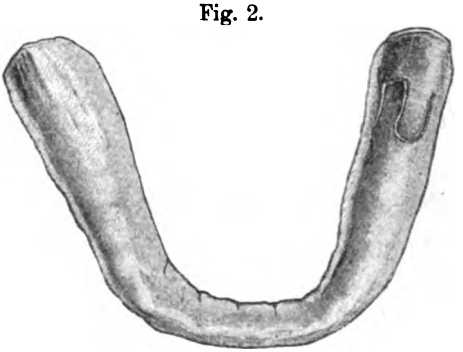

Die Aluminiumblechschiene machte ich auf folgende Weise. Ich überzog die vollzähligen Zähne des Gypsmodells eines Unterkiefers mit einer dünnen Schicht Wachs, welche auch die Zwischenräume der Zähne ausfüllte, und goss hiernach Stanzen, zwischen denen ich das passend ausgeschnittene Aluminiumblech prägte. Dem Aluminium gab ich deswegen den Vorzug vor anderen Metallen,

Digitized by Google

weil es sich leicht nach den entsprechenden Kieferformen mit der Hand biegen lässt und doch stark genug ist, um die Bruchtheile in der richtigen Lage zu fixiren.

Fig. 1. Schiene und Klammern in situ.
Fig. 2. Schiene für sich.
Fig. 3. Klammern für sich.

2. Fall. Lieutenant X. war unter die Pferde eines von ihm kommandirten Geschützes gekommen. Ein Pferd hat ihm durch Hufschlag den Unterkiefer in 3 Theile zerschmettert. Patient konnte nicht sprechen und nicht schlucken. Von der Anwendung der vorher beschriebenen Schienen sah ich deswegen ab, weil ich bemerkt hatte, dass die Zähne unter derselben bei längerem Tragen kreidig werden. Der Unterkiefer war zwischen beiden Bicuspidaten unten links und in der Mitte gebrochen, das hintere Bruchstück war stark eingedrückt und hinderte dadurch das Sprechen und Schlucken. Ich bog einen 2 mm starken nicht zu weichen Eisendraht so, dass er die labiale Seite der Zähne meines Unterkiefers berührte. Da der Patient einen breiteren Kiefer hatte, bog ich den Draht noch etwas auf und befestigte die noch festen Zähne des zerbrochenen Kiefers mit Blumendraht an den starken Draht, wodurch der Kiefer sehr fest geschient wurde. Patient konnte sofort wieder trinken und bald wieder sprechen. Der Bindedraht war ungefähr 20 cm lang und wurde von der

Fig. 3.

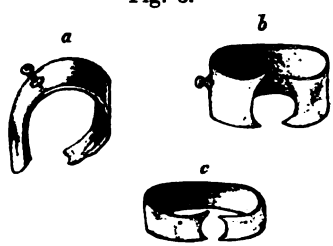

Fig. 4.

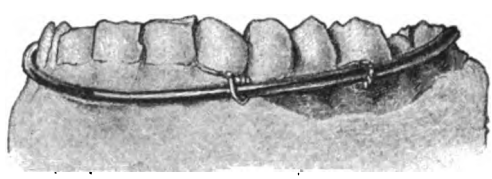

Digitized by Google

Zungenseite aus mit beiden Enden durch je einen Zwischenraum zweier Zähne durchgesteckt und das Bruchstück durch den Bindedraht herangezogen. Dann wurde der dicke Draht angelegt und die beiden Enden des Bindedrahtes über ersteren zugedreht. Das abgeschnittene Ende des letzteren wurde nach den Zähnen zu abgebogen, dass die Wangen- resp. Lippenschleimhaut nicht verletzt werden konnte. Ich bin der Ueberzeugung, dass ein starker Draht aussen um die Zähne gelegt zur Fixirung eines zerbrochenen Unterkiefers vollständig genügt. Dadurch, dass der Bindedraht das Bestreben hat, medialwärts über den glatten starken Draht zu rücken, wird ein immer festerer Schluss der Bruchenden automatisch bewirkt.[1])

Fig. 4 zeigt den auf diese Weise geschienten Unterkiefer.

In beiden Fällen wurde Heilung nach mehreren Wochen erzielt. Bürsten der Zähne mit Zahnseife und Ausspülungen mit Kal. hypermanganicum wurde verordnet.

[*Nachdruck verboten.*]

Bericht über die XXX. Versammlung des Zahnärztlichen Vereins für Niedersachsen

am 7. Februar 1897 zu Hannover.

Anwesend waren als Mitglieder: die Herren Addicks, D.D.S.-Hannover, Ahland-Osnabrück, Ahrens-Einbeck, Baumgarten-Helmstedt, Bimstein-Hannover, Bruns, D.D.S.-Hannover, Brunsmann, Dr. med. Hofzahnarzt-Oldenburg, Crusius-Hannover, Flörke, Dr. med. E.-Bremen, Friedemann-Hameln, Greulich, Dr. med.-Hannover, Haeseler-Braunschweig, Heinemann-Hildesheim, Kirchhoff-Wilhelmshaven, Klages, G.-Bremen, Kommallein-Hildesheim, Kühl-Minden, Kühns, Dr. phil.-Hannover, Lüsse-Osnabrück, Lüttringhausen-Hannover, Müller-Göttingen, Odenthal-Hannover, Philipp, Dr. med.-Lüneburg, Rumann-Göttingen, Schäfer-Braunschweig, Schmitz-Detmold, Schröder-Cassel, Sprengel-Hannover, Steinborn-Minden, Traube-Hannover, Walkhoff-Braunschweig, Weihe-Herford; als Gäste: die Herren Ehlers-Stade, Fascher-Osnabrück, Friese-Alfeld, Herbst, W., D.D.S.-Bremen, Kohl-Wolfenbüttel, Kühne-Neuhaldensleben, Marschhausen-Verden, Runge-Hildesheim, Weichhardt-Oldenburg, Zimmer-Cassel, im Ganzen 32 Mitglieder und 10 Gäste.

---

[1]) Vgl. Sauer's Nothverband bei Kieferbrüchen, Monatsschr. Octob. 1889 S. 381.

Digitized by Google

Der Vorsitzende des Vereins, Dr. Kühns, begrüsste die versammelten Collegen durch folgende Ansprache:

Hochverehrte Anwesende! Verehrte Gäste! Namens des Vorstandes heisse ich Sie alle, die Sie gekommen sind, einen Tag ernsten Strebens und Schaffens mit uns gemeinsam zu verleben, einen Tag der Erholung von anstrengender Arbeit im Kreise lieber Collegen zu finden, herzlich willkommen.

Es ist noch ein Ruhepunkt im Streben und Stürmen der Zeit, es giebt noch eine Erholungsstätte für friedliche Mitarbeiter! Noch sind die alten Götter nicht begraben, die uns bislang geschützt und geleitet haben, und allen jungen Stürmern gegenüber mit ihren Neuerungs- und Umsturzplänen schützt und schirmt uns ein zielbewusstes, ernstes, wissenschaftliches Streben, gestützt auf eine methodische und historische Entwicklung unserer Wissenschaft und unseres Standes.

Wer hätte nach den friedlichen und erinnerungsreichen Tagen in Hildesheim wohl geahnt, dass solche Stürme über kurz uns umbrausen würden, dass es möglich wäre, in solcher Weise die Tiefen unserer Anschauungen aufzurütteln, dass alles bisher als feststehend Angenommene von einer nicht geringen Minorität deutscher Collegen über den Haufen gerannt zu werden drohte, ja dass man Mühe hatte, vor alle den Enqueten, Schriftwechseln und Petitionen seinen Standpunkt zu wahren und festzuhalten.

Es ist mir als Vorsitzendem wohl kaum eine Zeit so schwer gefallen, als diejenige vom Beginn der Sitzung der erweiterten wissenschaftlichen Deputation am 25. November bis jetzt, und noch tönt hier und da ein grollender Donner in Form eines Memorandums nach; es scheint aber, als wenn der erste Ansturm gewichen, die Zeit einer vernünftigen Ueberlegung gekommen sei. So wird es auch möglich sein, heute frei von Leidenschaft über diese leider wenig erbauliche Periode der deutschen Zahnheilkunde zu sprechen und zu urtheilen.

M. H.! Es hiesse unsere Pflicht versäumen, wollten wir heute nicht einer Erscheinung erwähnen, die berufen zu sein scheint, einen Umschwung unserer bisherigen therapeutischen Behandlungsmethoden herbeizuführen, und die wir dereinst vielleicht als eine Frucht zahnärztlicher Wissenschaft und Forschung mit Stolz rühmen können. Es ist das die Kataphorese, die Einführung von Medikamenten durch den elektrischen Strom. Hoffen wir von den Forschungen Morton's und des in seinen Bahnen wandelnden Zahnarztes Marcus in Frankfurt das beste Resultat.

Zu unser aller Freude hat sich auch Herr College Herbst, den wir, obgleich unserem Bezirke angehörend, leider noch nicht bei uns begrüssen konnten, mit der freundlichen Zusage eingefunden, uns seine neuesten Füllungsmethoden zu demonstriren.

Digitized by Google

M. H.! Ehe wir in die Verhandlung treten, habe ich die traurige Pflicht, Sie von dem am 15. October erfolgten Tode unseres Collegen und Mitgliedes Georg Grahn in Kenntniss zu setzen, der infolge eines im Knabenalter erlittenen Falles einem Gehirnschlage in frühem Alter erlegen ist. Grahn war ein friedlicher, anspruchsloser und strebsamer College von redlichem und höchst noblem Charakter, und sein Hinscheiden hat einen dauernden, schmerzlich empfundenen Verlust bei uns hinterlassen. Ich ersuche Sie, in üblicher Weise das Andenken des Verstorbenen zu ehren.

Geschäftlich habe ich Ihnen noch mitzutheilen, dass im Organ des V. B., im zahnärztlichen Vereinsblatt, sowohl die Statuten, die wichtigsten Beschlüsse, als auch die Bibliotheksordnung, der Katalog derselben und das Mitgliederverzeichniss erschienen sind und Separatabzüge heute an Sie vertheilt werden sollen. Der Bibliothek ersuche ich Sie, Ihr Interesse auch durch Schenkungen und Ueberweisungen entgegen zu bringen, und erinnere Sie an die opferfreudige Wiederherstellung der dem Kriege zum Opfer gefallenen Bibliothek der Universität Strassburg.

Ihrem Beschlusse gemäss treten vom 1. Juli v. J. an Mitgliedskarten zugleich statt der bisherigen Quittungskarten in Kraft; die Diplome sind damit beseitigt.

Und nun, meine Herren, berufe ich Sie zu friedlicher Arbeit im Dienste der Wissenschaft, ich begrüsse die werthen Gäste und insbesondere unsern allseitig hochverehrten, uns leider so lange fern gebliebenen Collegen Herbst, dessen Kommen uns doch die Anerkennung zeigt, dass wir frei von persönlichem Für und Wider uns nur leiten lassen wollen von der Erkenntniss des Wahren und Guten. Hiermit eröffne ich die 30. Versammlung unseres Vereins.

Es erhielt zunächst das Wort Herr Dr. med. **Flörke** zu seinem Vortrag:

Zwei sorgenvolle Stunden, eine schwere typische Eucain-Vergiftung.

Redner führt etwa Folgendes aus: Die Schmerzhaftigkeit, welche eine jede Extraction begleitet, hat schon vor langer Zeit Veranlassung gegeben, auf Mittel und Wege zu sinnen, um die Qual des Patienten entweder ganz aufzuheben oder doch erheblich zu mildern. Man griff zunächst zur Kälte und verwandte eine Mischung von Salz und Eis. Darnach versuchte man es mit der Elektricität, es folgte der Aether, welcher als Spray gebraucht wurde, aber stets einen recht unangenehmen, hässlichen Geruch im Zimmer hinterliess. Dann kam das Chloroform. Sie wissen aber alle, dass dies das schwerste Narkoticum darstellt, da schon auf 5000 Fälle ein Todesfall kommt. Man suchte dann weiter

Digitized by Google

und führte das Lachgas ein, angeblich das unschädlichste Betäubungsmittel. Die Zahl der Todesfälle, welche in der Literatur bekannt geworden sind, ist auch gering, wenn man bedenkt, mit welcher Leichtfertigkeit es von oft ganz unberufener Hand gebraucht wird. Die Umständlichkeit der Anwendung machte jedoch den Wunsch nach einem leichter anzuwendenden Mittel von gleicher Ungefährlichkeit rege. Es kam der Bromäther und das Pental. Ersterer hinterlässt bisweilen einen knoblauchartigen Geruch. letzteres hat seiner grossen Gefährlichkeit wegen kaum eine weitere Verwendung gefunden. Von einem idealen Betäubungsmittel verlangt man, dass es leicht anzuwenden ist, sicher wirkt und sich als unschädlich bewährt.

Man wandte sich nunmehr den Injectionen zu und gebrauchte Morphium, Cocain und Eucain. Trotz der grossen Reclame, mit welcher man das letztere in die zahnärztliche Welt einführte, kann man mit ihm doch viel Unglück haben. In 46 Fällen habe ich es versucht und will Ihnen 2 davon mittheilen, welche mir recht qualvolle Stunden bereitet haben. Der erste betraf eine Dame, welche nach der Injection collabirte und heftige epileptische Anfälle bekam. Nach einiger Zeit erholte sie sich wieder. Ich erfuhr, dass sie überhaupt an Epilepsie leide. Der Sohn, welcher sie begleitete, bekam auch Anfälle, als er sah, was der Mutter passirte.

Der 2. Fall betraf eine Dame von circa 250 Pfund Körpergewicht. Hier war ich insofern von meinen Gewohnheiten abgegangen, als ich vor der Injection nicht das Corset hatte lockern lassen. Ich verwandte nur eine 3proc. Lösung. Nach ganz kurzer Zeit bekam die Patientin einen heftigen Anfall; sie lag wie todt da. Mein erster Gedanke war natürlich, die Kleider zu lockern. Dabei war aber erst eine Kneifzange nöthig! Es wurde künstliche Athmung eingeleitet und der Patientin kaltes Wasser auf den Nacken gegossen. Sie kam auf wenige Secunden wieder zu sich, fiel dann aber wieder zurück. Elektricität half nichts. Ich versuchte eine Kampherinjection, worauf sie sich aufrichtete. Sodann nahm ich Herzmassage vor, liess die Pat. aufs Sofa legen und gab ihr sehr starken Kaffee. Endlich schlug sie die Augen auf und sprach. Sie wusste nicht, wo sie wohnte und wie sie hiess, und erholte sich erst langsam. Sie sehen, wie es mit der angeblichen Ungefährlichkeit des Eucains steht. Ich halte es für ein Herzgift, habe es seitdem nicht mehr gebraucht und kann Ihnen nur zur Vorsicht rathen.

Discussion. Rumann: Nach meiner Ansicht war die sehr lebhafte und daher unangenehme Reclame für das Eucain nicht berechtigt, denn man kann schon mit einer schwächeren Lösung, als der in der Reclame angegebenen 8proc., recht fatale Intoxica-

Digitized by Google

tionen herbeiführen. Im übrigen lassen sich auch mit Eucain gelegentlich gute Erfolge erzielen, jedoch sind dieselben nicht besser als mit Cocain. Ich glaube, dass der Haupterfolg in der richtigen Art und Weise der Injection liegt. Dieselbe muss so ausgeführt werden, dass die Flüssigkeit möglichst an der Injectionsstelle bleibt und nicht direct in die Blutbahn gepresst wird. Hierzu bedarf man einer tadellosen Spritze mit dicht schliessendem Stempel und Quergriff. Wenn nach dem Einstich der Stempel sich leicht herunter drücken lässt, dann ist die Injection nicht richtig, und es kommen Intoxicationserscheinungen. Wenn aber das Zahnfleisch prall gefüllt ist und ganz weiss bleibt, dann ist die Injection gut, und es kommt sehr selten zu Vergiftungserscheinungen; auch die „dicke Backe" bleibt dann aus. Ausserdem ist es aber auch von grosser Wichtigkeit, dass die Injectionsflüssigkeit und die Spritze selbst steril sind. Die letztere bewahre ich stets mit 3proc. Carbolwasser gefüllt auf. Die betreffende Lösung von Eucain oder Cocain stelle ich jedesmal frisch her und verwende dabei frisch sterilisirtes Wasser. Zu diesem Zwecke gebrauche ich einen Apparat, den ich Ihnen heute vorzeigen möchte. Es ist dies ein Kochtopf, welcher im Innern einen siebartigen Einsatz trägt in der Art, wie der bekannte Apparat nach Soxhlet. In dem Siebe steht eine grössere Anzahl von kleinen Glasröhren, welche halb mit Wasser gefüllt und durch einen Gummihut verschlossen sind. Nach dem Kochen lässt man die Röhren langsam sich abkühlen, entnimmt ein Glas dem Apparat, setzt das betreffende Medikament zu, und die Injectionsflüssigkeit ist fertig. Eine halbe Minute nach der letzten Injection nehme ich mit einer erwärmten Zange die Extraction vor. Wäge ich Eucain gegen Cocain ab, so muss ich sagen, dass ich mit letzterem ebenso gute Erfolge erzielte als mit Eucain, welches nur den einen Vorzug hat, dass es billiger ist.

Klages: Ich habe Eucain an Thieren versucht und, da ich in circa 30—40 Proc. der Fälle heftige Anschwellungen wahrnahm, es in meiner Praxis nicht verwendet.

Kirchhoff: Die Intoxicationsgefahr ist bei Eucain ebenso gross wie bei Cocain. In den von mir beobachteten Fällen bekam die Hälfte der Patienten Anschwellungen. Ausserdem thut das Einstechen recht weh.

Dr. Flörke: Die Nadeln, welche wir bei den Injectionen verwenden, sind nicht richtig geformt. Die Amerikaner gebrauchen eine Canüle, welche erheblich vortheilhafter ist, weil die Spitze nicht die bei uns übliche Speerform hat. Dabei zeigt der Kanal der Nadel eine grössere Weite, wodurch der Strahl stärker wird und intensiver wirkt.[1])

[1]) Bezugsquelle dieser Nadeln: S. S. White.

Digitized by Google

Traube: Ich habe gleichfalls mehrere Injectionen gemacht, beobachtete jedoch in einem Falle Trismus nach einer ganz geringen Dosis bei einem jungen Manne von 20 Jahren. Weitere Versuche habe ich unterlassen. Die ominösen Anschwellungen traten regelmässig auf.

Dr. Brunsmann: Die letzten Berichte über das Eucain lauten doch ganz günstig.

Ehlers: Ich habe bessere Erfolge damit gehabt, auch bei Periodontitis. Einmal sah ich Gangrän am Einstichkanal. Anschwellungen stellten sich fast immer ein.

Dr. Brunsmann: Nach den Aeusserungen der Vorredner traten Anschwellungen nach Eucaininjection bedeutend öfter ein, als dies in der Fachpresse bisher angegeben wurde, also ungefähr in der Hälfte aller Fälle.

Dr. Flörke: Wenn man bei der Injection das Periost verletzt, dann kommen Anschwellungen. Es empfiehlt sich demnach, die Nadel nicht zu tief einzuführen, sondern ins Zahnfleisch zu injiciren.

Es folgte der Vortrag des Herrn Collegen **Heinemann** über:

Wilson's Anästheticum.

In der diesem Mittel beigegebenen Gebrauchsanweisung wird gesagt, man solle es reichlich bemessen, es sei keinerlei Gefahr dabei vorhanden, und man könne damit bis zu 32 Zähne (!) in einer Sitzung extrahiren. Nach meinem Dafürhalten wird hier vielzuviel behauptet. Ich möchte Ihnen einige Fälle aus meiner Praxis vorführen, welche Ihnen zeigen werden, dass es mit der Harmlosigkeit doch ein eigen Ding ist. Der 1. Fall betraf eine Dame von etwa 35 Jahren, Mutter von mehreren gesunden Kindern. Sie war in geringem Grade herzleidend. Es sollten zwei Wurzeln rechts unten entfernt werden; ich gebrauchte Wilson's Anästheticum, erzielte damit aber nur einen mangelhaften Erfolg. Nach einigen Tagen kam sie wieder, da die Schmerzen anhielten. Ich fand in einem anderen Zahn eine gangränöse Pulpa, injicirte nur eine halbe Spritze von Wilson's Anästheticum und führte die Extraction aus. Eine halbe Stunde, nachdem die Dame mich verlassen hatte, wurde ich benachrichtigt, dass sie Lachkrämpfe habe. Ich liess sofort zum Hausarzt senden. Der Zustand dauerte bei der Patientin 2 Stunden.

In einem 2. Falle beobachtete ich bei einer sehr empfindlichen Dame bald nach der Injection eine Art Narkose, in welcher die Operation völlig schmerzlos ausgeführt wurde. In einem 3. Falle, gleichfalls bei einer Dame, sollte ein oberer Molar extrahirt werden. Sie war sehr erregt, so dass ich nur ganz wenig

Digitized by Google

injicirte. Ihre Erregung wurde grösser, sie rief, sie stürbe an Cocainvergiftung und habe Ohrensausen. Hier war wohl eine Art Autosuggestion mit hinzu gekommen, da die Patientin offenbar von einer Cocainintoxication einmal etwas gelesen hatte.

Discussion. Baumgarten: Ich habe es nicht sehr viel gebraucht. Einmal injicirte ich bei einer Dame eine drittel Spritze. Sie bekam Kribbeln in den Händen, ihre Füsse schliefen ein, sie klagte über Ohrensausen, wurde sehr gesprächig und glaubte ohnmächtig zu werden. Dieser Zustand dauerte 25 Minuten, worauf sie wieder zu sich kam und meine Fragen beantwortete. Sie glaubte geschlafen zu haben.

Dr. Philipp: Nach Angabe des Herstellers enthält das Anästheticum u. a. auch Trinitrin. Es ist dies dasselbe wie Nitroglycerin, welches schon vor Jahren als Zusatz zu Cocainlösungen empfohlen wurde, um die herzschwächende Wirkung des Cocains zu paralysiren. Ich habe Versuche damit gemacht und unter 9 Fällen 2 Intoxicationen gesehen. In beiden Fällen gebrauchte ich nur je 1 Spritze einer $^1/_2$ proc. Lösung von Cocain, der ich einige Tropfen einer 5 proc. Nitroglycerinlösung zusetzte. Jede Spritze enthielt demnach 0,005 Cocain und 0,00025 Nitroglycerin. Die Unfälle schreibe ich bestimmt dem Nitroglycerin zu. Auch bei Amylnitrit, einer in seiner Wirkung ähnlichen Drogue, hat man Vergiftungen beobachtet. Wilson's Anästheticum wird aus 10 verschiedenen Bestandtheilen zusammengesetzt, deren Einzelwirkung man gar nicht einmal genügend kennt. Es sollte wenigstens angegeben werden, wieviel von jedem Mittel darin enthalten ist. Eine grosse Hauptsache ist bei der Injection der Zustand der Spritze. Eine wirklich gute und tadellos functionirende Spritze giebt es eigentlich noch nicht.

Baumgarten: In dem Buche von Schleich wird die Spritze eines gewissen Wurach[1]) empfohlen. Diese Spritze ist in der That sehr gut, allerdings ist sie etwas grösser.

Friedemann: Seitdem Wilson's Anästheticum durch unser früheres Mitglied, Herrn Dr. Thiesing, uns bekannt wurde, also etwa 1 Jahr lang, habe ich es neben Aethylchlorid gebraucht und dadurch die meisten Narkosen überflüssig gemacht. Beide Mittel vertheilten sich im allgemeinen so, dass bei Pulpitis Wilson's Anästheticum, bei Periostitis meistens Aethylchlorid verwendet wurde. Ich applicirte Wilson's Anästheticum bei ängstlichen und ruhigen Patienten, bei Erwachsenen sowohl wie bei Kindern, beiderlei Geschlechts; Kinder unter 10 Jahren waren ausgeschlossen. In keinem Falle habe ich auch nur ein Symptom einer Vergiftung

[1]) Adresse: Wurach, Berlin C, Neue Promenade 4.

Digitized by Google

beobachten können. Die Wirkung war nicht immer gleich tief, aber doch stets zufriedenstellend. Ich gebrauche die Spritze mit Quergriff eines gewissen Instrumentenmachers Stortz in Metz, halte auf Sterilität der Canüle und reinige vor dem Einstechen das Operationsfeld. Trotz der hier mitgetheilten üblen Zufälle hat nach meiner Ansicht Wilson's Anästheticum doch auch seine guten Eigenschaften.

Baumgarten: Ich habe nur in einem Falle einige Unannehmlichkeiten gehabt. Da bei längerem Stehen der Flüssigkeit in der Flasche einzelne Bestandtheile ausfallen, so schüttele ich vor jedem Gebrauche die Flasche erst ordentlich um. In diesem Falle hatte ich das versäumt und mag es daher hieran gelegen haben.

Dr. Brunsmann: Bei den Injectionen hat man nach und nach immer schwächere Lösungen genommen, zuletzt fast nur Wasser. Ich erinnere Sie an den in Berlin passirten Fall, wo ein Arzt völlig correct injicirte und doch einen letalen Ausgang sah.

Es erhält darauf das Wort Dr. W. **Herbst**-Bremen zur

Demonstration seiner Submaringoldfüllungen.

H. zeigt zunächst mehrere Modelle mit fertigen Füllungen, sowie die Folie, die er zu seinen Füllungen verwendet; in nächster Zeit hofft er eine noch dünnere Folie herstellen zu können. Die Instrumente zum Füllen sind sehr einfach, fast nur Excavatoren mit stumpfen Schneiden; auch von diesen werden noch kleinere angefertigt werden. Der Demonstrator füllt zunächst eine Fissur. Das Gold wird von Anfang an nass gemacht, sonst „haftet es nicht"; wer aber wegen einer etwaigen Infection ängstlich ist, kann auch eine Carbollösung zum Anfeuchten nehmen. Die Cavität ist ebenfalls nass, Unterschnitte sind nicht vorhanden, nur ist die Oeffnung enger als der Boden. Es werden zunächst ca. 20 Gold-Pellets auf einmal mit einem Zinngoldstopfer aufgenommen und mit starkem Druck hineingelegt. Nachdem die Cavität dann weiter oberflächlich bis über die Schmelzgrenze gefüllt ist, wird sorgfältig am Rande mit dem Condensiren begonnen, und wo zunächst ein Eindruck entsteht, wird gleich nachgefüllt. Das Gold haftet fast immer sehr gut. Zum Schluss wird die Füllung mit Kugelinstrumenten in der Bohrmaschine und mit den von Herbst angegebenen Schleifsteinen condensirt. Das Gold schleift sich nur sehr schwer ab. Wird nach Beendigung noch ein Fehler entdeckt, so drückt man einfach ein Instrument fest hinein und füllt von neuem. Es wird dann noch eine kleinere Centralcavität gefüllt, die in wenigen Minuten fertiggestellt ist. Auch wurden Amalgamfüllungen gezeigt, die am Rande defect geworden sind und nun mit Gold wieder ausgefüllt werden. Herbst glaubt, dass jeder, der überhaupt mit Gold füllen kann, diese Methode in einer

Digitized by Google

Viertelstunde lernen könne. Er hat das Gold schon jahrelang verwandt und durch einen Zufall erst die submarinen Eigenschaften entdeckt. Er betont ferner, dass dieses Gold nicht etwa für alle Fälle angewandt werden solle, sondern nur, wo anderes nicht so günstig zu benutzen ist. Es kann von diesem Golde mehr hineingebracht werden als von anderen cohäsiven Sorten; das Wasser, meint Herbst, wird aus der Höhle herausgedrängt, und es bleibt nichts davon zurück. Ist Schleim oder Blut vorhanden, so legt Herbst auch Gummi an, macht aber trotzdem das Gold nass. Jedes Stück des Goldes ist ungefähr 16 mal so dick als No. 4. H. meint, die Füllungen würden noch eine grosse Zukunft haben, da man infolge der schnelleren Handhabung dem Cemente mehr zu Leibe gehen könne. Conturen dagegen sind vorerst wenigstens nicht damit herzustellen, nur geringe Ausbuchtungen.

Zum Separiren zeigt Herbst kleine, dünne Metallscheiben, wie solche als Flitter auf Kleidern zu Maskenbällen u. s. w. benutzt werden. Die Scheiben werden auf einen Träger gesteckt, dann zwischen 2 Sandpapierscheiben gehalten, in Rotation versetzt und dadurch rauh gemacht. Wenn man sie dann anfeuchtet und in Caborund-Pulver taucht, so schneiden sie ganz ausgezeichnet.

Der Vorsitzende dankt dem Vortragenden für seine Demonstrationen, giebt aber den Bedenken Ausdruck, die wir dieser Neuerung gegenüber hegen, weil sie mit unserer bisherigen traditionellen Anschauung über das Operationsfeld, welches wir mit allen Mitteln möglichst trocken und steril zu erhalten bestrebt waren, im krassen Widerspruch steht. Er bittet deshalb, dass nur diejenigen Herren sich zum Worte melden möchten, welche eigene Erfahrungen mit dem Golde gemacht haben, da theoretische Erwägungen allein hier unmöglich massgebend sein könnten. Da sich Niemand meldet, wird eine ausführliche Besprechung des Gegenstandes zur Discussion auf die nächste Versammlung vertagt, um Gelegenheit zu haben, Erfahrungen sammeln zu können.

Herbst bemerkt noch, dass die Neuerung ungefähr ein Jahr alt ist, und findet es sehr recht, dass wir Zahnärzte vorsichtig vorgehen. Er selbst hat es in der ersten Zeit auch gethan. Die allerersten Füllungen sind bis jetzt noch vollständig unverändert. Er macht dann noch eine Approximalfüllung, wobei die Anwendung der Nadelmatrize gezeigt wird.

Kühns dankt nochmals mit herzlichen Worten.

Sodann erhielt Herr Dr. **Brunsmann** das Wort.

Derselbe zeigt zunächst 2 **Anomalien,** 1. einen oberen Molaren, der zwei innere und eine äussere Wurzel hat, 2. einen unteren Caninus, dessen äussere Form auf einen linken schliessen lässt, der aber rechts im Munde gesessen hat. Bei dem Molaren sieht B. den Grund für den anormalen Bau in einer veränderten

Digitized by Google

Anlage und Drehung des Keimes, während der Caninus wohl durch einen besonderen Gegenbiss so abnorm zugeschliffen ist. — Redner berichtet dann weiter, dass er zum Befestigen loser Zähne im Unterkiefer bisweilen Seidenligaturen verwendet, die sich später mit Zahnstein inkrustiren können und dadurch sehr fest liegen. In einem derartigen Falle wurden die Zähne 2 Jahre lang gehalten, und als sie endlich der Zange verfielen, mussten erst die Fäden mit einer Beisszange durchtrennt werden. Er zeigt ein Modell vor, an dem er diese Seidenligaturen in Verbindung mit einer Kautschukpièce zur grossen Befriedigung hat anbringen können.

Herr **Klages** referirte über:

Ferripyrin und über Lynton-Cement.

Redner berichtet zunächst, dass sich Ferripyrin als gutes Stypticum weiter bewährt habe, es sei von ihm in zahlreichen Fällen mit stets gleich gutem Erfolge gebraucht worden. Er zeigt ferner sehr instructive Präparate über das Zusammenziehen verschiedener Cemente. Es sind die verschiedenen Cementsorten in kleine Glasröhren gefüllt und nun darüber eine Tintenschicht gegossen; dabei hat sich am besten Lynton-, Harvard- und Marfil-, weniger gut Eisfelder-Cement bewährt. Die Versuche sollen fortgesetzt werden. Auch beim Hineinlegen in verschiedene Flüssigkeiten hat sich Lynton sehr gut gehalten. Er empfiehlt, dieses Präparat mit flüssiger Säure dick anzurühren, wodurch eine grosse Härte der Füllung erzielt würde.

Discussion: Dr. Flörke wendet sich gegen den Unfug, der mit dem Namen Rostaing getrieben werde. Das Recept Rostaing's sei leider verloren gegangen und trotz zahlloser Versuche hätten die Nachahmungen die Güte des Rostaing'schen Präparates bisher nicht erreichen können.

Dr. Greulich rührt die Cemente dünn an und lässt langsam unter Cofferdam härten. Er meint, dass diese Füllungen härter werden, als die fest angerührten.

Dr. Kühns wünscht, dass das Verhältniss der Mischung von Flüssigkeit zum Pulver bei den Cementen genau festgestellt werde, wir würden erst dann eine gute und gleichmässige Füllung herstellen können, wenn diese Mischung der chemischen Affinität entspräche. Redner vertheilt darauf Proben eines neuen Cementes von J. Herrmann (Köln), die von dem Hersteller dem Verein zur Verfügung gestellt waren.

Sodann hielt Herr **Schröder** seinen Vortrag über:

Formalin.

Redner schickte voraus, dass er dasselbe Thema bereits auf der letzten Naturforscher-Versammlung behandelt habe, und vertheilte

Digitized by Google

einen diesbezüglichen Separatabdruck aus der „Oesterr.-ungar. Vierteljahrsschrift für Zahnheilkunde". Zunächst wurde eine grössere Menge von botanischen und anatomischen Präparaten herumgereicht, welche den Einfluss des Formalins auf deren Farbe zeigen sollten. In Lösungen von verschiedener Concentration waren allerlei Blumen längere Zeit aufbewahrt. Es zeigte sich, dass die Farbe im allgemeinen nicht Stand hielt, mit Ausnahme der gelben Farbe, welche circa 2 Jahre der Wirkung des Formalins widersteht. Einen eigenthümlichen Einfluss hat diese Lösung auf Hühnereier; lässt man diese mehrere Tage darin liegen, so zeigt sich beim Oeffnen das Eiweiss als dünnflüssige und weiter nach innen als schleimige Schicht, während das Eidotter hart geworden ist, also der umgekehrte Härtungsprozess wie beim Kochen. Thut man ein solches, in Formalin aufbewahrtes Ei in siedendes Wasser, so tritt trotz längeren Kochens eine Gerinnung des Eiweisses nicht ein. Eine fernere Eigenschaft des Formalins neben seiner antiseptischen Wirkung ist, dass es thierische Gewebe härtet, ohne dass sie schrumpfen oder ihre mikroskopische Structur verändern. Es wurde ein Kalbsherz vorgelegt, welches keinerlei üblen Geruch wahrnehmen liess und so hart war, dass man es bequem mit einem Messer schneiden konnte.

Bezüglich der Anwendung in der zahnärztlichen Praxis, so fuhr der Redner fort, ist Formalin noch zu neu, um ein endgiltiges Urtheil abgeben zu können. Legt man die Lösung, wie sie in den Handel kommt, auf eine kranke Pulpa, so treten sofort heftige Schmerzen von 2 Stunden bis zu mehreren Tagen auf. Dagegen ist Formalin bei vereiterten Pulpen sehr gut zu verwenden. Die zu scharfe Wirkung des Formalins auf kranke Pulpen kann man mildern, indem man dasselbe mit Amyloform (Chem. Fabrik Rhenania Aachen) vermischt und in die Cavität bringt; auch lässt sich Amyloform allein verwenden. Die Schmerzen hören recht bald auf, und eine Aetzung tritt nicht ein. Später machte ich einen anderen Versuch, indem ich Amyloform mit Kobalt oder Arsen vermischte. Hier ging die Pulpa schmerzlos zu Grunde, aber erst in einer viel längeren Zeit als sonst. Mit Glutol und Formalin bin ich nicht so zufrieden, da hierbei Formol direct abgespaltet wird. Glutol ist ein Gelatinepräparat, während Amyloform ein Stärkepräparat darstellt.

Discussion. Dr. Kühns: Wie stark muss die Lösung für Wurzelbehandlungen sein?

Schröder: Ich gebrauche die concentrirte Lösung, wie sie in den Handel kommt. Man füllt das bezogene Quantum am besten in kleine Fläschchen von je 5 g. Dann kann man öfters eine neue Flasche anbrechen und hat immer ein frisches Präparat. In einer einzigen grossen Flasche aufbewahrt, zersetzt sich das

Digitized by Google

Formalin bei dem vielen Oeffnen, wird unwirksam oder gar schädlich, und Misserfolge sind dann unvermeidlich.

Dr. Kühns: Formalin eignet sich gut zur Einlage in putride Kanäle. Nach 2—3 Tagen habe ich einen geruchlosen oder doch erheblich weniger übelriechenden Kanal gefunden.

Schröder: In diesem Falle hat man nicht erst nöthig, den Kanal mechanisch zu reinigen, sondern man bringt einige Tropfen in den Kanal und führt sie mit einer Donaldson'schen Nadel sehr vorsichtig weiter hinauf. Treibt man hierbei etwas durch den Kanal, so tritt zweifellos eine sehr schmerzhafte Periodontitis ein, aber ohne Eiterung, da dieser Vorgang lediglich durch die Aetzung hervorgerufen wird. Man sei ferner sehr vorsichtig, nichts aufs Zahnfleisch zu bringen. Die Zerstörung geht enorm tief, und das Zahnfleisch löst sich in Fetzen ab. Die Wurzel ist erst dann in Ordnung, wenn der Formalinfaden beim Herausnehmen ganz rein riecht. Erinnert er dagegen im Geruch an verdorbenen Bromäther, so ist der Kanal noch nicht rein. Zur Wurzelfüllung eignet sich sehr gut Formalin und Gyps; seit fünf Vierteljahren habe ich hiermit keinen Misserfolg gehabt.

Kirchhoff: Formalin lässt sich auch bei der Amputation von Pulpen der Bicuspidaten und Molaren gut verwenden. Ist die Kronenpulpa entfernt, so werden die Wurzelstümpfe mit einer Mischung von Zinkoxyd und Formalin bedeckt; es folgt eine Lage Cement darüber und die Höhle kann definitiv verschlossen werden. In neun Zehntel der Fälle hatte ich gute Erfolge; seit einem halben Jahre gebrauche ich diese Methode.

Heinemann: Ich legte nach der Amputation der Kronenpulpa nur auf 3 Minuten einen Wattebausch mit Formalinlösung ein, hatte aber Misserfolge, welche mich zur Extraction des Zahnes zwangen.

Hiermit wurde dieser Gegenstand verlassen, und Herr **Walkhoff** erhielt das Wort zu seinem Vortrage über den

Ersatz eines halben Gesichts.

Es handelt sich um einen Bergmann, welcher in einer Grube von einem herabkommenden Balken einen Stoss gegen den Oberkiefer erhielt. Die entstandene Verletzung war unerheblich. Da er aber nach einiger Zeit fortwährend einen Druck an der betreffenden Stelle verspürte, suchte er das Krankenhaus in Braunschweig auf, wo die Bildung eines Sarkoms festgestellt wurde. Innerhalb zweier Jahre machte der Mann 15 Operationen durch, zuletzt ganz ohne Narkose! Es wurden entfernt: der linksseitige Unterkiefer, das Jochbein und Felsenbein sowie Auge und Ohr. Alle Weichtheile wurden durch grosse Transplantationen wieder

Digitized by Google

ersetzt. Die letzte Operation fand zu Ostern des vorigen Jahres statt. Der Mann ist jetzt als geheilt entlassen und versieht seinen Dienst wie früher. Da er aber in der menschlichen Gesellschaft fast unmöglich ist, so wurde er mir mit der Anfrage zugesandt, ob sich nichts machen liesse, um ihm wieder ein menschenähnliches Aussehen zu geben. Die mir gestellte Aufgabe war nicht leicht, denn dem Unglücklichen fehlte fast die ganze linke Gesichtshälfte vom Unterkieferrande bis zur Schädelkapsel. Ich nahm zunächst einen Gypsabdruck, was schon mit grossen Schwierigkeiten verbunden war, und fertigte eine Wachsmaske an, die ich Ihnen hier vorlege. Die Ausführung denke ich mir so, dass diese Maske in Kautschuk ersetzt wird, wobei das Ohr abnehmbar herzustellen ist, und ein Glasauge eingelegt werden muss. Der untere Rand wird durch einen Stehkragen, der seitliche an der noch erhaltenen Nase entlang bis über die Stirn führende Rand durch englisches Pflaster verdeckt; die Augenwimper stellt ein Friseur her. Der obere Rand sowie der hintere, das Ohr tragende Theil kann durch eine Perücke unsichtbar gemacht werden. Durch einen Maler ist dem ganzen Ersatze ein Farbenton zu geben, der zu dem übrigen Gesichte genau passt. Ich möchte fragen, ob einige Collegen schon etwas Aehnliches gemacht haben und mir in dieser schwierigen Angelegenheit mit ihrem Rathe dienen können.

Discussion. Zimmer: Nach meinen Erfahrungen mit künstlichen Nasen bezweifle ich, ob Heftpflaster hier gut ist. In 4 Fällen von Nasenersatz ist stets die Brille gebraucht worden. Dieselbe ist auch in diesem Falle anwendbar und macht dann das Heftpflaster unnöthig.

Walkhoff: Das Heftpflaster soll nur die Grenzlinie des künstlichen Ersatzes verdecken. Hierzu wird eine Brille nicht ausreichen. Die Weichtheile der Nasenwurzel sind noch zu empfindlich gegen jeglichen Druck, so dass ich von einer Brille ganz absehen möchte, auch liegt die Gefahr eines Recidivs vor.

Zimmer: Die Maske kann so gearbeitet werden, dass sie den Weichtheilen genau anliegt. Die Furcht, dass durch den Druck ein Recidiv kommen könne, ist grundlos.

Dr. Kühns: Vielleicht möchte es sich empfehlen, die ganze Maske aus Aluminium zu pressen, was ja nicht sehr schwer ist. Die Ränder können dann sehr dünn und fein gemacht werden, und der ganze Ersatz wiegt etwa nur ein Achtel der entsprechenden Kautschukmaske. Mit Oelfarbe lässt sich die Platte anmalen.

Schäfer: Aluminium ist der scharfen Ränder wegen nicht zu verwenden, da die Weichtheile sehr vorsichtig behandelt werden müssen. Vielleicht eignet sich Papier-maché besser.

Walkhoff: Der Ersatz muss auch abwaschbar sein.

Digitized by Google

Dr. Brunsmann: Man könnte eine Luftkammer anbringen, wodurch der Druck der Ränder auf die Weichtheile vermindert würde. Durch eine kleine Canüle wäre die Luft auszupumpen.

Walkhoff: Der Patient dürfte dann den Mund nicht aufmachen, denn thut er dies, so hört sofort die Saugwirkung auf.

Im Anschluss hieran demonstrirte College **Walkhoff** verschiedene

Röntgen- und mikroskopische Aufnahmen.

Es wurde eine grössere Anzahl von Photographien herumgezeigt, darunter eine, wo durch Röntgenstrahlen eine im Kopf sitzen gebliebene Kugel nachgewiesen war, und eine andere, welche das Profil einer Person darstellte und deutlich Metallfüllungen in einigen Zähnen erkennen liess. — Ein aus mehreren Theilen zusammengesetztes Bild veranschaulichte das Wachsthum der Odontoblasten. Der neue Atlas über die pathologische Histologie der menschlichen Zähne ward gleichfalls vorgelegt.

Schäfer theilt einen Fall mit, wo bei einem Knaben, welchem öfters der Kopf durchleuchtet sei, das Haar an der betreffenden Stelle völlig verschwände, und bemerkt in humoristischer Weise, diese Eigenschaft der Röntgenstrahlen lasse sich ja gut bei Damen verwenden, um lästigen Haarwuchs aus dem Gesicht zu entfernen.

Dr. Addicks: Vor einiger Zeit war der Vertreter von Reiniger, Gebbert & Schall aus Erlangen hier und zeigte einen Barium-Platincyanür-Schirm und eine neue Vacuum-Röhre. Man konnte hiermit ohne Photographie den menschlichen Körper durchleuchten, sah deutlich die Rippen und die Bewegung des Zwerchfells u. s. w. Die Feinheiten des Bildes sind jedoch bei der Photographie besser bewahrt.

Dr. Kühns: Es ist kein Zweifel, dass die Röntgenstrahlen von epochemachender Bedeutung sind. Schon nach unseren jetzigen Erfahrungen zeigt sich, welchen grossen diagnostischen Werth die Röntgenstrahlen besitzen, namentlich bei Auffindung von Geschosstheilen im Körper. Auch für Zwecke der Diagnose in unserer Praxis würden sie vielleicht noch eine grössere Bedeutung erlangen, wenn es gelingt, deutlichere Durchleuchtungen des Schädels zu erreichen.

Dr. Flörke: Ich verwendete die Strahlen zur Diagnose bei Empyema antri mit ausgezeichnetem Erfolge. Die Lage und Ausdehnung des Empyems war deutlich zu erkennen. — Zum Schluss bittet Walkhoff alle Collegen um Uebersendung aller in der Praxis vorkommenden Abnormitäten zur pathologischen Untersuchung.

Digitized by Google

Dr. **Kühns** demonstrirte darauf seine

Spiegelringe.

Spiegel mit Ringaufsatz wären schon vor einigen Jahren von Sachs angegeben worden. Diese Instrumente erfreuten sich aber keines besonderen Abganges und seien auch, da sie mit der Abnutzung des Spiegels selbst auch verbraucht waren, zu theuer; die elastischen Ringe nach Kühns werden in verschiedenen Grössen hergestellt und können auf irgend einen unserer gewöhnlichen runden Mundspiegel aufgesteckt werden. Der Ring, welcher etwa nur 4 mm hoch ist, hat in seinem unteren Theile eine Rille, mit welchem er den Mundspiegel umfasst. Damit der Spiegelstiel nicht hindert, ist am Ringe ein kleiner Ausschnitt vorgesehen. Die Ringe sind sehr praktisch beim Füllen mit Cement, Amalgam und besonders Gold, da alle herabfallenden Stückchen aufgefangen werden; hierdurch wird zweifellos Material und Zeit erspart. Die Spiegel dürften sich ihrer leichten Verwendbarkeit und ihres billigen Preises wegen schnell einführen.[1])

Zuletzt erhielt das Wort Herr **Friedemann** zur Demonstration eines

Wangendilatators, Separirfeilenhalters, eines Zahnsteininstruments und eines Stirnspiegels.

Ich möchte Ihnen heute einige Instrumente demonstriren, von denen Sie zwei schon vor Jahresfrist in anderer, weniger vollkommener Form gesehen haben. Wenn ich zurück denke, welche Wandlungen die kleinen Neuerungen, welche ich Ihnen in den letzten anderthalb Jahren vorlegen durfte, gemacht haben, so überkommt mich immer ein Gefühl der Dankbarkeit für unseren Verein, denn ich habe so recht an mir selbst erfahren, welchen Werth die Vereinsthätigkeit hat. Es geht mit neuen Dingen oft so, dass der Erfinder nur die Lichtseiten sieht und für die Schattenseiten blind ist. Hier greift der Verein sichtend und läuternd ein. Durch passende Mittheilung im Kreise der Collegen wird die Neuheit der Kritik von Fachgenossen unterbreitet, die mit ganz anderen Augen die Sache ansehen, und deren Blick nicht getrübt ist. Aus dem Verein und durch den Versammlungsbericht aus dem grossen Kreise der Leser der Monatsschrift sind mir zahlreiche Anregungen zugegangen, welche ich mit Freuden aufgenommen und weiter verarbeitet habe. Diese Thätigkeit des Vereins, gewissermassen die Spreu von der Frucht, das Brauchbare vom Unbrauchbaren zu trennen, ist nach meiner Ansicht

---

[1]) Bezugsquellen: Geo. Poulson-Hamburg.

Digitized by Google

auch eine von den idealen Seiten des Vereinslebens, welche wenig oder vielleicht noch gar nicht gebührend hervorgehoben worden ist.

Das erste Instrument, ein **Separirfeilenhalter,** [1]) erklärt sich von selbst (Fig. 1). Er ist jetzt verstellbar und kann Feilen jeglicher Länge oder Bruchstücke derselben aufnehmen. Man kann hiermit in den meisten Fällen noch zwischen den ersten und zweiten Molaren separiren, und bei recht grossem Munde auch zwischen dem zweiten und dritten. Die Führung der Feile ist eine erheblich sicherere, auch kann man nunmehr mit der Feile einen seitlichen Druck gegen den cariösen Zahn ausüben. Der Bruch einer Feile kommt viel seltener vor, und passirt es einmal, so ist eine Verletzung des Patienten durch die Bruchstücke ausgeschlossen, da sie ja fest eingeklemmt sind. Man hat mir eingewendet, dass es Flexofeilen gäbe, die nicht zerbrächen. Ich habe dieselben längere Zeit versucht, bin aber wieder davon zurückgekommen, weil die Schneidkraft dieser biegsamen Feilen eine ganz ungemein geringe ist. Ich gebrauche jetzt nur die gewöhnlichen harten Feilen. Die Flexofeilen lassen sich vielleicht einmal in schwierigen

Fig. 1.

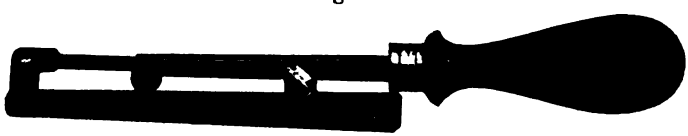

Fällen verwenden, wenn man bei kleinem Munde zwischen den Molaren separiren will. Dann spannt man die Feile gleich passend gebogen ein.

Das zweite Instrument, ein **Reinigungsinstrument,** sah ich zufällig bei einem Collegen in Berlin, der es für sehr praktisch erklärte, mir aber über die Bezugsquelle keine bestimmte Mittheilung machen konnte. Da das Instrument in keinem Kataloge abgebildet ist, liess ich bei meinem Fabrikanten ein solches herstellen. Es dient vornehmlich zur Reinigung der lingualen Fläche der unteren Frontzähne. Die eigenartige Biegung des Instruments erlaubt, dass man das Zahnfleisch, ohne es zu verletzen, zurückschieben und unter den Zahnstein fassen kann. Die halbkreisförmige, scharfe Fläche, welche also der Form des Zahnes angepasst ist, lässt sich mit einem Corundumstein leicht nachschärfen. Ich kann Ihnen das kleine Instrument nur empfehlen. [2])

---

[1]) Bezugsquelle: E. Simonis-Berlin C, Burgstrasse 29.
[2]) Bezugsquelle: Gebr. Gesell-Berlin N, Oranienburgerstr. 27.

Digitized by Google

Das dritte Instrument, der **Wangendilatator,**[1]) besteht aus einem in Holz gedrechselten Stabe und einem eigenartig gebogenen Drahtgestell. Letzteres ist der eigentlich dilatirende Apparat, welcher aus dauerhaftem Material hergestellt und sauber vernickelt ist. Der Stab hat unten eine Oese zum Aufhängen und oben einen metallenen Aufsatz, dessen unterem Theile eine kleine Röhre angelöthet ist. Der runde Schaft des Kopfes dient als Führung für die beiden Schlingen des Drahtgestells oder Bügels. Die kleine

Fig. 2.

Röhre nimmt eins der beiden umgebogenen Enden des Bügels auf. Für den Gebrauch ist zu bemerken, dass ganz nach Belieben entweder der Bügel mit dem Stabe oder der Bügel allein verwendet werden kann. In letzterem Falle (Fig. 2) steckt man die beiden Schlingen wie ein Paar Ringe über den kleinen Finger der linken Hand, so dass man die übrigen 4 Finger frei hat, um den Spiegel

[1]) Bezugsquellen: Gebr. Gesell-Berlin, Poulson-Hamburg, Ash & Sons-Berlin, Thiel-Breslau, Simonis-Berlin, Schaper-Dresden, Buss-Berlin, Eicke-Frankfurt a. M.,

Digitized by Google

oder sonst ein Instrument zu halten. Selbstverständlich muss man den fünften Finger krümmen, damit der Bügel nicht herabfällt, sondern sich fest in die Hand einlegt. Verwendet man Stab und Bügel (Fig. 3), so hält der Patient den Apparat selbst, und der Operateur hat beide Hände frei. Angenommen, dass man rechts vom Patienten steht, was wohl meistentheils der Fall ist, so kann man im allgemeinen die Regel aufstellen, dass beim Arbeiten im rechten Ober- oder Unterkiefer der Bügel allein Verwendung findet,

Fig. 3.

während beim Arbeiten im linken Ober- oder Unterkiefer der Stab zu Hilfe genommen wird. Der Apparat kann bei zahlreichen zahnärztlichen Verrichtungen gebraucht werden:

1. beim Füllen der Zähne. Die Sache ist etwas verschieden, je nachdem man im Ober- oder Unterkiefer arbeitet. Oben rechts gebraucht man ein rechteckiges Stück Wundschwamm, faltet dies in der Mitte um, so dass der eine Theil dem Zahnfleische, der andere der Wangenschleimhaut anliegt, und schiebt den Bügel zwischen beide. Dadurch wird der Wundschwamm

Digitized by Google

gehalten und der Ductus Stenonianus, welcher ja dem ersten oder zweiten Molaren gegenüber ausmündet, zugepresst; links ist die Anwendung dieselbe, nur nimmt man, wie gesagt, den Stab zu Hilfe. Im Unterkiefer legt man ein Stück Wundschwamm an die linguale Seite des Proc. alveol. und nimmt zur Fixation den Zungenhalter von Rottenstein-Schreiter hinzu. Legt man den Wundschwamm mehr nach der Medianlinie, wie es nöthig ist, wenn man an den Vorderzähnen und Bicuspidaten arbeitet, dann wird auf diese Weise der Ductus Whartonianus und Bartholinianus, welche in der Caruncula lingualis ausmünden, zugepresst. Schiebt man den Wundschwamm mehr nach hinten zu, so liegt derselbe seitlich neben der Caruncula und saugt den Speichel prompt auf. Von den Gebr. Gesell-Berlin höre ich zu meinem Erstaunen, dass dieser äusserst nützliche Zungenhalter von verschiedenen Herren als unbrauchbar zurückgesandt worden sei. Ich kann dies gar nicht verstehen, denn der Apparat ist so praktisch, dass ich ihn gar nicht entbehren könnte. Der etwas unglücklich gewählte Name giebt Veranlassung, das Instrument direct auf die Zunge zu legen, wie ich es zuerst auch that. Dann ist er allerdings unbrauchbar, denn die Zunge arbeitet sich stets in wenigen Minuten unter ihm hinweg. Der Apparat soll den Wundschwamm zwischen Zunge und Zahnreihe festhalten und die Zunge abdrängen. Der Apparat hat einige kleine Nachtheile: Der doppelte Gummiknopf hindert recht bei den hohen Stehkragen der Patienten und wird, wenn man den unteren Theil des Halters im Desinfectionsapparat abkocht, im Laufe der Zeit blasig; die beiden kleinen Schrauben an den Gelenken gehen bisweilen los und verlieren sich. Die Fabrikanten haben sich gern bereit erklärt, die Schrauben fest zu vernieten, und einen halb so grossen Metallknopf in Aussicht gestellt. Ist also der Zungenhalter angelegt, so führt man den Wangendilatator ein und legt buccalwärts noch ein schmales Stück Wundschwamm, welches den von oben herabfliessenden Speichel aufnimmt. Handelt es sich nur um die Trockenlegung einer Cavität auf wenige Secunden, z. B. um eine Amalgamfüllung einzulegen, und ist die Speichelabsonderung gering, so gebraucht man weder den Zungenhalter noch Wundschwamm, sondern nur den Dilatator. Dauert die Operation aber längere Zeit, und ist die Secretion stark, so legt man noch obendrein buccal ein Stück Wundschwamm ein, um den Ductus Stenon. zu verlegen. Die Vortheile des Wangendilatators sind demnach: guter Ueberblick und Trockenheit des Operationsfeldes, keine Belästigung des Operateurs und Patienten, verkürzte Dauer und grössere Leichtigkeit der Behandlung. Muss man beim Wechseln der Instrumente die Hand vom Munde entfernen, so steht der Bügel im Munde von selbst.

M. H.! Ueberblicke ich, was das letzte Jahr uns Neues auf

Digitized by Google

zahnärztlichem Gebiete gebracht hat, so scheint es mir fast, als ob es für nöthig gehalten würde, hierbei die überschwänglichsten Versprechungen zu machen, Versprechungen, die durch die praktische Erfahrung meistentheils eine ganz erhebliche Einschränkung erleiden. Mir widerstrebt es, Ihnen mehr zu versprechen, als ich halten kann. Daher bin ich weit entfernt, diesen Apparat als ein Universalinstrument zu bezeichnen, welches den Cofferdam überflüssig mache. Wenn ich das Verwendungsgebiet beider gegen einander abwäge, so möchte ich sagen, dass ich bei Behandlung der oberen Frontzähne Cofferdam und in ganz leichten Fällen bloss Wundschwamm gebrauche, dass ich bei Behandlung der unteren Frontzähne Cofferdam und den Dilatator mit Zungenhalter gleichviel verwende, dass ich dagegen bei den Bicuspidaten und Molaren im Ober- und Unterkiefer zum grössten Theile mit dem Dilatator arbeite. Hier verwende ich Cofferdam nur bei tief unter das Zahnfleisch greifenden Cavitäten und Wurzelbehandlungen. Sie wissen aber alle, dass es Fälle giebt, wo es ganz unmöglich ist, Cofferdam anzulegen, ohne den Patienten schrecklich zu quälen; bisweilen haben auch die Patienten eine unüberwindliche Abneigung gegen denselben. Dann ist es sehr angenehm, in dem Dilatator einen Ersatz zu haben. Ich verwandte ihn bei einer eigensinnigen, leicht erregbaren Dame, welche eine starke Aversion gegen Cofferdam hatte und eine sehr grosse Goldfüllung (Solila) in einem unteren Molaren erhalten sollte, und konnte zu meiner Freude sehen, dass sie den Apparat willig anderthalb Stunden trug und dabei das Operationsfeld während dieser ganzen Zeit völlig trocken hielt. Natürlich musste der Wundschwamm einmal ausgewechselt werden, auch war der Speichelfluss nicht sehr gross.

Der Wangendilatator lässt sich

2. zum Reinigen der Zähne verwenden, ganz nach Belieben mit oder ohne Stab; bei der Reinigung der facialen Fläche der oberen oder unteren Schneidezähne gebraucht man den Bügel allein, mit dem man die Lippe abhebt.

3. bei der Application von Medicamenten, um eine Verätzung der Lippen- und Wangenschleimhaut zu verhüten.

4. Bei der Extraction erleichtert das Instrument zunächst die Diagnose, indem es ermöglicht, versteckte Cavitäten leichter nachzuweisen; auch bei Kieferklemme ist es nützlich. Bei Injection von Cocain, Eucain u. s. w. ist es sehr angenehm, wenn der Patient sich das Operationsfeld selbst freihält. Bei Gebrauch von Aethylchlorid ist dasselbe der Fall; der Operateur hat beide Hände frei und kann infolge der weiten Uebersichtlichkeit den Strahl auch an den Bicuspidaten und Molaren appliciren. Ich habe in Fällen, wo jedes andere Mittel contraindicirt war, und der Patient einen recht grossen Mund hatte, auch den oberen Weisheitszahn unter

Digitized by Google

Aethylchlorid-Verwendung extrahiren können. Natürlich ist hier die Wirkung nicht so intensiv, wie an den Bicuspidaten und Frontzähnen, jedoch war immer eine erhebliche Verringerung des Schmerzes erreicht.

5. Beim Abdrucknehmen von einem zahnlosen Munde wird die Partie der Frontzähne infolge der Lippenspannung oft ungenau. Mit dem Bügel kann man leicht die Lippe abhalten und diese Unannehmlichkeit vermeiden.

6) Beim Poliren mit Scheiben, beim Separiren mit Corundumscheiben verhütet der Apparat, dass die Lippe oder Wangenschleimhaut eingeschnitten wird. Schiebt sich durch besondere Mundbildung der Apparat aus dem Munde heraus, so macht man das Knie vor dem runden Bogentheil des Bügels etwas spitzer (im Schraubstock), wodurch der Uebelstand sofort beseitigt ist. Der Apparat wird von einem älteren Collegen unter uns, auf dessen Urtheil ich wegen seiner langjährigen Erfahrung auf praktischem Gebiete viel gebe, bereits über ein halbes Jahr lang gebraucht. Ich hoffe, dass er uns das Resultat seiner Versuche nicht vorenthalten wird.

Dr. Kühns: Mir wurde durch Collegen Friedemann sowohl von dem alten Modell wie von dem jetzt in verbesserter Form vorliegenden ein Exemplar zur Verfügung gestellt. Ich habe bereits eine geraume Zeit damit gearbeitet und kann die guten Eigenschaften nur bestätigen. Die Patienten werden in keinerlei Weise belästigt, da sie beim Halten des Stabes die richtige Spannung der Wange selbst bestimmen können. Ich möchte dies praktische Instrument in meiner Praxis nicht mehr entbehren und kann Ihnen die Anschaffung desselben mit gutem Gewissen empfehlen.

Friedemann: M. H.! Gestatten Sie mir zum Schluss noch einige Minuten zu einer kurzen Ausführung über:

Extractionen bei künstlicher Mundbeleuchtung.

Ein jeder von Ihnen wird in seiner Praxis Fälle gehabt haben, wo sich Extractionen am Abend nicht zurückweisen liessen, weil der Patient die heftigsten Schmerzen hatte und unbedingt von seiner Qual befreit werden wollte. Das ist dann meistentheils eine wenig erfreuliche Sache, besonders wenn es sich um einzelne Molarwurzeln oder um einen versteckten Weisheitszahn handelt. Man nimmt dann allgemein einen Reflector zur Hilfe. Derselbe hat aber, gleichviel, ob er durch Petroleum, Gas oder Elektricität gespeist wird, verschiedene, sehr fühlbare Mängel. Gehen wir kurz die Beleuchtung der verschiedenen Theile des Mundes durch. Ich stehe bei der Extraction theils rechts vom Patienten, theils hinter ihm, theils links von ihm; nimmt der eine

Digitized by Google

oder andere von Ihnen eine von mir abweichende Stellung ein, so thut dies nichts zur Sache, er kann mit Leichtigkeit auch bei seinem Extractionsmodus dieselben Schattenseiten sich construiren.

Extraction im Oberkiefer: Operateur rechts, Lampe links. Bei den Frontzähnen ist nichts zu wünschen übrig, bei den beiderseitigen Bicuspidaten geht es am Ende auch noch, bei den Molaren rechts und links wird es aber schon misslich, und ein versteckter, halb zerstörter Weisheitszahn ist kaum zu sehen.

Im Unterkiefer ist die Sache bedeutend unbequemer. Extraction rechts unten: die Lampe links, der Operateur hinter dem Patienten. Jetzt haben nur die Frontzähne gutes Licht, die Bicuspidaten sind schon erheblich schlechter beleuchtet, und in die

Fig. 4.

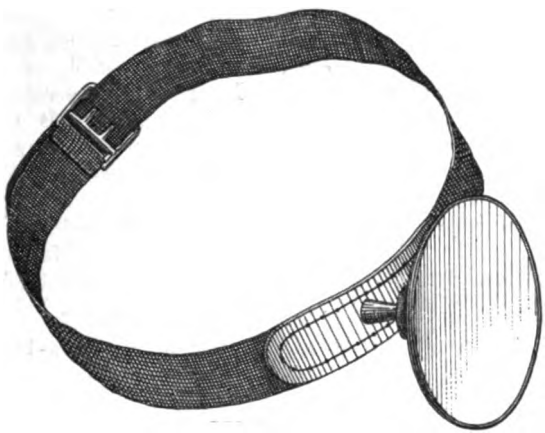

Gegend der Molaren fällt überhaupt kein directes Licht mehr hier muss man sich mit dem Licht begnügen, was vom Oberkiefer nach unten reflectirt wird. Die Extraction des 2. und 3. Molaren rechts unten gehört zu den unangenehmsten Arbeiten; denn geht man in dieses Halbdunkel nun noch mit der Zange hinein, so ist es reine Glückssache, wenn die Extraction glatt von statten geht.

Extraction links unten: Operateur links, Lampe rechts. Hier ist dasselbe. Halbdunkel wie rechts unten. Zu diesen Missständen kommt noch hinzu, dass, wenn der Patient im Augenblick der Extraction den Kopf wendet, was ja besonders des Abends, wo er durch die ungewöhnliche Beleuchtungsart ängstlich wird, recht oft geschieht, so ist sofort das Operationsfeld dunkel. Diese Unannehmlichkeiten legten mir den Gedanken nahe, das Licht von

Digitized by Google

oben in den Mund fallen zu lassen, und zugleich die stabile Lichtquelle in eine mobile zu verwandeln, um bei Bewegung des Kopfes seitens des Patienten in gewissen Grenzen folgen zu können. Ich liess einen einfachen **Stirnspiegel** ohne Loch, aber mit einem besonders grossen Focus (Brennweite) herstellen (Fig. 4). Der Spiegel ist entgegen denjenigen der Kehlkopfärzte in der Mitte der Rückenwand suspendirt und durch ein Kugelgelenk in jede beliebige Lage zu bringen; er hebt die eben gerügten Nachtheile der Reflectorbeleuchtung auf. Bei Beleuchtung der beiderseitigen oberen Bicuspidaten und Molaren stehe ich rechts, die Lampe hinter dem Patienten mit nach oben gerichtetem Tubus. Das Licht fällt in den Stirnspiegel und wird von da in den Mund reflectirt. Man kann bis zum dritten Mahlzahne rechts und links ebenso deutlich alles übersehen wie an den Frontzähnen.

Extraction unten links: Operateur links, die Lampe hinter dem Patienten. Das Licht fällt vom Stirnspiegel bis hinten zum Ramus asc. und beleuchtet grell das Operationsfeld.

Extraction unten rechts: Lampe vorn, Operateur hinter dem Patienten. Auch hier lässt die Beleuchtung bis zum Ram. asc. nichts zu wünschen übrig. Recapitulire ich, so sehen wir, dass an allen Stellen, wo der Reflector allein ein schlechtes Licht giebt, dieser Uebelstand unter Zuhilfenahme des Stirnspiegels [1]) völlig beseitigt wird. Ich gebrauche diese Methode bereits seit 3 Jahren, innerhalb welcher ich auch bei heftigen Nachblutungen am Abend den Stirnspiegel mit bestem Erfolge verwendet habe.

Friedemann, Schriftführer,
unter freundlicher Mitwirkung von Dr. Philipp-Lüneburg.

Auszüge und Besprechungen.

Dr. A. Czempin, Frauenarzt (Berlin): **Die Technik der Chloroformnarkose,** für Aerzte und Studirende. Mit 1 Tafel. Herrn Geh. Med.-Rath Prof. Dr. v. Bergmann gewidmet. (Berlin 1897. Verl. von Otto Enslin.)

Eine ausserordentlich praktische, instructive Arbeit! Czempin ist entschiedener Anhänger des Chloroforms und hält nur für wenig Ausnahmen, z. B. schwere Anämie und Herzschwäche, den Aether für angezeigt. „Das Chloroform ist ein Gift. In systematischer

[1]) Bezugsquelle: Gebr. Gesell-Berlin N.

Digitized by Google

Weise fortdauernd eingeathmet, ruft dieses Gift eine Reihe von Wirkungen hervor, welcher wir zum Zwecke der Operation der Kranken bedürfen und deren Höhepunkt für unsere Zwecke Bewusstlosigkeit, Gefühllosigkeit und Muskelerschlaffung darstellen. Ueber diese Zwecke hinaus dargereicht, tödtet das inhalirte Gift den Menschen." Diese Worte zeigen ebenso den grossen Nutzen der geschickten Anwendung des Chloroforms, wie die grosse Gefahr der unvorsichtigen Anwendung, und Vf. bemüht sich, die Kennzeichen der drohenden Gefahr recht klar zu machen. Er legt dabei den grössten Werth auf die Beobachtung der Pupillenweite und des Pupillarreflexes. Der Höhepunkt der Narkose ist gekennzeichnet durch die engste Pupille bei fehlendem Pupillarreflex. Vorher, bei schon völliger Bewusstlosigkeit des Patienten, finden wir die Pupille noch weit, und wir finden sie wiederum erweitert, wenn über den Höhepunkt der Narkose hinaus noch zu viel Chloroform verabreicht wird. Im ersten Falle ist jedoch der Pupillarreflex noch erhalten, im letzten dagegen fehlt er. Die Zeit zwischen Pupillenweite mit Pupillarreflex und der ohne Reflex, also die Zeit der engsten Pupille ohne Reflex, die Narkosenbreite, ist bei verschiedenen Menschen ganz merkwürdig verschieden lang; bei manchen ist sie so kurz, dass man den Uebergang des einen Stadiums in das andere nur bei grösster Aufmerksamkeit wahrnehmen kann. Dabei ist die grösste Sachkenntniss und Erfahrung nöthig, die Empfindlichkeit der Pupille gegen die Einwirkung des Lichts, den Pupillarreflex, festzustellen. Der Cornealreflex ist nicht zuverlässig und nur zur Unterstützung mit zu beachten. Vor der ersten Pupillenweite (mit Pupillarreflex), zwischen beginnender und völliger Bewusstlosigkeit, liegt das Excitationsstadium. Erbrechen ereignet sich gewöhnlich nur wenn der bereits tief narkotisirt gewesene Patient zu wenig Chloroform erhalten hat, deshalb wieder vor das Stadium der völligen Bewusstlosigkeit gelangt und nun wieder etwas reichlicher Chloroform bekommen muss. Die zweite Pupillenerweiterung (ohne Pupillarreflex, nach dem Höhepunkt der Narkose) ist ein gefährliches Zeichen, das zum Weglassen des Chloroforms auffordert. Wird es nicht bemerkt, so kann leicht die Athmung aufhören. Erst nach der Athmung (in ganz ausserordentlich seltenen Fällen auch wohl vorher und dann im Anfang der Narkose) hört die Herzthätigkeit auf. Alle Kennzeichen der einzelnen Stadien der Narkose, sowie das dabei vom Chloroformirenden zu beobachtende Verhalten ist in anschaulichster Weise geschildert. Als Athmungshindernisse erwähnt Vf. schlechte Lagerung des Kopfes, Behinderung der Nasenathmung, Zurückfallen der Zunge und Flüssigkeit im Nasen- oder Rachenraum. Die Lagerung des Patienten auf der Seite hat manche Vortheile. Bezüglich der Art der Verabreichung des Chloroforms sei nur

Digitized by Google

erwähnt, dass man möglichst wenig geben soll, ganz besonders aber zu Anfang. — Das Werkchen sollte von jedem, der mit dem Narkotisiren je zu thun hat, aufmerksam gelesen werden.

Jul. Parreidt.

Edward H. Angle, D. D. S. etc.: **Angle's System zur Geraderichtung und Festhaltung unregelmässig gestellter Zähne und zur Behandlung von Kieferbrüchen.** Vierte durchgesehene und erweiterte Auflage mit 113 Abbildungen. (S. S. White, Dental Manufacturing Co., Berlin 1897.)

Das System Angle's ist verhältnissmässig einfach, und der Umstand, dass die dazu gehörigen Apparate käuflich vorräthig sind, ist geeignet, die Zahnregulirung in manchen Fällen wesentlich zu erleichtern. Angle hat ganz recht, wenn er sagt, es sei unvernünftig, zu verlangen, dass jeder Operateur seine Apparate zu Regulirungszwecken aus dem Rohmateriale selbst anfertigen sollte. Das Zahnreguliren ist bis jetzt als langweilig und unbefriedigend verschrieen, als etwas, das man lieber vermeidet als aufsucht; es sollte aber befriedigend und nutzbringend gestaltet werden, und das System Angle's ist geeignet, hierzu viel beizutragen.

Grundlegend für die Kenntniss dieses Systems ist eine genaue Bekanntschaft mit den Apparaten, die besonders in Satz I (Fig. 1 des vorliegenden Werkes) enthalten sind: Hebeschraube, Zugschraube, Bandmaterial, Ankerröhrchen, Retentionsdraht u. s. w. Die in Satz II beschriebenen Apparate sind gleichfalls interessant und in manchen Fällen vortheilhaft anzuwenden; wir würden aber zum Zurückziehen vorstehender Schneidezähne, wozu der Satz II hauptsächlich dienen soll, lieber die Kühns'sche Schiene anwenden, die einfacher ist. Besondere Beachtung verdienen die Klammerbänder, die durch Schräubchen an den Prämolaren und Molaren fest angezogen werden, während die Schneide- und Eckzähne mit glatten gelötheten Bändern zu versehen sind. Im vierten Kapitel finden wir nützliche Winke zum Löthen kleiner Gegenstände. Im fünften eine interessante Darstellung, wie man einen harten Gypsabdruck von unregelmässig stehenden Zähnen ablöst. Das sechste handelt von dem Fortbewegen der Zähne: vorwärts, rückwärts, seitlich, rotirend; es zeigt die Anwendung von Zug, Druck und Federkraft mit geeigneten Hilfsmitteln. Auch werden zu kurze Zähne, wie z. B. auch beim offenen Biss, herunter gezogen. Das siebente Kapitel berichtet über Beispiele aus der Praxis, das achte giebt „allgemeine Winke", die ausserordentlich lehrreich und interessant sind.

Die Behandlung der Kieferbrüche nach dem Angle'schen System nimmt sich sehr exact aus. Sie dürfte jedoch wohl schwerlich Anwendung finden können bei Fällen, die erst 1 bis 2 oder 3 Wochen nach der Verletzung zur Behandlung kommen, wie es manchmal geschieht. Aber auch für frische Fälle bedingt sie eine

Digitized by Google

Unbequemlichkeit, die unsern Behandlungsmethoden fehlt: der Mund kann nicht geöffnet werden, da die Zahnreihen auf einander geschraubt werden. Angle betrachtet diesen Uebelstand als geringfügig und behauptet, dass die Ernährung des Patienten ganz gut möglich sei und ausreichend geschehen könne. Immerhin ist das sinnreiche Verfahren beachtenswerth.

Die Uebersetzung des Werkes ist klar und fliessend. Die Ausstattung ist sehr gut. Wir können das Werk nur empfehlen.

Jul. Parreidt.

W. Sachs: Behandlung der Prognathia dentalis. (Oesterr.-ungar. Vierteljahrsschr. f. Zahnheilk. 1897, I.)

Während die Kingsley'sche Behandlungsweise des prominirenden Oberkiefers auf der Wirkung eines elastischen nach oben und hinten gerichteten Zuges, der an einer — entstellenden — Kopfkappe ansetzt, basirt, hat S. diese Methode in der Art zweckmässig modificirt, dass er den Gummizug in die Mundhöhle verlegt, wodurch die Kopfkappe und die ausserhalb des Mundes angebrachten Metallschienen in Wegfall kommen. Er verfährt dabei folgendermassen: Es wird eine etwas auf die labialen und palatinalen Flächen übergreifende und die Schneideflächen der Vorderzähne deckende Schiene aus Goldblech angefertigt. Den Gaumen bedeckt man mit einer gestanzten Silberplatte, welche, um den nöthigen Halt zu gewinnen, auch über die Kau- und Buccalflächen der Prämolaren und Molaren reicht, vorn jedoch $^3/_4$ cm hinter den Frontzähnen endigt. In der Gegend des ersten Bicuspis wird an der Silberplatte, buccalwärts und schräg nach oben und vorn gerichtet, eine Spange angelöthet, in deren freiem oberen Ende sich ein Einschnitt für die Befestigung des Gummiringes befindet. Sobald letzterer nun mit der die Vorderzähne deckenden Goldplatte, die beiderseits an ihrem distalen Ende ebenfalls einen Einschnitt besitzt, verbunden wird, übt er auf jene einen schräg nach oben und hinten (palatinalwärts) gerichteten Zug aus. Durch Anwendung immer kleinerer Gummiringe erreicht man dann eine vollkommen normale Stellung, für deren Permanenz durch eine — bei dem in Rede stehenden Falle während der nächsten 18 Monate getragene — Retentionsschiene gesorgt wird. — S. hat in ca. 10 Fällen diese Methode mit bestem Erfolge angewendet.

Dr. phil. A. Hoffmann.

Edmonds (Chicago): **A new splint for fractured jaws.** Dental) Practitioner 1897, No. 1.)

Das Gypsmodell von dem gebrochenen Unterkiefer wird an der Bruchstelle durchsägt und die beiden Theile dann nach der Articulation des Oberkiefers, wie bekannt, zusammengestellt und

Digitized by Google

durch angegossenen Gyps zusammengehalten. Das so entstandene Modell wird in Sand geformt, und dann wird Stanze und Gegenstanze aus Metall gegossen. Zwischen diesen wird eine Aluminium-

Fig. 1.

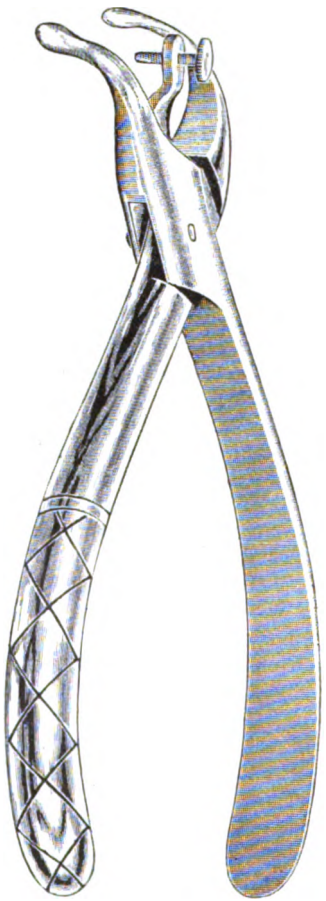

Fig. 2.

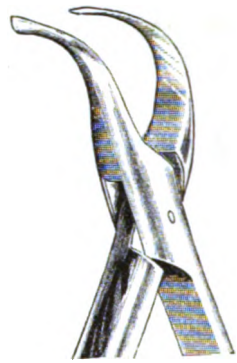

platte (N. 22 der amerikanischen Blechlehre) gestanzt, die jedoch nur bis an den Zahnfleischrand, nicht darüber hinweg, reichen soll. Lässt sich diese Platte nun leicht über die Zähne des eingerichteten Kiefers legen, so wird sie innen mit Cement ausgelegt und dann wieder über die Zähne gedrückt und daran festgeklebt. Die Hauptsache ist nun noch, die Platte zwischen je zwei Zähnen mit einer eigens dazu construirten Zange (vgl. Fig. 1) einzufalten und ihre Ränder mit einer anderen Zange (vgl. Fig. 2) an die Zahnhälse dicht anzudrücken. Ist [nach etwa 4 Wochen] der Bruch geheilt, so wird die Schiene eingeschnitten und abgenommen. [Bei frischen Fracturen und wenn zugleich die Articulation ganz deutlich ist, scheint uns dieses Verfahren Vorzüge vor der sonst auch leicht anzubringenden und festsitzenden Kautschukschiene zu haben.] *Jul. Parreidt.*

Digitized by Google

Jung: Warum geben Metallklammern weniger Anlass zur Zerstörung der Zähne, als Kautschukklammern? (Oesterr.-ungar. Vierteljahrsschr. f. Zahnheilk. 1896, IV.)

Durch die jüngsten Untersuchungen von Halsted, Credé u. A. ist bekanntlich festgestellt worden, dass „viele Bakterienarten aus ihren Culturmedien solche Säuren abspalten, die in statu nascendi Silber und andere Metalle sehr leicht anzugreifen im Stande sind, wobei dann Metallsalze entstehen, die ausserordentlich kräftig antiseptisch wirken und so ihren Erzeugern zum Verhängniss werden. Namentlich Milchsäure kommt in dieser Beziehung in Frage, und da nun diese Säure das Hauptproduct der Thätigkeit auch bei den Erregern der Caries ist, so liegt es nahe", dass bei Verwendung von Metallklammern infolge der eben geschilderten Vorgänge eine Vernichtung der die Milchsäuregärung und damit gleichzeitig die Caries hervorrufenden Bakterien eintritt, und dass somit die Metallklammern indirect einen günstigen Einfluss auf die betr. Zähne ausüben. *Dr. phil. A. Hoffmann.*

Jung und Müller: Einige Versuche über das Vulkanisiren des Kautschuks. (Correspondenzbl. f. Zahnärzte 26. Bd., 1. Heft, 1897.)

Die Verfasser haben sich der dankenswerthen Aufgabe unterzogen (im Laboratorium des zahnärztl. Instituts in Heidelberg), einige Kautschuksorten von Ash & Sons, nach dem Vulkanisiren unter verschiedenen Bedingungen hinsichtlich ihrer Festigkeit u. s. w. zu prüfen. Wir theilen hier einige Ergebnisse dieser Untersuchungen mit.

Ein Stück Kautschuk freiliegend im Dampf vulkanisirt, ergab dasselbe absolute Gewicht wie vorher, das specifische stieg von 1,688 auf 1,706 (Orangekautschuk).

Ein Stück Kautschuk in Wasser vulkanisirt hatte dasselbe Ergebniss.

Ein Stück von 1,69 g, in Gyps fest eingeschlossen, hatte 0,04 g an Gewicht zugenommen. Das specifische Gewicht stellte sich auf 1,725.

Ein Stück von 1,27 g in Gyps mit Abflussöffnung nahm 0,03 zu. Spec. Gew. 1,707.

Weitere Versuche wurden mit dem Vulkanisiren zwischen Zinn, Eisen und Glas gemacht. Alle Versuche ergaben, dass das absolute und das specifische Gewicht des Kautschuks nach dem Vulkanisiren grösser war als vorher, jenes im Mittel um 1,7 %, dieses um 3 %.

Während des Vulkanisirens nimmt das Volumen des Kautschuks vorübergehend zu, und zwar wurde festgestellt, dass die Zunahme ungefähr 4,5 % beträgt. Der Zunahme folgt eine noch grössere Abnahme. Um dieser Veränderung Rechnung zu tragen, empfiehlt es sich für unsere Zwecke, die Snow'sche Cuvette zu

Digitized by Google

benutzen, die zwischen Deckel und Schraube eine Feder hat, welche sich beim Ausdehnen des Kautschuks verkürzen und beim Schrumpfen verlängern kann. Beim Vulkanisiren zwischen Metallplatten vorzüglich dürfte die Cuvette gute Dienste leisten. Benutzt man Gyps, so ist sie nicht so unerlässlich, da dieser in der Feuchtigkeit sich den Volumenveränderungen des Kautschuks etwas anpasst. Vielleicht für dickere Kautschuklagen dürfte aber der federnde Verschluss doch von Nutzen sein.

Für die Festigkeit einiger Kautschuksorten wurden bei Zugbelastung folgende Zahlen ermittelt. 1 x trug 6,0 kg, 2 x 5,5, gum pink medium 4,25, light 4,0, white 4,5, solid base 7,25, Whalebone Nr. 1: 8,5, Orange 9,5, AE: 9,0, black 10,1. Bei Durchbiegungsversuchen zeigte sich ebenso die grösste Festigkeit des schwarzen Kautschuks, dann der dunkeln Sorten, und die geringste des rosafarbigen und weissen. Doch zeigte sich AE mit 3,8 dem Orange mit 2,5 überlegen.

Die ziemlich allgemeine Annahme, der Kautschuk sei haltbarer, wenn er bei niedrigerer Temperatur und längere Zeit vulkanisirt wird, konnte durch die Versuche nicht bestätigt werden. War der Kautschuk bei den verschiedenen Temperaturen überhaupt hart geworden, so war er auch fast gleich fest. Auch war das Ergebniss gleich, wenn man das einemal in Dampf und das anderemal in Wasser vulkanisirt hatte. Auffällig ist die Mittheilung, dass hohe Temperaturen den AE-Kautschuk auch in dickeren Lagen (bis zu 6 mm bei 180° C. in 15 Minuten) nicht porös machen. Ein Obergebiss mit 10 Zähnen, das an einzelnen Stellen 12 mm dick war, wurde in der Hauptmasse aus AE, jedoch z. Th. auch aus rosa, orange, schwarzem und weissem Kautschuk gestopft, bei 140 *at* Druck = 183° C. 20 Minuten vulkanisirt, und es zeigte sich nirgends porös. — Mit Recht weisen die Vf. auf die Ungenauigkeit der Thermometer hin; es kommen Schwankungen bis zu 30° C. vor. Ein Manometer sollte daher gleichzeitig am Vulkanisator angebracht sein.

Um die Festigkeit der Verbindung des Kautschuks mit verschiedenen Metallen zu ermitteln, wurden gleichstarke und gleichgrosse Metallflächen (1 qcm) auf einer Seite mit einer starken Oese versehen und mit der anderen, blank polirten Fläche aufvulkanisirt. Die Hartkautschukplättchen wurden dann eingespannt und an die Oesen der Metallplättchen eine Waagschale angehängt, die immer stärker belastet wurde, bis sich das Metall vom Kautschuk löste. Es ergab sich (bei Benutzung von Orangekautschuk) Folgendes:

Aluminiumbronze fiel ohne Belastung ab, war schwarz und zerfressen und hatte an Gewicht verloren.

Aluminium fiel ohne Belastung ab. Metall und Kautschuk blank.

Digitized by Google

Kupfer verhielt sich wie Aluminiumbronze, hatte fast die Hälfte an Gewicht verloren.

Stahl und Eisen wie Aluminiumbronze.

Nickel löste sich bei 3 kg Belastung. Metall und Kautschuk blank.

Nickelbronze löste sich bei 22 kg. Metall blank, Kautschuk metallglänzend.

Neusilber löste sich bei 4 kg Belastung. Victoriametall bei 28 kg. Blank.

Feinsilber fiel lose ab, war ganz zerfressen und hatte bedeutend an Gewicht verloren.

Platin fiel lose ab. Blank.

Dental alloy löste sich bei 36 kg. Blank.

Feingold fiel lose ab. Blank.

18- und 14—16karätiges Gold löste sich erst bei 60—90 kg Belastung. Der Kautschuk war fast rein, das Gold schwarz angelaufen.

8karätiges Gold löste sich bei 19 kg, war ziemlich zerfressen, der Kautschuk ganz schwarz.

Für AE-Kautschuk wurden dieselben Verhältnisszahlen gefunden, die absoluten waren etwas höher. *Jul. Parreidt.*

Kleine Mittheilungen.

Elektrodental-Apparate. Unter diesem Titel hat die berühmte Firma Reiniger, Gebbert & Schall in Erlangen einen Katalog elektrischer Apparate und Instrumente für Zahnärzte herausgegeben, der die grösste Beachtung verdient. Dem speciellen Katalog ist eine technologische Einleitung vorausgeschickt, die den Werth eines Grundrisses der Elektrotechnik für Zahnärzte hat. Es wird darin über alles Auskunft ertheilt, was beim Gebrauche elektrischer Apparate zu kennen und zu wissen nöthig ist. Und zwar ist die Auskunft bei aller Kürze ganz klar und leicht verständlich. Wie hübsch sind z. B. die Abschnitte über elektrische Masseinheiten, das Ohm'sche Gesetz u. s. w. abgefasst. Wer die technische Einleitung und dann im Katalog die eingehende Erklärung der einzelnen Apparate aufmerksam liest, wird sich in der Behandlung der Apparate leicht zurecht finden und sich vor manchen Störungen daran und vor sonstigem Schaden bewahren. Der eigentliche Katalog handelt über Bohrmaschinen mit elektrischem Betriebe, Beleuchtungs- und Durchleuchtungsapparate, Galvanokaustik, Stromquellen, complete elektrische Apparate, Röntgenstrahlen, Kataphorese und Verschiedenes. Hinsichtlich der Kataphorese möchten wir bemerken, dass kürzlich in Amerika mehrere Praktiker übereinstimmend den Strassenstrom als ungeeignet erklärt haben. Dem gegenüber wird in dem Kataloge mitgetheilt, dass die Anschlussapparate der Firma sich ausserordentlich bewährt hätten. — Wir können Jedem, der sich für den Gebrauch der Elektricität in der Praxis interessirt, nur empfehlen, sich den Katalog von der Firma Reiniger, Gebbert & Schall kommen zu lassen und ihn genau durchzulesen und zum etwaigen Nachschlagen aufzubewahren. *P.*

Digitized by Google

Bromäthyl und Chloroform. H. du Fougeray (Ann. des malad. de l'oreille T. XXII p. 308) benutzt Bromäthyl häufig bei der Operation von adenoiden Wucherungen. Unter 300 Kindern versagte es jedoch bei 3 insofern, als die Kinder in starker Aufregung blieben. In der Regel giesst er 20—30 g Bromäthyl auf einmal auf die Maske; in diesen versagenden Fällen jedoch liess er noch 8—10 Tropfen Chloroform, auf dieselbe Maske gegossen, folgen. Dadurch erhielt er eine rasche, tiefe Narkose, aus der die Patienten ebenso rasch erwachten und ohne alle üble Folgen blieben wie nach Bromäthyl allein. *P.*

Ein Blutstillungsmittel, das nie versagt, ist auch nach Zahnextractionen, nach Mc Naught, die Vereinigung der Wundränder durch die Naht. Derselben müsste jedoch wohl die Resection des Alveolarrandes vorausgehen, da sonst zu befürchten steht, dass dieser das darüber gespannte Zahnfleisch entzündet. (Dent. Cosm. 1896. Nov.) *St.*

Verschluckte Gebisse. In seiner Dissertation stellt Göck (Jena, 1896) aus der Literatur 39 Fälle von Oesophagotomie wegen verschluckter Gebissstücke zusammen und theilt 2 neue von Riedel operirte Fälle mit.

1. Ein 35jähr. Mann hatte im Schlafe das Gebiss verschluckt. Versuche, es in den Magen zu stossen, waren vergeblich gewesen, auch die Extraction gelang nicht. 11 Tage nach dem Unfall wurde die Oesophagotomie vorgenommen. Der Fremdkörper steckte 24 cm hinter der Zahnreihe in der Speiseröhre und hatte deren Wand perforirt. Heilung.

2. Ein 23jähr. Mann verschluckte Nachts sein künstliches Gebiss. Extractionsversuche vergeblich. Oesophagotomie am nächsten Tage. Nach 2 Tagen unter hohem Fieber Tod an eitriger Mediastinitis, rechts Pneumonie und Pyopneumothorax. *P.*

Pulpmodelle. Richards schlägt zur Gewinnung von Pulpmodellen eine aus Gelatine und Formalin hergestellte hornähnliche Masse vor, die er in die gereinigten Pulpräume durch Kataphorese einführt. (Dent. Cosm. 1896. Dec.) *St.*

Zahnregulirung. Eine von E. S. Talbot lange geübte und angeblich stets von Erfolg gekrönte Methode der Zahnregulirung besteht darin, dass er dem zu regulirenden Zahne die Bahn durch Entfernung der betreffenden Kiefertheile mit einem grob geschnittenen Revelation-Bohrer frei macht; nur um die Wurzel bleibt eine schmale Knochenwand stehen. Hierdurch erzielt er eine schnellere und, wie er behauptet, weniger schmerzhafte Wirkung der Regulirapparate, als wenn er nur Schrauben verwendet. (Dent. Cosm. 1896. Nov.) *St.*

Zahl der Zahnärzte. Im Prüfungsjahre 1895/96 sind im Deutschen Reiche 124 Zahnärzte approbirt worden (im Jahre 1894/95 waren es nur 83). *P.*

Central-Verein Deutscher Zahnärzte. Wir machen auch an dieser Stelle darauf aufmerksam, dass die diesjährige Versammlung nicht am 9. und 10. August, **sondern Freitag den 6. und Sonnabend den 7. August** in Berlin (im Zahnärztlichen Institut der Kgl. Universität) stattfindet. *P.*

Druck von August Pries in Leipzig.

Digitized by Google

XV. Jahrgang. 7. Heft. *Juli 1897.*

Deutsche Monatsschrift

für

Zahnheilkunde.

Tagesordnung

für die 36. Versammlung des Central-Vereins Deutscher Zahnärzte am 6. u. 7. August 1897 im Zahnärztlichen Institut der Universität Berlin.

1) Rob. Marcus-Frankfurt a. M:
   a) Füllungen mit Schwammgold.
   b) Kataphorese.
2) K. Heitmüller-Göttingen:
   Die Verwendung des elastischen Gummibandes bei Kieferbrüchen, besonders in veralteten Fällen.
3) Prof. Busch-Berlin:
   Ueber die Verschmelzung und Verwachsung der Milchzähne und der bleibenden Zähne.
4) Prof. Hesse-Leipzig:
   Zur Mechanik der Kaubewegung.
5) Dr. Witzel-Jena:
   Ueber die Wiederherstellung der Kauflächen cariöser Mahlzähne durch Kuppelfüllungen aus Amalgam.
6) J. Stark-Amsterdam:
   Die Zahnpflege in den europäischen Heeren.

Digitized by Google

7) Prof. Miller-Berlin:

Demonstrationen mit Projections-Apparat.

Für etwaige anderweit gewünschte Demonstrationen hat Herr Prof. Miller seinen Projections-Apparat gütigst zur Verfügung gestellt, und ich erbitte mir Mittheilung, falls die Benutzung erwünscht sein sollte.

8) Dr. Walkhoff-Braunschweig:

1) Die verschiedenen Arten der Entwicklung des Zahnbeins.

2) Verwendung heisser Luft für zahnärztliche Zwecke.

Die vollständige Tagesordnung geht den Mitgliedern Ende Juli zu, sie wird auch abgedruckt im Augustheft der Deutschen Monatsschrift für Zahnheilkunde, das am 30. Juli erscheinen soll.

Prof. Dr. Hesse,
Leipzig, Goethe-Strasse 5.

Digitized by Google

[*Nachdruck verboten.*]

Ein Beitrag zur Aetiologie und Therapie der Leukoplakia oris.

Von

Heinrich Niemeyer, prakt. Zahnarzt in Delmenhorst.

In der zahnärztlichen Praxis kommen ausser den alltäglich zu behandelnden Krankheiten der Zähne und ihrer nächsten Nachbarschaft zuweilen auch seltenere Erkrankungsformen der Mundorgane zur Beobachtung, deren Diagnose und Therapie der heutige Zahnarzt, der nicht nur Zahn-, sondern auch Mundarzt sein soll, ebenfalls beherrschen muss, wenn anders er die Zahnheilkunde als ein vollberechtigtes Specialfach der Gesammtmedicin angesehen wissen will. Zu solchen seltener zur Behandlung kommenden Mundkrankheiten gehört auch ein chronisch verlaufender Entzündungsprocess der Schleimhaut der Mundhöhle sowie der Zunge, welcher sich durch das Auftreten theils circumscripter, theils diffuser weisser Flecken charakterisirt und aus diesem Grunde von Schwimmer (1) bereits vor einer Reihe von Jahren mit dem sehr bezeichnenden Namen „Leukoplakia buccalis et lingualis" (λευκός weiss, πλάξ Fläche) belegt worden ist. Schech (2), der diese Mundaffection ausführlich unter dem Namen „Leukoplakia oris" abhandelt, führt noch folgende, ebenfalls für dieselbe gebräuchlichen Bezeichnungen an „Leukoma, Psoriasis, Ichthyosis, Keratosis oder Tylosis oris, chronische superficielle Glossitis (wenn die Krankheit ihren Sitz an der Zunge hat), Raucherplaques".

Was die Häufigkeit des Vorkommens der Leukoplakie anlangt, so ist die Thatsache, dass diese Krankheit verhältnissmässig nur selten beobachtet wird, noch keineswegs ein Beweis dafür, dass sie auch wirklich nur selten vorkommt, da nach Schwimmer viele Individuen, welche mit Leukoplakie behaftet sind, so lange das Uebel ihnen nicht besondere Beschwerden verursacht oder sie durch das Aussehen desselben nicht beunruhigt werden, diese Affection gar nicht beachten und keine ärztliche Hilfe in Anspruch nehmen. Im Verlaufe unserer Abhandlung werden wir an der Hand der uns zugänglichen einschlägigen Literatur noch Näheres

Digitized by Google

über die Zahl der von den bereits angeführten und noch einigen anderen Autoren beobachteten Fälle mittheilen.

Auch mir war in meiner zwölfjährigen Praxis bisher noch keine derartige Erkrankung zu Gesicht gekommen, bis ich vor Kurzem Gelegenheit hatte, einen ausgesprochenen Fall von Leukoplakia oris, und zwar speciell der Oberlippe und der Zunge, zu constatiren und zu behandeln. Bei dem interessanten Charakter der Krankheit und dem relativ seltenen Antreffen derselben dürfte es vielleicht von einigem Interesse sein, wenn wir in Nachfolgendem die Krankengeschichte dieses Falles ausführlich wiedergeben. Im Anschluss daran wollen wir bei der Wichtigkeit des Gegenstandes noch näher auf die die Leukoplakie behandelnde Literatur eingehen.

Was zunächst den von uns zu schildernden Fall von Leukoplakie betrifft, so stellte sich derselbe in Entstehung und Verlauf folgendermassen dar:

Am 16. März 1897 erschien der 28jährige Maschinenschlosser Heinrich G. bei mir, um meine Hilfe gegen starke Schmerzen in der linken Oberlippe und der Zunge in Anspruch zu nehmen.

Wie es oft der Fall ist, stiess auch hier bei der ersten Consultation die Aufnahme der Anamnese in Bezug auf ihre Vollständigkeit auf Schwierigkeiten, und erst in den beiden nächsten Tagen nach wiederholter eingehender Examinirung des Kranken war es mir möglich, Ausführliches über die Vorgeschichte des jetzigen Krankheitszustandes, wie folgt, zu eruiren.

Nach seinen Angaben ist G., welcher über eine grosse Statur und kräftigen Körperbau verfügt, noch nie ernstlich krank gewesen und hat, was zur Sicherstellung der Differenzialdiagnose festgestellt werden musste, insbesondere noch keine syphilitische Erkrankung durchgemacht. Auch der Magen ist in guter Ordnung und die Verdauung eine geregelte. Nach seiner Lebensweise befragt, theilte Patient mit, dass er sich des Alkohols mit ganz seltenen, kaum erwähnenswerthen Ausnahmen vollständig enthalte, dagegen im Hause zuweilen ein Glas Bier trinke. Die einzige Leidenschaft, welche er habe, sei das Rauchen. Während seiner freien Zeit rauche er fast immer, nicht nur Cigarren, sondern auch Pfeife, und zwar habe er neben einer langen auch eine kurze, sogenannte Schifferpfeife in Gebrauch.

Sein jetziges Leiden, welches zuerst Anfang November 1896

Digitized by Google

aufgetreten sei, glaubt er zum Theil selbst verschuldet zu haben. Zu der angegebenen Zeit habe er sich mit heissem Kaffee sehr stark die Mundhöhlenschleimhaut verbrannt. Obgleich letztere in der Folge sehr empfindlich gewesen sei, so habe er doch als leidenschaftlicher Raucher den Genuss des Tabaks nicht entbehren können und das übertriebene Rauchen nach wie vor fortgesetzt. Von diesem Zeitpunkte an hätten ihn die Schmerzen nicht mehr verlassen. Bald nachher habe er wunde Stellen im Munde entdeckt, welche ihren Sitz an der linken Oberlippe und auf dem Zungenrücken gehabt hätten. Die Beschwerden, welche anfangs nicht sehr bedeutend gewesen seien, hätten sich im weiteren Verlaufe fortwährend gesteigert. Namentlich die Zunge sei so empfindlich geworden, dass er sogar zeitweise, um Schmerzen zu vermeiden, das Sprechen möglichst unterlassen habe. Am unangenehmsten aber habe er sein Leiden bei der Aufnahme von Nahrungsmitteln, und zwar besonders von hoch temperirten, empfunden, so dass ihm das Essen schon ganz verleidet worden sei.

Wie ich aus den weiteren Mittheilungen des Patienten entnahm, war auch die Thätigkeit der Speicheldrüsen alterirt worden. Seit dem Beginn der Krankheit hatte nämlich Morgens beim Erwachen eine so starke Trockenheit der Mundhöhle und zwar namentlich der Zunge bestanden, dass es jedesmal einer Anfeuchtung bedurft hatte, um das unangenehme Gefühl der Trockenheit zu mildern. Die erkrankten Stellen hätten Morgens immer ein ganz weisses Aussehen gezeigt. Alle diese Beschwerden, welche sich Montags noch in verstärktem Masse geltend gemacht haben, was Patient dem Umstande, dass er Sonntags noch mehr Tabak consumirt als an Wochentagen, zuschreiben zu müssen glaubt, hatten schliesslich den Zustand des Patienten zu einem ganz unleidlichen gemacht. Da er ausserdem befürchtete, aus seinem Leiden könnte Zungenkrebs entstehen, so suchte er endlich, etwa Ende December 1896, ärztliche Hilfe auf.

Herr Dr. X., an welchen er sich wandte, scheint nun, wenigstens nach der Art seiner Behandlung zu urtheilen, die Krankheit nicht richtig erkannt zu haben. Er gab nämlich dem Patienten weder Verhaltungsmassregeln bezüglich seiner Lebensweise, noch leitete er eine örtliche Behandlung der beiden afficirten Stellen ein, sondern beschränkte sich einzig und allein auf die Ordinirung

Digitized by Google

eines Mundwassers. Als das Leiden während der Behandlung des Herrn Dr. X., welchen G. etwa zwanzigmal consultirt hatte, durchaus keine Besserung zeigte, sondern die Schmerzen unverändert weiterbestanden und nur einigermassen erträglich waren, wenn Patient etwas weniger als gewöhnlich oder gar nicht rauchte, so trat G. etwa Ende Februar aus der Behandlung des Herrn Dr. X.

Schliesslich trieben ihn aber die Schmerzen und die Angst vor Verschlimmerung der Krankheit (wie er sich ausdrückte, waren in letzter Zeit in die Oberlippe und besonders in die Zunge „Löcher gefallen") doch wieder zum Arzt. Da nun schon ein Arbeitscollege wegen einer Mundkrankheit (Stomatitis ulcerosa) längere Zeit in meiner Behandlung gewesen und auch verhältnissmässig rasch geheilt worden war, so suchte auf dessen Veranlassung G. nunmehr bei mir Hilfe.

Bevor wir nun zur genauen Beschreibung des bei der ersten Untersuchung am 16. März 1897 vorgefundenen Krankheitsbildes übergehen, haben wir in erster Linie betreffs der subjectiven Empfindungen des Patienten zu bemerken, dass die die Erkrankung begleitenden heftigen Beschwerden, welche wir schon in der Anamnese ausführlich besprochen haben, auch zur Zeit der ersten Consultation noch in unverminderter Stärke fortbestanden. Nur Nachts hatten sie sich bislang noch nicht bemerkbar gemacht, was sich leicht aus dem Umstande erklären lässt, dass Lippen und Zunge sich während des Schlafes im Ruhezustande befinden und keinerlei Friction durch die Zähne oder durch Nahrungsmittel ausgesetzt sind. Da sich nun zu den das Wohlbefinden des Patienten in erheblicher Weise beeinträchtigenden Schmerzen und der erschwerten Nahrungsaufnahme auch noch, wie schon früher erwähnt, die Angst vor der Entstehung einer Krebsgeschwulst gesellte, so ist es nicht sehr zu verwundern, dass G. sich, als er sich zum erstenmale bei mir einstellte, in einer ziemlich gedrückten Gemüthsstimmung befand.

Bei der Inspection des Mundes ergab sich folgender objective Befund:

Die Schleimhaut der Mundhöhle wies zwei Erkrankungsherde auf, und zwar an der linken Oberlippe und auf der Zunge.

An der Lippe, wo das Leiden eine grössere Fläche ergriffen hatte als auf der Zunge, zeigte die afficirte Partie eine ziemlich

Digitized by Google

ovale Form. Sie erstreckte sich der Länge nach etwa vom linken oberen seitlichen Schneidezahn über den Mundwinkel hinüber bis zum linken oberen zweiten Prämolaren einschliesslich; was die Breitendimension anbetrifft, so begann die erkrankte Stelle unmittelbar an der Grenze des Lippenroths und der Schleimhaut und nahm etwa die halbe Breite der Lippenschleimhaut ein.

In der soeben näher bezeichneten Ausdehnung bildete die Schleimhaut der Oberlippe eine unebene, rauhe Fläche, welche Erscheinung in der Ungleichmässigkeit der dort vorhandenen, ziemlich bedeutenden Schleimhautverdickung ihren Grund hatte. Die gewucherte Schleimhautpartie, welche sich in ihrem Centrum am meisten über das Niveau der gesunden Umgebung erhob, an der Grenze der letzteren sich aber etwas abflachte, war, abgesehen von einzelnen Ausläufern, welche sich weiter in die Nachbarschaft erstreckten, ziemlich scharf begrenzt. Sie wies in der Hauptsache eine intensive Verfärbung auf und zeigte ein weisslich-bläuliches Aussehen; nur einige tiefer gelegene, röthlich aussehende Furchen, welche, wie sich bei näherer Betrachtung fand, Risse in der Continuität des erkrankten Gebildes darstellten, unterbrachen den Zusammenhang der einzelnen weissen Flecke. Durch diese Fissuren wurde die ganze Partie in mehrere Felder eingetheilt und erhielt dadurch ein eigenthümliches, marmorirtes Aussehen. Auch die vorher erwähnten Ausläufer, welche ebenfalls aus Verdickungen der Schleimhaut bestanden, zeigten eine perlmutterähnliche Farbe. Bei dem ersten flüchtigen Anblick konnte man den Eindruck gewinnen, als ob an der afficirten Stelle mehrere Quaddeln, wie sie etwa durch subcutane Injectionen hervorgerufen werden, neben einander gelagert und durch seichte Furchen von einander getrennt wären.

Auf der Zunge, welche ein auffallend kurzes Frenulum hatte, so dass sie zur Untersuchung nur wenig hervorgezogen werden konnte, war die Erkrankung, welche übrigens, abgesehen von der Intensität des Auftretens, denselben Charakter zeigte wie diejenige der Oberlippe, auf ein kleineres Gebiet beschränkt geblieben. Die betroffene Fläche befand sich etwa in der Mitte des vorderen Drittels des Zungenrückens und erstreckte sich von einem Seitenrande bis zum anderen; nur die Schleimhaut der äussersten Randpartien war nicht von der Affection ergriffen. Die Breite der

Digitized by Google

erkrankten Stelle betrug reichlich $^1/_2$ cm. Die schon an der Lippe beobachteten pathologischen Veränderungen waren auch hier deutlich vorhanden; nur war die Verfärbung nicht so auffallend und auch die Verdickung nicht in dem Masse über die übrige Schleimhaut erhaben wie an der Oberlippe. Dagegen waren mehr in die Umgebung sich erstreckende Ausläufer vorhanden als an der Lippe; durch diese wurde die Grenze zwischen dem gesunden und dem kranken Gewebe etwas verwischt. Ebenso wie in der Oberlippe hatten sich auch in der erkrankten Zungenpartie zahlreiche mehr oder weniger tiefe Risse und Sprünge gebildet, welche ihr ein zerklüftetes Aussehen gaben.

Diese Rhagaden, welche einem Epithelverlust entsprechen, hatte Patient im Auge gehabt, als er bei der Aufnahme der Anamnese von „Löchern" sprach, welche in die Lippe und besonders in die Zunge „gefallen" seien und ihn hauptsächlich über sein Uebel beunruhigt hatten. Bedenkt man nun, dass die Zunge schon in normalem Zustande ein empfindliches Organ ist und schon bei dem geringsten, kaum sichtbaren Epithelverlust sehr schmerzhaft zu sein pflegt, so kann es kein Wunder nehmen, dass bei dem Vorhandensein der erwähnten zahlreichen Fissuren jede Bewegung der Zunge und besonders jede Berührung derselben mit warmen Speisen und Getränken lebhafte Schmerzen auslösten. Schliesslich müssen wir noch erwähnen, dass die Oberfläche der Zunge an der erkrankten Stelle fast gar keine Papillen aufwies.

Die Verdickungen sowohl an der Lippe als auch auf der Zunge fühlten sich eigenthümlich hart und schwielig an, etwa wie straffes Narbengewebe. Merkwürdiger Weise wurde die Berührung mit dem Finger an beiden Stellen nicht als nennenswerther Schmerz empfunden; es machte sich vielmehr bei der Palpation nur geringe Empfindlichkeit geltend, welche an der Zunge etwas stärker auftrat als an der Lippe.

Ausser den beiden soeben genau beschriebenen isolirten Krankheitsherden an der linken Oberlippe und auf der Zungenoberfläche wies die gesammte Mundhöhlenschleimhaut nichts Krankhaftes auf, sondern befand sich in durchaus normalem Zustande. Nicht einmal Zungenbelag war vorhanden, der auf Verdauungsstörungen hätte schliessen lassen können.

Um ein vollständiges Bild der Mundhöhle zu bekommen und

Digitized by Google

auch bezüglich der Aetiologie etwaige Anhaltspunkte zu gewinnen, unterzogen wir auch die Zähne einer genauen Untersuchung. Der Zustand derselben war als ein verhältnissmässig guter zu bezeichnen. Es sind vorhanden: $\frac{8764321\ 12345678}{8754321\ 123457}$. $\overline{6}$ ist extrahirt; von $\underline{5}$ und $\overline{6}$ sind nur noch die Wurzeln vorhanden. Ausserdem ist nur noch $\underline{6}$ in stärkerem Masse cariös. Nirgends, weder an den Zähnen noch an den Wurzelresten, sind scharfe Kanten zu bemerken. Der Zahnsteinansatz ist sehr gering.

Bei der Berücksichtigung der sämmtlichen durch die Aufnahme der Anamnese und des Status praesens festgestellten und in Vorstehendem mitgetheilten Thatsachen konnte die Diagnose der vorliegenden Erkrankung keinen Augenblick zweifelhaft sein. Sie konnte nur auf Leukoplakia oris und zwar speciell Leukoplakia labii superioris sinistri et linguae lauten. Die für dies Leiden charakteristischen Symptome, als bläulichweisse Verfärbung und Verdickung der betroffenen Schleimhautstellen nebst den im weiteren Verlaufe der Krankheit auftretenden Rhagaden, waren in so typischer Weise vorhanden, dass ich sofort Leukoplakie als vorliegend erachtete, obgleich ich, wie schon in der Einleitung hervorgehoben wurde, diese Schleimhauterkrankung überhaupt noch nicht aus eigener Anschauung, sondern nur aus den diesbezüglichen, allerdings sehr sorgfältigen und auf das kleinste Detail eingehenden Arbeiten von Schwimmer und Schech kannte.

Was die Differenzialdiagnose betrifft, so war theils durch die Anamnese, theils durch den anatomischen Befund eine Verwechslung mit anderen Mundaffectionen mit voller Sicherheit auszuschliessen. Eine solche kommt nach den Angaben der genannten Autoren am häufigsten vor mit den syphilitischen Plaques opalines; nach Schech ist sie ferner noch möglich mit Eruptionen von Lichen ruber planus. Schwimmer erwähnt ausserdem bei der Besprechung der Differenzialdiagnose noch die Lingua geographica, die Glossitis superficialis chronica, sowie die krebsige Entartung. Auf die einzelnen Unterscheidungsmerkmale der genannten Krankheiten und der Leukoplakie werden wir noch näher eingehen.

Ueber die Aetiologie des vorliegenden Falles von Leukoplakie können wir uns kurz fassen, da, wie es uns scheinen will, gerade hier die Ursachen klarer zu Tage liegen, als es für gewöhnlich

Digitized by Google

der Fall zu sein pflegt. Berücksichtigen wir sämmtliche hier in Betracht kommenden Krankheiten, welche nach den Erfahrungen der mehrfach genannten Autoren gelegentlich die Veranlassung für das Zustandekommen der Leukoplakie sein können (wir wollen hier nur als diejenigen Erkrankungen, welche besonders häufig eine Disposition für dies Uebel abgeben sollen, die Syphilis und Magen- und Darmleiden verzeichnen), so können wir keine derselben beschuldigen, das in Rede stehende Mundleiden verursacht zu haben, da Patient, wie wir schon bei der Anamnese gesehen haben, von allen verschont geblieben war. Ferner können wir übermässigen Alkoholgenuss, reizende Kost und Quecksilberbehandlung nach den Angaben des G. als ursächliche Momente mit Sicherheit ausschliessen. Auch die Annahme, dass vielleicht scharfe Zahnkanten oder Zahnwurzeln durch eine langandauernde Reizung der Mundhöhlenschleimhaut die Entstehung der Leukoplakie begünstigt hätten, erweist sich als hinfällig, da, wie sich bei der Untersuchung des Zustandes des Gebisses ergeben hatte, weder scharfe Zähne noch Zahnwurzeln sich im Munde befanden; ausserdem spricht auch, ganz abgesehen von letzterem Umstande, schon der Sitz der Krankheitsherde allein gegen eine solche Möglichkeit.

Da wir also keine der angeführten Schädlichkeiten als ätiologisches Moment für unseren Krankheitsfall in Anspruch nehmen können, so liegt nichts näher, als die von dem Patienten mitgetheilte Verbrennung der Mundhöhle infolge des Genusses von heissem Kaffee und das trotzdem auch in der Folge fortgesetzte starke Rauchen für die vorliegende krankhafte Veränderung der Schleimhaut verantwortlich zu machen. Hierzu sind wir um so mehr berechtigt, als es nach allen diesbezüglichen Berichten keinem Zweifel unterliegen kann, dass das Rauchen schon bei intacter Schleimhaut eine Disposition für das fragliche Uebel abgiebt; um wieviel mehr wird dies der Fall sein, wenn, wie bei unserem Patienten, durch einen vorangegangenen Insult in der Mundhöhle ein locus minoris resistentiae geschaffen worden ist. Wir werden in dieser Ansicht noch bestärkt durch die Thatsache, dass die Beschwerden vom Momente des Verbrennens an auftraten und jedesmal bei theilweiser Einschränkung des Tabakgenusses an Intensität verloren, während sie, sobald Patient wieder in seinen früheren Fehler verfiel, sich sofort wieder verschlimmerten.

Digitized by Google

Bei dem schon in der Einleitung von uns kurz angedeuteten exquisit chronischen Verlauf, welchen, abgesehen von einigen wenigen Ausnahmen, in der weitaus grössten Mehrzahl der Fälle die Leukoplakie zu nehmen pflegt, konnte natürlich auch in unserem Falle dem Patienten keine Aussicht auf eine baldige vollständige Heilung gemacht werden. Immerhin schien uns aber aus mehreren Gründen der vorliegende Fall auch nicht gerade zu den verzweifelten zu gehören, sondern wenigstens einige Hoffnung auf Heilung oder doch Besserung zu gewähren. Die meiste Berechtigung zu dieser Ansicht gab uns die anamnestisch festgestellte Thatsache, dass bei jeder Verminderung resp. beim Aussetzen des Rauchens eine vorübergehende Besserung der Beschwerden eingetreten war. Auch der Sitz der Affection war als ein ziemlich günstiger zu bezeichnen, weil in unserem Falle die erkrankten Stellen nicht so sehr der Reibung beim Sprechen und Essen ausgesetzt waren, als wenn sie sich an den Rändern oder der Spitze der Zunge befunden hätten. Ferner gestaltete sich die Prognose auch noch wegen der verhältnissmässig geringen Ausbreitung und des noch nicht überaus langen Bestehens des Uebels etwas günstiger als in den meisten Fällen. Da ausserdem der Patient, abgesehen von dem fraglichen Leiden, sich einer in jeder Beziehung vorzüglichen Gesundheit erfreute, so glaubten wir, ihm mit einiger Sicherheit in Aussicht stellen zu können, dass bei stricter Befolgung unserer weiter unten angegebenen Vorschriften bezüglich seiner Lebensweise und bei sorgfältiger medicamentöser Behandlung in absehbarer Zeit wenn vielleicht auch nicht vollständige Heilung, so doch wenigstens eine erhebliche Besserung resp. Beseitigung der quälenden Schmerzen erzielt werden würde.

Das therapeutische Vorgehen musste nach dem bekannten Grundsatze „cessante causa cessat effectus“ in erster Linie auf die Beseitigung der Krankheitsursache gerichtet sein. Deshalb war es vor allem erforderlich, dem Patienten das Rauchen, das, wie wir in der Aetiologie ausführlich begründet haben, die Leukoplakie hervorgerufen hatte und die kranke Schleimhaut noch fortwährend irritirte, bis auf weiteres gänzlich zu untersagen. Um auch jede sonstige Reizung der Mundhöhle nach Möglichkeit zu vermeiden, verboten wir ferner den Genuss von Spirituosen, scharfen Gewürzen und heissen Speisen und Getränken. Bier wurde auf Anfrage in

Digitized by Google

mässigen Quantitäten gestattet. Patient gab das Versprechen ab, sich genau nach den gegebenen Verhaltungsmassregeln zu richten, obwohl ihm das Aussetzen des Rauchens sehr schwer falle.

Die locale Behandlung bestand am ersten Tage in einer leichten Aetzung der erkrankten Stelle mit dem Höllensteinstift. Ausserdem wurde folgende Lösung von Kali chloricum als Mundwasser verordnet: Rp. Kal. chloric. 8,0.

Aq. destill. 200.

MDS. 1 Esslöffel voll auf $^1/_2$ Glas Wasser zu häufigen Mundspülungen.

März 17. Da sowohl Schwimmer als auch Schech eine länger fortgesetzte Lapisbehandlung bei Leukoplakie als nachtheilig verwerfen, so wurde von dem weiteren Gebrauche des Höllensteins abgesehen und beschlossen, das von Schwimmer zur Behandlung der Leukoplakie warm empfohlene Papayotin in Anwendung zu bringen, welches nach dem genannten Autor überhaupt in allen Fällen, wo Risse und Sprünge der Schleimhaut vorhanden sind und wo eine anhaltende Schmerzhaftigkeit besteht, eine überaus beruhigende und überhäutende Wirkung zu erzielen vermag. Dieses Mittel war aber in der hiesigen Apotheke nicht vorräthig, weshalb wir am 17. und 18. März die schmerzhaften Schrunden mit folgender Cocainlösung bepinselten:

Rp. Cocain. muriat. 1,0.

Aq. Menth. pip. 50.

Vom 19. März ab behandelten wir die erkrankten Schleimhautpartien täglich einmal mit folgender von Schwimmer angegebenen Papayotinlösung: Rp. Papayotini anglic. 0,5.

Aq. destill.

Glycerini $\overline{aa}$ 5,0.

MDS. Zum Pinseln.

Die Anwendung dieser Solution geschah immer sofort nach der Mittagsmahlzeit, so dass das Mittel nicht sofort wieder durch das Einnehmen von Speisen und Getränken von den kranken Stellen entfernt wurde, sondern eine länger dauernde Wirkung entfalten konnte.

Bei dieser Behandlung besserte sich das Leiden zusehends. Am 22. März functionirten die Speicheldrüsen bereits wieder normal, und Patient verspürte Morgens keine Trockenheit der Mundhöhle mehr. Auch die Schmerzen beim Essen waren vollständig

Digitized by Google

verschwunden und nur noch ein wundes Gefühl in der Zunge vorhanden, wenn dieselbe nach oben gekrümmt oder gegen die Zähne gebracht wurde. Allmählich trat, namentlich an der Zunge, auch eine Abnahme der objectiven Krankheitserscheinungen ein. Die bläulichweisse Verfärbung verminderte sich, die Prominenzen wurden flacher und die Rhagaden überhäuteten sich theilweise.

Am 2. April war die Zunge vollständig geheilt. An der afficirt gewesenen Stelle war eine glatte, papillenarme Narbe mit centraler Vertiefung und peripherer Erhebung zurückgeblieben, welche nicht die geringste Belästigung mehr verursachte.

Die Heilung der Lippe war noch nicht so weit vorgeschritten, weshalb noch einmal eine oberflächliche Aetzung mit Höllenstein vorgenommen wurde.

Am 3. April wurde die Lippe, welche kaum noch nennenswerthe Beschwerden verursachte, wieder mit Papayotin bepinselt. Leider entzog Patient sich dann der Behandlung, weil er sich vollständig geheilt glaubte, wie aus seinen Aeusserungen in den letzten Tagen der Behandlung zu entnehmen war.

Der in Vorstehendem geschilderte Krankheitsfall ist um so bemerkenswerther, als bei demselben in der kurzen Zeit von 17 Tagen die Leukoplakie vollständig geheilt resp. bedeutend gebessert wurde. Dieser schnelle Heilerfolg muss sehr überraschen, da das genannte Uebel, wie wir bereits mehrfach erwähnt haben, meistens einen sehr chronischen Charakter zu zeigen pflegt. Es ist bei dieser ausserordentlichen Heilungstendenz auch anzunehmen, dass bei längerer Ausdauer des Patienten ebenfalls die Lippenaffection in nicht zu langer Zeit zur vollständigen Rückbildung gelangt sein würde.

Fragen wir uns nun, welche Factoren in unserem Falle die Erkrankung so rasch zur Involution gebracht haben, so müssen wir den Erfolg in erster Linie der strengen Einhaltung der verordneten hygienischen Massnahmen, und zwar besonders des Rauchverbotes, von Seiten des Patienten und erst in zweiter Linie der entsprechenden Behandlung zuschreiben.

Wie aus dem vorstehenden Krankheitsberichte wohl zur Genüge hervorgehen dürfte, ist also die Therapie der Leukoplakia oris unter Umständen eine sehr dankbare Aufgabe. Diese Ansicht vertritt auch Schwimmer, dem wohl die grösste Erfahrung

Digitized by Google

bezüglich dieser Mundaffection zu Gebote steht (er beobachtete vom Jahre 1878 bis Ende 1890 220 Fälle), gegenüber der Meinung mancher Aerzte, dass bei einer bestehenden derartigen Erkrankung jedes ärztliche Eingreifen ganz nutzlos sei. Mit Rücksicht auf diese Thatsache und ferner in Anbetracht des Umstandes, dass, wie auch der eben erwähnte Autor besonders hervorhebt, gerade die Zahnärzte die Leukoplakie am häufigsten zu sehen Gelegenheit haben dürften, kann es nicht als überflüssig erscheinen, wenn wir in Folgendem alles Wissenswerthe über Wesen, Vorkommen und Behandlung des fraglichen Uebels, soweit es in dem engen Rahmen der Krankengeschichte keinen Platz finden konnte, an der Hand der uns zugänglichen neueren diesbezüglichen Arbeiten nachtragen.

Da, wie wir schon in der Einleitung erwähnt haben, die meisten an Leukoplakie leidenden Kranken gewöhnlich erst dann ärztlichen Rath nnd Hilfe suchen, wenn sie nach längerem Bestande ihres Uebels über dasselbe beunruhigt sind oder von starken Schmerzen heimgesucht werden, so gelingt es sehr selten, die erste Entwicklung der Krankheit zu beobachten. Schwimmer will festgestellt haben, dass dieselbe meistens mit der Bildung von dunkelbläulichen oder dunkelröthlichen Flecken beginnt, welchen Zustand er als das Stadium erythematosum der Leukoplakie bezeichnet. Schech hält dies noch nicht für sichergestellt. Nach ihm weiss man nur mit Gewissheit, dass sich das Epithel allmählich trübt und die Schleimhaut eine weissliche Verfärbung mit einem Stich in's Bläuliche annimmt. Die Flecken, welche anfangs meist klein sind, confluiren allmählich zu grösseren rundlichen oder unregelmässigen Flächen. Diese überragen ihre gesunde Umgebung mehr oder weniger; in seltenen Fällen kommt es sogar zu einer wulstartigen Hervorragung, welche Schwimmer mit dem Namen Leukoplakia hypertrophica s. papillomatosa belegt hat.

An den betroffenen Stellen ist nach Schech das Pflasterepithel stets mehr oder weniger gewuchert und verdickt und die Submucosa mit lymphoiden Zellen durchsetzt. Die Gefässe sind vermehrt und erweitert und von kleinzelliger Wucherung umgeben. Hat das Uebel längere Zeit bestanden, so tritt in den obersten Epithelschichten Verhornung ein.

Was die Localisation der Leukoplakie betrifft, so befällt

Digitized by Google

letztere mit Vorliebe die Schleimhaut der Lippen, besonders diejenige der Unterlippe (Schech), der Wangen, die Gegend der Mundwinkel, die obere und seitliche Fläche der Zunge; nur ganz ausnahmsweise greift sie auf die untere Zungenfläche über. Sie kann sich entweder auf einzelne Stellen, wie in unserem Falle, beschränken oder auch eine grössere Ausdehnung annehmen.

Die Beschwerden, welche die Leukoplakie begleiten, sind im Beginn des Leidens nur ganz unbedeutend. Nach Schwimmer werden die meisten Kranken gewöhnlich erst durch die Inspection auf ihr Uebel aufmerksam gemacht, und man findet oft ziemlich weit vorgeschrittene Erkrankungen, ohne dass die Patienten über besondere Empfindlichkeit klagten. Sehr schmerzhaft wird die Affection erst dann, wenn sich das Epithel in grösserer Ausdehnung abstösst oder, wie auch in unserem Falle, Risse und Sprünge in der Schleimhaut entstehen. Beim Sprechen, Essen, Trinken und Rauchen, namentlich aber bei dem Genusse scharf gewürzter Speisen und alkoholischer Getränke machen sich die Schmerzen besonders geltend. Während Schwimmer niemals Blutungen aus den erwähnten Rhagaden und Fissuren auftreten sah, sollen dieselben nach Schech häufiger vorkommen. In den Fällen, wo sich eine beträchtliche Verdickung und Verhornung des Epithels gebildet hat, wird meistens das Kauen und Sprechen durch die Steifigkeit und Schwerbeweglichkeit der Zunge und der Lippen mehr oder weniger erschwert.

Auch die Thätigkeit der Speicheldrüsen ist gewöhnlich eine veränderte; bei einigen Patienten besteht Salivation, von welcher dieselben namentlich während des Schlafens viel zu leiden haben; bei anderen dagegen, wie auch bei G., ist die Speichelsecretion auffällig vermindert, wodurch eine sehr unangenehme, mitunter auch schmerzhafte Trockenheit der Mundhöhle, namentlich der Zunge, entsteht.

Eine Alteration des Geschmackes stellt sich nur bei sehr diffuser Erkrankung ein.

In Bezug auf die Aetiologie der Leukoplakie herrscht noch nicht volle Klarheit. Es unterliegt aber wohl keinem Zweifel, dass der Genuss von Tabak, und zwar namentlich das Cigarettenrauchen, das Tabakkauen und das Rauchen aus kurzen Pfeifen, eine besondere Disposition für diese Krankheit abgeben; aus diesem

Digitized by Google

Grunde haben die Franzosen letzterer den Namen „Plaques des fumeurs, Raucherplaques" gegeben.

Miller (3), welcher über 32 Fälle aus seiner Beobachtung berichtet, kommt nach seinen Erfahrungen sogar zu der Ansicht, dass allein das Rauchen, zumal besserer und stärkerer Tabaksorten, die Entstehung der Leukoplakie bedinge. Zur Begründung seiner Behauptung führt er die Thatsache an, dass er diese Erkrankung meist bei stark rauchenden, wohlhabenden Patienten, dagegen nie bei Nichtrauchern und Frauen gefunden habe. Da nun aber Schwimmer im Gegensatze zu den Beobachtungen Miller's auch bei Nichtrauchern und ebenfalls bei Frauen das Vorhandensein dieser Affection constatirt hat, so können wir den Tabakgenuss als alleinige Ursache der Leukoplakie nicht wohl gelten lassen. Schwimmer nimmt an, dass in solchen Fällen, wo Leukoplakie auftritt, ohne dass Tabakgenuss vorliegt, durch reizende Kost eine grössere Empfindlichkeit der Schleimhaut hervorgerufen worden ist, da er sonst keine Erklärung für das Auftreten der Krankheit finden könne.

Ferner erwähnt Schwimmer, dass Personen, welche magen- und darmleidend sind, ebenfalls mehr zur Erkrankung an Leukoplakie neigen, weil sie häufig eine krankhaft veränderte Mundschleimhaut besitzen.

Auch Syphilitische, namentlich, wenn sie sich wiederholten und länger dauernden Mercurialkuren unterzogen haben, werden besonders oft von Leukoplakie befallen, was seinen Grund darin hat, dass die Mundschleimhaut durch die Einwirkung der Syphilis und des Quecksilbers in einen chronischen Reizungszustand versetzt worden ist und infolgedessen ihre natürliche Widerstandsfähigkeit eingebüsst hat.

Nach Schech kann überhaupt jede länger andauernde Reizung der Mundhöhle Leukoplakie hervorrufen. Dieser Autor führt ausser den bereits genannten Ursachen als weitere noch Alkoholica, Einathmen von Russ und Rauch und scharfe Zahnkanten an. Als Allgemeinkrankheiten, welche die Entstehung der Leukoplakie ebenfalls begünstigen können, nennt er noch Anämie und Diabetes.

Treffen nun gar mehrere Schädlichkeiten zusammen, wie in unserem Falle das Verbrennen der Mundschleimhaut mit heissem Getränk und starkes Rauchen, so sind die Bedingungen für die

Digitized by Google

Entwicklung der Leukoplakie in der betreffenden Mundhöhle natürlich besonders günstig.

Was das Geschlecht der an Leukoplakie Erkrankten betrifft, so sind die Frauen unter denselben nur mit einem kleinen Procentsatz vertreten. Dies dürfte mit grosser Wahrscheinlichkeit darauf zurückzuführen sein, dass die Mundhöhle derselben nicht so vielen Schädlichkeiten wie bei dem männlichen Geschlecht ausgesetzt ist, da sie, abgesehen von ganz einzelnen Ausnahmen, sich vor allen Dingen nicht dem Genusse des Tabaks und der Alkoholica hingeben.

Bei dem fast gänzlichen Mangel an diesbezüglichen casuistischen Mittheilungen in der Literatur sollte man die Leukoplakie eigentlich für eine äusserst selten auftretende Krankheit halten. Bedenkt man nun aber, dass die milderen Formen, welche von gar keinen oder nur von sehr geringen Beschwerden begleitet werden, gar nicht oder nur zufällig, z. B. bei der Untersuchung des Gebisses, zur Kenntniss des Arztes kommen, so muss man zugestehen, dass bezüglich der Häufigkeit des Vorkommens der Leukoplakie, so lange nicht weit mehr Beobachtungen vorliegen, noch nichts mit absoluter Sicherheit festgestellt werden kann.

Die einzige statistische Angabe über die Häufigkeit dieser Krankheit stammt von Schwimmer. Derselbe kommt auf Grund seiner zahlreichen Beobachtungen zu dem Schlusse, dass unter 1000 an Haut- und syphilitischen Erkrankungen leidenden Individuen die Leukoplakie durchschnittlich vier- bis fünfmal angetroffen wird.

Miller giebt leider die Zahl der Kranken, unter welchen er die von ihm mitgetheilten Fälle von Leukoplakie gefunden hat, nicht näher an.

Busch (citirt von Schwimmer) berichtet, dass er in 6 Jahren bei 12000 poliklinischen, an Zahn- und Mundkrankheiten leidenden Patienten keinen einzigen Fall von Leukoplakie gesehen habe und glaubt, daraus schliessen zu können, dass diese Krankheit viel häufiger bei den besser situirten, als bei den ärmeren Volksklassen vorkomme. Schwimmer erklärt dagegen, diese Ansicht durchaus nicht bestätigen zu können. Letzterer hält eine entsprechende Statistik über die Häufigkeit des Vorkommens der Leukoplakie für sehr wichtig zur genaueren Kenntniss der causalen Momente dieser Affection und erwartet eine solche mit der Zeit von den Zahnärzten,

Digitized by Google

welchen nach seiner Meinung bei der Behandlung der Zähne und des Mundes die Leukoplakie am häufigsten zur Beobachtung kommen dürfte.

Die Diagnose der Leukoplakie ist bei genauer Kenntniss der objectiven Erscheinungen in den meisten Fällen leicht. Was die Verwechslung derselben mit anderen Krankheiten betrifft, so kommt eine solche am häufigsten mit syphilitischen Papeln vor. In solchen zweifelhaften Fällen ist zur Sicherung der Diagnose die Anamnese sehr werthvoll, da dieselbe gewichtige Anhaltspunkte für eine etwa vorausgegangene syphilitische Infection liefert. Ausserdem ist noch als Hauptunterscheidungsmerkmal anzuführen, dass die leukoplakischen Flecke sich niemals vollständig in Geschwüre verwandeln, sondern nur Einrisse zeigen, während die syphilitischen schon bald nach ihrem Entstehen auf der Oberfläche ulceriren. Hervorzuheben ist ferner noch die verschiedene Consistenz der Plaques: die leukoplakischen werden immer härter, die syphilitischen dagegen sind weich und gelockert.

Nach Schech ist ferner eine Verwechslung mit Eruptionen von Lichen ruber planus möglich. Wie er erwähnt, schützt nach Touton nur die Gruppirung der Flecken und netzförmigen Streifen, sowie ihre Entstehung aus deutlichen Knötchen und die gleichzeitige oder bald nachfolgende Mitbetheiligung der äusseren Haut vor Verwechslung.

Die Lingua geographica hat nach Schwimmer mit der Leukoplakie höchstens eine stellenweise Verfärbung einzelner Grenzstreifen bildender Linien gemein, weist im Uebrigen aber einen ganz abweichenden Charakter auf.

Nach demselben Autor soll auch die Glossitis superficialis chronica, welche nach Schech nur eine synonyme Bezeichnung für die Leukoplakie der Zunge ist, durchaus nicht mit letzterer Krankheit identisch sein und vor allen Dingen keine weissen Plaques, sondern Verdickung und Röthe der Zungenoberfläche zeigen.

Schwimmer bespricht schliesslich noch die krebsigen Entartungen, die sich in den späteren Stadien der Leukoplakie einstellen können, und erwähnt zur Differenzialdiagnose besonders die Empfindlichkeit der nächstgelegenen Drüsen, die Neigung zur Anschwellung und nachträglichen Infiltration derselben, den foetiden Geruch aus dem Munde und die nie fehlenden Oedeme an dem sich

Digitized by Google

allmählich kraterförmig gestaltenden Geschwüre. Nach ihm pflegen Carcinome sich hauptsächlich an den Zungenrändern und der Zungenwurzel zu entwickeln.

Bei der Verschiedenheit der Endausgänge, welche die Leukoplakie nehmen kann, muss die Prognose immer sehr unsicher sein. Es giebt andererseits aber auch einige Fälle, in welchen man wenigstens mit einiger Sicherheit auf einen günstigeren Verlauf hoffen darf; so z. B. wenn, wie auch in unserem Falle, die Krankheit ihren Sitz an einer weniger exponirten Stelle hat und die mit ziemlicher Bestimmtheit als Ursache ermittelte Schädlichkeit vermieden werden kann.

In überwiegender Zahl kommen solche Fälle vor, in welchen sich das Uebel jahrelang auf demselben Standpunkte erhält. So kennt Schwimmer Personen, welche schon seit länger als 20 Jahren an hypertrophischen Formen der Leukoplakie leiden, ohne dass sich das Leiden verschlimmert hätte oder das Wohlbefinden der Betreffenden bedeutend gestört worden wäre. Butlin (citirt von Schwimmer) führt an, dass in manchen Fällen das Uebel sogar 40 Jahre und darüber ohne Nachtheil für die Patienten bestehen kann.

Die noch übrigbleibenden Leukoplakiefälle, welche den kleineren Theil ausmachen, gelangen entweder bei richtiger Lebensweise und entsprechender Behandlung zur Involution, oder es erfolgt carcinomatöse Entartung der Leukoplakieflecken. Letztere, welche fast jedesmal zu letalem Ende führt, kommt nach den Beobachtungen Schwimmer's ziemlich selten vor und erfolgt zumeist in solchen Fällen, wo die Leukoplakie die Zungenwurzel oder die Zungenränder ergriffen hat, die am meisten beim Sprechen und Essen Insulten ausgesetzt sind; die Entstehung eines Carcinoms aus der Leukoplakie der Wangenschleimhaut oder Zungenoberfläche hat derselbe noch nicht beobachtet, stellt jedoch eine solche Möglichkeit nicht in Abrede.

Bei der Therapie kommt, wie schon erwähnt, in erster Linie die Vermeidung aller Schädlichkeiten, welche die kranke Schleimhaut noch mehr zu irritiren vermögen, in Betracht.

Miller hat in einem Falle durch Verbot des Rauchens Heilung erzielt.

Tritt die Leukoplakie als Begleiterscheinung der schon früher angeführten Allgemeinerkrankungen auf, so ist die Behandlung

Digitized by Google

der letzteren auch von günstiger Einwirkung auf das Leiden der Mundschleimhaut.

Was die medicamentöse Behandlung der Leukoplakie betrifft, so ist die Zahl der angewandten Mittel eine sehr grosse. Wir müssen uns hier auf die Erwähnung der wichtigsten beschränken.

Schwimmer empfiehlt vor allen Dingen das Papayotin in der schon angegebenen Lösung; nach ihm wirkt auch die von Butlin empfohlene Chromsäure (Acidi chromici 0,6; Aq. destill. 20) in allen Fällen sehr befriedigend; ferner soll die von Beregszászy angegebene Salicylsäure (Acidi salicylici 10. Spirit. vini. Aq. destill. aā 10) die Leukoplakie entschieden günstig beeinflussen. Auch den Gebrauch des zuerst von Rosenthal empfohlenen Perubalsams hält Schwimmer in leichten Fällen für indicirt. Miller hält letzteren bei mehrmaligem Gebrauche täglich für ein besonders vortheilhaftes Mittel. Garretson (4), der einen Fall von Leukoplakie kurz mittheilt, meint, es könne bei dieser Erkrankung kaum etwas anderes verabreicht werden als ein Mundwasser aus Bism. subnitricum.

Die meisten Autoren verwerfen das häufigere Touchiren mit Causticis, da es das Uebel fast stets verschlimmern soll.

Schliesslich wäre noch die operative Behandlung, welche Garretson auch als schädlich verwirft, kurz zu erwähnen. Diese ist nach Schech nur bei circumscripter Erkrankung oder bei Anwesenheit carcinomatöser oder sonstiger verdächtiger Producte angezeigt und besteht in der Entfernung der Flecken mit dem scharfen Löffel oder dem Thermocauter, ferner mittelst Galvanocaustik oder durch Excision; bei carcinomatöser Entartung muss möglichst früh und bis tief in das gesunde Gewebe hinein operirt werden. Die operative Behandlung ist selbstverständlich Sache des Chirurgen.

Gerade die Zahnärzte dürften bei der Inspection der Mundhöhle wohl die meiste Gelegenheit haben, die verschiedensten Mundkrankheiten, namentlich auch in ihren ersten Anfängen, zu diagnosticiren. Da es nun aber bei frühzeitiger Erkennung derartiger Leiden sehr oft gelingt, dieselben zur Heilung zu bringen oder wenigstens dem Fortschreiten derselben vorzubeugen, so halten wir es für sehr wünschenswerth, dass auch die Zahnärzte nicht nur eine genaue Kenntniss der täglich zur Beobachtung kommenden, mit den Zähnen in directem Zusammenhange stehenden

Digitized by Google

Krankheiten, sondern ebenfalls der seltener vorkommenden Mundaffectionen, wie z. B. der von uns beschriebenen Leukoplakie, besitzen. Zur Erlangung einer solchen sind aber neben dem Studium der betreffenden Lehrbücher auch die Publicationen besonders bemerkenswerther Fälle sehr förderlich.

Literatur.

1. Ernst Schwimmer. Leukoplakia buccalis et lingualis in Scheff, Handbuch der Zahnheilkunde II. 2. pag. 384 u. f.
2. Dr. Philipp Schech. Die Krankheiten der Mundhöhle, des Rachens und der Nase. 2. Auflage. Leipzig und Wien. 1888. pag. 12 u. f.
3. Prof. Dr. Miller. Ein Beitrag zur Aetiologie der Leukoplakia oris. (Verhandlungen der Deutschen odontologischen Gesellschaft.) Refer. in der Deutschen Monatsschrift für Zahnheilkunde. 1892. Decemberheft.
4. International Dental Journal. Juni 1889. Drei kleine Fälle von Dr. James Garretson's Klinik. Refer. in der Österreichisch-ungarischen Vierteljahrsschrift für Zahnheilkunde. Juli 1889.

[*Nachdruck verboten.*]

Praktische und theoretische Versuche über „Formagen".

Von

Zahnarzt **Max Bauchwitz**, Stettin.

In der medicinischen Wissenschaft ist es gebräuchlich, zur Bekämpfung derjenigen Krankheiten, deren Unheilbarkeit vorläufig noch feststeht, täglich neue Mittel in's Feld zu führen, die meistens so schnell, wie sie erscheinen, wieder verschwinden; ebenso ergeht es uns in unserer Specialwissenschaft bei der Pulpenbehandlung. Es würde hier zu weit führen, alle jene Mittel aufzuzählen, welche man möglichst als unübertreffliches Specificum zur Pulpenbehandlung angepriesen hat. Die Thatsache genüge, dass fast jeder Zahnarzt die schulmässige Pulpenbehandlung nach seiner eigensten Methode variirt, und dass viele, man könnte sogar behaupten die

Digitized by Google

meisten Mittel hierfür ohne sicher vorauszubestimmenden Erfolg angewandt worden sind. Wie deprimirend es aber auf den Praktiker wirkt, nach wochenlanger Behandlung Misserfolge zu sehen und in vielen Fällen dann ohnmächtig zur Extraction des Zahnes schreiten zu müssen, das bedarf nicht erst einer besonderen Betonung.

Vor Jahren ist nun eine 40proc. Lösung des Formaldehydes CH_2O in den Handel gekommen, welche man kurz Formalin nennt; die Lösung ist farblos, neutral und wurde als Desinfectionsmittel empfohlen. (Aldehyde sind das Produkt schwach oxydirender Einwirkungen auf Alkohole; das Formaldehyd entsteht aus Methylalkohol und Sauerstoff, also $CH_4O + O = CH_2O + H_2O$.) Die antibakterielle Wirkung des Formaldehydes wurde zuerst 1888 von O. Löw (1) betont, dann von Berlioz (2), Trillot (3) und Aronsohn (4). Danach wirkt es auf lebende Zellen energisch ein und tödtet Milzbrandsporen schon in grosser Verdünnung. Formalin als solches wirkt nach Stahl (5) in verschiedenen Verdünnungen auf Mikroorganismen und auf die Dauersporen derselben; „es ist wegen seiner grossen mikroliciden Wirkung bei relativer Ungiftigkeit, ferner wegen seiner Eigenschaft, sich nur gegen die Substanz der Desinfectionsstoffe agressiv zu verhalten, aber organische oder anorganische Stoffe intact zu lassen, als Desinfectionsmittel zu empfehlen".

Physiologisch betrachtet führt Formalin frische Stücke normaler Haut in einen lederartigen Zustand über. Eiweiss und Blut coagulirt es, ersteres wird in eine transparente Masse umgewandelt. So findet Formalin als vorzügliches Härtungsmittel, „in welchem anatomische Präparate ihr normales Aussehen bewahren", ausgebreitete Anwendung.

Therapeutisch wird Formalin jetzt fast in allen Zweigen der Medicin verwendet. In der chirurgischen Praxis allerdings nur bisher in beschränktem Masse, weil die Desinfection nach Blum nicht schnell genug eintreten soll.

In der Augenheilkunde hält Valude (6) eine 2,5proc. Lösung des Formalins bei Blennorrhoea neonatorum für brauchbar, ebenso rühmt Gepner (7) u. a. den Erfolg des Formalins, um die Eitersecretion bei blennorrhagischen und katarrhalischen Bindehautentzündungen zu stillen; auch wurde es bei eitriger Ophthalmie mit

Digitized by Google

Hornhautgeschwür, bei Lidoperationen und Enucleationen für werthvoll befunden.

In der Gynäkologie benutzte Winkel (8) 1—2proc. Formalinlösungen zu Irrigationen bei einfachen und gonorrhoeischen Cervix- und Vaginal-Katarrhen mit sehr zufriedenstellendem Erfolge. Ausgebreitete Anwendung findet Formalin zur Desinfection von Kranken- und Wohnräumen, von Kämmen, Bürsten besonders auch Zahnbürsten (Lepkowski) und nach Hauser (9) zur Conservirung von Bakterienculturen auf Gelatine.

Im Jahre 1895 veröffentlichte Lepkowski (10) eine Arbeit über die Anwendung des Formalins in der Zahnheilkunde, worin der Verfasser zu der Formalinbehandlung räth:

1. bei acuter Pulpitis,
2. nach Herausnahme der gesunden Pulpa aus der Zahnhöhle,
3. bei beginnender Periostitis,
4. in Fällen, in denen die Zahnpulpa sich in vollständiger Zersetzung befindet,
5. zur Desinfection der Zahnhöhle und des Zahnkanales vor dem Füllen und vor dem Einsetzen der Stiftzähne.

L. wandte meistens 40proc. Formalinlösungen bei seiner Behandlung an. In einer späteren Arbeit desselben Verfassers (11) wird betont, dass „das Formalin bei der conservativen Methode der Zahnbehandlung unvergleichlich bessere Dienste leistet als jedes der bisher bekannten Mittel". Ein Cardinalfehler haftete leider dieser Behandlungsmethode an: Es wurden bei L. und werden nach meinen Versuchen durch die Formalinlösung selbst in starker Verdünnung meistens so heftige Schmerzen ausgelöst, dass allein diese Reaction, besonders bei sensiblen Personen, eine entschiedene Contraindication sein muss.

Um diesem Uebel abzuhelfen unternahm Zahnarzt Abraham (12) die verschiedensten Versuche, welche er in einigen Fachzeitschriften erörtert hat. Bei Wurzelfüllungen wandte er statt der Formalinlösung ein Formalin-Cement an, dessen Bestandtheile Calcar. sulfuric., Hydrargyr. bichlor., Acid. sulfuric. und Formalin sind und das gleich den üblichen Cementen eingeführt wird. Abraham's Wurzelbehandlung unterscheidet sich also nur durch die Einführung eines Cementes statt der Flüssigkeit von derjenigen Lepkowski's. Ein ganz neues Moment aber brachte Abra-

Digitized by Google

ham (13) in seinem späteren Bericht über Formalinbehandlung, als er ein Formalin-Cement — Formagen genannt — angab, welches schmerzlos bei Pulpitis wirken und ohne weitere Nachbehandlung schon nach etwa 5 Minuten eine Füllung zulassen sollte. Weitere Berichte (14) auch von anderen Seiten sprachen sich über das Formagen günstig aus. In der That scheint mir, nach meinen Erfahrungen, in dem Formagen ein Mittel gefunden zu sein, das zur Ueberkappung freigelegter, hyperämischer und acut entzündeter Pulpen vortrefflich wirkt und das dem Ideale Miller's bezüglich der Wirkungsweise möglichst nahe kommt. Miller (15) fordert nämlich:

1. das Mittel muss ein starkes Antisepticum sein;

2. es muss leicht löslich sein und schnell und gut diffundiren, um sämmtliche Theile der Pulpen genügend zu durchtränken;

3. es darf nicht so leicht löslich sein, dass es vom Gewebe vollkommen aufgenommen wird und, wie z. B. Carbol, im Laufe der Zeit vollkommen verschwindet;

4. eine coagulirende Wirkung auf die Pulpen scheint wünschenswerth, aber nicht direct erforderlich zu sein;

5. das Mittel darf mit der Pulpa keine Verbindungen eingehen, wodurch chemisch reizende Substanzen gebildet werden könnten;

6. es wäre wünschenswerth, dass das angewandte Mittel selber weder zur Zeit der Application noch späterhin einen Reiz auf die Wurzelhaut ausübte;

7. es darf den Zahn nicht verfärben, was hauptsächlich bei Schneidezähnen von Wichtigkeit ist;

8. feste Substanzen sind geeigneter als Flüssigkeiten.

In mehr als 8 Monaten habe ich nun das Formagen bei allen Stadien der Pulpenentzündung applicirt und unter mehr als 300 Fällen waren nur 2 Extractionen danach nöthig. Ich hatte leider das Missgeschick, in der ersten Portion Formagen ein zu stark mit Formaldehyddämpfen gesättigtes Präparat zu erhalten, das naturgemäss stunden- und tagelang ausserordentlich heftige Schmerzen hervorrief. Die weiteren Formagen-Portionen wirkten dagegen fast schmerzlos und hatten meistens nur eine kurze Zeit leichtes „Ziehen" im Gefolge; in vereinzelten Fällen waren periostitische Reizungen zu verzeichnen, welche theils spontan, theils nach Jodbehandlung zurückgingen. In trefflicher Weise hat sich Formagen

Digitized by Google

bei mir selbst an zwei Molaren bewährt, von welchen der eine nach mehrfacher vergeblicher Behandlung schon extrahirt werden sollte. Ebenso habe ich sehr gute Erfolge bei einer Reihe pulpitischer Milchmolaren zu verzeichnen; es wurde bei Kindern von 4 Jahren an applicirt und hat zur Conservirung jener Zähne, die sonst der Extraction verfallen wären — da ja eine Pulpenbehandlung mit Arsenik hier unstatthaft war — wesentlich beigetragen.

Somit scheint in dem Formagen — vorausgesetzt, dass es gleichmässig hergestellt wird und das oft lästige Anhaften des Cementes an den Instrumenten vermieden wird — ein Mittel gefunden zu sein, welchem der Vorzug vor vielen anderen Medicamenten zur Behandlung der Pulpitis eingeräumt werden muss. Man bedenke: Ein Patient kommt mit heftigen, pulpitischen Schmerzen zu uns; der cariöse Zahn wird excavirt, die Pulpa mit dem weichen Formagen-Cement überkappt, eine Füllung darüber gelegt, und mit nur geringen, meist gar keinen Schmerzen verlässt der erfreute Patient, welcher das „Nervtödten“ so sehr gefürchtet hatte, unser Operationszimmer. Wir aber haben die Genugthuung, nicht ein Organ zerstört, wie es mit Arsenik bisher geschah, sondern den Grundsätzen der Heilkunde getreu, das für den Zahn lebenspendende Organ, die Pulpa, mit voraussichtlich dauerndem Erfolge erhalten zu haben. Und damit bin ich zu der Frage gelangt, welche jeder wissenschaftlich gebildete Arzt zu stellen berechtigt ist, die aber meines Wissens bisher unbeantwortet geblieben ist, nämlich: wie wirkt das Formagen auf die Pulpa?

Rein empirisch und nach den geäusserten Symptomen der Patienten, welche ich durch die Erfahrungen an meinen eigenen Zähnen ergänzen kann, wird durch das Formagen, welches hauptsächlich aus Carbol-Eugenol und einem indifferenten, mit Formaldehyddämpfen gesättigtem, porösem Pulver besteht, nach der Application auf die irritirte Pulpa der Schmerz fast momentan gestillt. Hier macht sich zuerst die bekannte anästhesirende Wirkung der Carbolsäure geltend, die dadurch entsteht, dass sie die sensiblen Nervenfasern der Pulpa lähmt, und zum anderen wirkt auch das Eugenol, der sauerstoffhaltige Bestandtheil des Nelkenöles, anästhesirend.

Nach Liebreich (16) wird durch die Anwendung des Eugenols nicht eine locale Anämie hervorgerufen, wie bei Cocain, sondern

Digitized by Google

es tritt dadurch bisweilen eine Schmerzempfindung ein, welche die Patienten als „Ziehen" bezeichnen; diese Schmerzempfindung steht im Zusammenhange mit einer schnell vorübergehenden Hyperämie. Das „Ziehen" fühlt man in der That bei der Application des Formagens sehr bald; es ist aber zum Theil auch den sich schnell entwickelnden und die Pulpa durchdringenden Formaldehyddämpfen zuzuschreiben; denn je concentrirter diese die Pulpa durchdringen, desto mehr wird sich das „Ziehen" zu einer wirklichen Schmerzempfindung steigern, wie ich später zeigen werde. Unter der sofort folgenden Füllung reagirt die Pulpa normal und empfindet alle Insulte, gleichviel welcher Art, wie gesunde Pulpen. Soweit meine grobsinnlichen Erfahrungen. Um nun auch durch theoretische, instructivere Versuche die Wirkung des Formagens und die durch dasselbe hervorgerufenen Gewebeveränderungen kennen zu lernen, machte ich eine Reihe bakteriologischer Untersuchungen, wie sie Miller (17) in seinem klassischem Werke „Ueber die Mikroorganismen der Mundhöhle" mit den verschiedensten Antisepticis bei Pulpen vorgenommen hat. Ich wählte hierfür, gleich Miller, die fleischigen Pulpen von Kalbszähnen, die ich, theils gespalten, theils in toto, in ein kleines, unten in eine spitze Oeffnung auslaufendes Röhrchen hineinfüllte. Von der feinen Oeffnung des Röhrchens aus, an welcher meistens der dem foramen apicale im Zahne angelagerte Theil der Pulpa zu liegen kam, inficirte ich die Pulpa mit Bakterien frisch extrahirter pulpitischer Zähne und applicirte zugleich auf dem entgegengesetzten Ende der Pulpa, also an der Kronenpulpa, das Formagen, worüber ein Watte- und Wachsverschluss gelegt wurde. Das Röhrchen wurde mit dem inficirten Theile der Pulpa in ein Reagenzglas, das zum Theil mit Cultur-Agar-Agar gefüllt war, gesteckt und dem Brutschrank bei Körpertemperatur übergeben. Hierdurch konnte ich das Eindringen des Formagens in die Pulpa, so auch die vielleicht entstehenden Fäulnissprocesse von aussen beobachten.

Schon nach einem Tage verwandelte sich die röthlich schimmernde Pulpa an der Oberfläche in ein festes, gallertartiges Gebilde, das am zweiten, dritten, vierten Tage u. s. f. gleichmässig zäh bis zur äussersten Spitze wurde. Der eigenthümlich stechende Formalingeruch hatte sich vollkommen erhalten, und nirgendwo waren Fäulnissproducte zu bemerken. Makroskopische und

Digitized by Google

mikroskopische Untersuchungen ergaben, dass keine Bakterien vorhanden waren. Die makroskopischen Untersuchungen wurden so vorgenommen, dass ich die aus den kleinen Gläschen herausgenommenen Pulpen auf Platten oder Schälchen mit Cultur-Agar-Agar verpflanzte und diese wiederum während verschiedener Zeiten dem Brutofen übergab. Die Platten blieben durchaus steril, und damit ist die ausserordentlich starke desinficirende und antiseptische Kraft des Formagens erwiesen.

Eine andere Frage war: Wirkt Formagen zerstörend auf das Pulpengewebe, auf dessen Nerven und Blutgefässe, oder conservirt es dieselben? Zur Beantwortung dieser Frage wurden Pulpen, welche auf die vorhin erwähnte Weise behandelt waren, fixirt und mit dem Mikrotom in äusserst feine Längs- und Querschnitte zerlegt. Als Controlversuche wurden frische Kalbspulpen in Zupfpräparate verwandelt und ebenso wie die ersteren mikroskopisch betrachtet.

Die mit Formagen behandelten Pulpen zeigten im grossen Ganzen dasselbe Bild wie die normalen. Das Blut aber war bei den ersteren in allen Gefässen coagulirt; die rothen Blutkörperchen glichen, dicht an einander gelagert, einer homogenen, braunrothen Säule. Die Nerven erschienen intact. Da die Blutgefässe auch in den feinsten und äussersten Verästelungen der Pulpa das gleiche Bild boten, ist anzunehmen, dass die freigewordenen Formaldehyddämpfe die ganze Pulpa durchdrungen hatten. — Danach gestaltet sich die Wirkungsweise des Formagens folgendermassen:

Bei der Application auf die entzündete Pulpa wirkt zuerst Carbol und Eugenol anästhesirend; das letztere löst kurze Zeit nachher einen leisen, ziehenden Schmerz aus, indem es die schon bei der Entzündung vorhandene Hyperämie ein wenig vermehrt. Bald darauf durchströmen die im Formagen gebundenen Formaldehyddämpfe allmählich das ganze Pulpengewebe, tödten alle pathogenen Keime und verwandeln die Pulpen in toto in eine gallertartige, homogene Masse; es bilden sich Stasen oder Blutstockungen, welche das oben beschriebene mikroskopische Bild wiedergab. Während diese Stasen sich naturgemäss zuerst an den der Applicationsstelle des Formagens zunächstliegenden Blutgefässen bilden,

Digitized by Google

wird ihnen durch das foramen apicale von unten her neues Blut zugeführt, wodurch der Druck in den durch die Stasen verengten Gefässen — die durch die bei Entzündungen bereits bestehende Hyperämie und durch die von Eugenol hervorgerufene strotzend voll sind — so gross wird, dass ein Theil der Blutflüssigkeit durch die Gefässwände herausgepresst wird; diese Blutflüssigkeit saugt das im Formagen enthaltene poröse Pulver gierig ein. Dadurch werden die Gefässe, welche durch ihre Volumenszunahme die neben ihnen gelagerten Nerven stark gedrückt und so Schmerzen verursacht hatten, entlastet, es stellt sich eine neue Circulation des Blutes ein, und die Pulpa kann nach einiger Zeit normal fungiren. Andererseits wird ein zu stark mit Formaldehyddämpfen versetztes Präparat zu intensiv und heftig auf die Blutgefässe einwirken, der Druck der plötzlich erweiterten und die Nerven bedrückenden Gefässe wird übergross, und so erklärt sich wohl der mächtige Schmerz, welchen ich bei zu stark gesättigtem Formagen öfters beobachtet habe. — Auf Grund dieser Versuche komme ich zu dem Schlusse, dass Formagen als ein werthvolles, dem Ideale Miller's sehr nahekommendes Mittel gegen Pulpitis in den erwähnten Stadien mit gutem Gewissen zu empfehlen ist. Nicht zu verwenden ist es, wie auch schon Abraham angiebt, bei Periostitis.

Schliesslich möchte ich noch hier anfügen, dass ich bei meinen Versuchen, ob Formagen auf die plastischen Füllungsmaterialien schädlich einwirke, zu dem Ergebniss gelangte, dass dies nicht der Fall ist.

Literatur.

1. Physiologische Notizen über Formaldehyd. Bericht der Münchener chem. Gesellschaft. 1888.
2. u. 3. Ueber die Eigenschaften der Formalindämpfe. Gaz. méd. de Paris 1892. Compt. rend. CXV, pag. 290.
4. H. Aronsohn: Ueber die antiseptischen Eigenschaften des Formaldehyds. Berlin. klin. Wochenschrift 1892.
5. J. Stahl: Ueber Formalin. Pharmaz. Zeitung 1893.
6. Valude: Formaldehyd als oculares Antisepticum. Arch. d'ophthalm. 1893.
7. Gepner: Centralblatt für die prakt. Augenheilkunde.
8. Winkel: Festschrift zur Feier des 50jährigen Jubiläums der Gesellschaft für Geburtshülfe u. Gynäkologie in Berlin 1894.

Digitized by Google

9. C. Hauser: Ueber Verwendung des Formalins zur Conservirung von Bakterienculturen. München. med. Wochenschrift 1893. Real-Encyclopädie der gesammten Heilkunde.
10. Lepkowski: Formaldehyd als therapeutisches Mittel in der Zahnheilkunde. Verhandlungen der deutsch. odontologischen Gesellschaft. VII. Bd. Heft 1 u. 2.
11. Lepkowski: Ueber Anwendung des Formaldehyds in der Zahnheilkunde. Heft 3 u. 4 ebenda.
12. Abraham: Meine Behandlung pulploser Zähne mittelst Formaldehyd. Zahnärztliches Wochenblatt No. 485; Formalin No. 462.
13. Abraham: Formagen, ein zuverlässiges Mittel, um pulpitische Zähne in einer Sitzung zu füllen. Zahnärztl. Wochenblatt No. 486.
14. Fleischer: Meine Erfahrungen mit Formagen. Zahnärztliche Rundschau No. 452.
Maschke: Meine Erfolge mit Formagen. Odontologische Blätter No. 17.
Witzig: Formaldehyd. Schweizerische Vierteljahrsschrift für Zahnheilkunde VII. Bd.
15. Miller: Verhandlungen der deutsch. odontolog. Gesellschaft V. Bd, Heft III.
16. Liebreich: Note sur l'anaesthesie locale. Compt. rend. de la Soc. de Biologie 1887. pag. 340.
17. Miller: Mikroorganismen der Mundhöhle.

[*Nachdruck verboten.*]

Verhandlungen des Zahnärztlichen Vereins für das Königreich Sachsen

am 24. October 1896 in Dresden.

Anwesend sind die Herren Mitglieder: Parreidt, Fenthol D. D. S., Starcke, Gerhardt, Dr. Hoffmann, Schwarze D. D. S. und Dr. Haeckel aus Leipzig; Moritz, Hochberg, Paal M. D. S., Kühnast, Rauschenbach, Schoch und Blochmann aus Dresden; Frotscher aus Plauen i/V.; Siegfried aus Meissen a/E.; Hofzahnarzt Köhler aus Greiz; Zinkler aus Chemnitz; Neubert aus Zittau; Schaumlöffel aus Altenburg.

Als Gäste nahmen Theil die Herren: Zahnärzte Nissen, Stahr, Torger und Hille, sowie Herr Dr. med. Bayer, prakt. Arzt aus Dresden.

Herr Parreidt, als stellvertr. Vorsitzender eröffnet die Versammlung, begrüsst die anwesenden Mitglieder und Gäste und gedenkt in kurzen Worten der seit der letzten Versammlung verstorbenen Mitglieder, der Herren Dr. dent. Surg. Fritz Hroch

Digitized by Google

Dr. med. Hube und des Ehrenmitgliedes Herrn Geh. Rath Prof. Dr. B. Schmidt. Er bittet die Versammlung, zu Ehren der Verstorbenen sich von ihren Sitzen zu erheben. Dies geschieht.

Hierauf ertheilt der Vorsitzende Herrn Hille das Wort zu seinem Vortrag:

Ueber Dr. Credé's neue Antiseptica: Silber und Silbersalze und ihre Anwendung in der Zahnheilkunde.

(Vgl. Maiheft S. 218.)

Discussion: Herr Hochberg hat auch bereits Itrol angewandt und empfiehlt, Versuche damit zu machen. Bei der Behandlung von Zähnen mit putriden Pulpen hat er zuweilen Wurzelhautentzündungen nachträglich auftreten sehen, doch dürften diese wohl kaum allein auf die Anwendung von Itrol zurückzuführen sein. Entgegen den Beobachtungen des Herrn Hille habe er aber doch hier und da Verfärbung der mit Silbersalzen behandelten Zähne gesehen, wenngleich dieselbe nicht so arg sei wie die derjenigen Zähne, bei denen Sublimat gebraucht worden sei.

Herr Starcke fragt an, in welcher Weise das Itrol in die Wurzelkanäle gebracht werde.

Herr Hochberg erwidert, dass es in der Hauptsache darauf ankomme, das Itrolpulver in die Pulpakammer, nicht in die Kanäle zu bringen. Natürlich sei die Anwendung bei den unteren Zähnen leichter als bei den oberen.

Herr Starcke ist der Ansicht, dass es doch wohl darauf ankomme, das Pulver möglichst tief in die Kanäle einzuführen und fragt, ob es Herrn Collegen Hille möglich sei, mit seinem Bläser das Itrol in alle Kanäle zu bringen, z. B. in die der oberen zweiten Molaren und der Weisheitszähne.

Herr Hille: In solche Kanäle, die der Wirkung des Pulverbläsers unzugänglich sind, wird das Itrolpulver mit einer Sonde eingeführt. Diese Sonde wird mit einer Atrollösung angefeuchtet, um ein besseres Haften des Itrol zu bewirken.

Herr Kühnast hat auch die Silbersalze zur Behandlung von Mahlzähnen angewandt. Er gebraucht den von Herrn Collegen Hille modificirten Pulverbläser. Reizerscheinungen des Periodontiums nach der Anwendung der Silbersalze hat er nicht beobachtet, ausser in vereinzelten Fällen, die er auf eine zu intensive Anwendung der Silbersalze glaubt zurückführen zu müssen.

Herr Paal: Seit einigen Wochen verwende ich Itrol, ebenfalls mit gutem Erfolg. Von der starken antiseptischen Wirkung desselben kann man sich bei Zähnen mit gangränöser Pulpa überzeugen; es genügen meist zwei Einlagen, um den üblen Geruch zu beseitigen. Da das citronensaure Silber aber schwarz wird,

Digitized by Google

wenn noch Fäulniss oder Feuchtigkeit im Zahne ist, so ist es besser, dasselbe hauptsächlich nur bei Molaren anzuwenden; in Verbindung mit Fletscher-Cement giebt es eine gute Wurzelfüllung, die den Zahn nicht verfärbt. Eine seit Jahren bestehende Pyorrhoea alveolaris, die mit Itrol behandelt wurde, zeigte nach kurzer Zeit gute Besserung. Die Silberbehandlung hat mich auf die Idee gebracht, Zahnwurzeln mit metallischem Silber auszufüllen. Schon früher hat man Wurzeln mit Edelmetall (Goldstiften) ausgefüllt, ohne aber die antiseptische Wirkung dieser Metalle zu kennen. Dr. Credé sagt über die Wirkung des Silbers, auf Wunden gebracht, Folgendes: Sobald metallisches Silber auf aseptisch sterile Wunden (hierfür können wir sagen in asept. ster. Wurzeln) gebracht wird, bleibt es unverändert und reizlos liegen. Sobald aber die Wunde (hier Wurzel) nicht aseptisch ist und sich in ihr Spaltpilze einfinden, so entsteht zwischen dem Zersetzungsprodukt, welches die Spaltpilze mit dem Gewebe hervorbringen, und dem Silber eine Verbindung, ein Silbersalz, das milchsaure Silber, welches, wie bakteriologisch nachgewiesen ist, ein starke antiseptische Wirkung besitzt. Bei einer mit Silber gefüllten Wurzel wirkt daher das Silber selbstthätig antiseptisch, sobald noch Spaltpilze vorhanden sind oder sich einfinden sollten. Da aber die Wirkung des Silbers, der kleinen Oberfläche entsprechend, nur eine geringe sein kann, so müssen die Wurzeln vorher gereinigt und desinficirt werden. Meine Versuche habe ich mit dünnen, etwas zugespitzten Silberstiften begonnen, vielleicht kann man auch Silberfolie vortheilhaft verwenden. Infolge der Geschmeidigkeit des Silbers lässt sich ein solches Stäbchen, mit einer schmalen Flachzange angefasst, leicht in den Wurzelkanal bis zum for. apic. schieben; das andere Ende desselben wird am Zahnhals mit Cement umgeben, welches auch die Pulpahöhle verschliesst. In einzelnen Fällen, z. B. bei freiliegenden Schneide- und Eckzahnwurzeln, ist diese Füllung leicht und rasch auszuführen. Eine weitere nützliche Anwendung findet das metallische Silber bei entzündetem, schwammigem Zahnfleisch, dessen krankhafte Beschaffenheit durch das Tragen einer Kautschukplatte hervorgerufen wird. Man belege die Gaumenseite der Platte mit Silberfolie, die infolge der oben erwähnten antiseptischen Wirkung das Zahnfleisch nach kurzer Zeit wieder auf den normalen Zustand zurückbringt.

Herr Hille fragt Herrn Paal, ob er es nicht für schwieriger halte, den dünnen Silberdraht in die Wurzelkanäle einzuführen statt des Itrol. Auch meint er, dass die Wirkung des metallischen Silbers in den Wurzelkanälen zu langsam erfolge und das Itrol deshalb schon vorzuziehen sei.

Herr Dr. Beyer theit mit, dass ihm die Anwendung von

Digitized by Google

Silberdraht, wie sie Herr Paal empfiehlt, als Wurzelfüllung ganz correct erscheine. Allerdings zeige sich die Einwirkung des Silbers auf die Spaltpilze am deutlichsten da, wo das Silber eine grosse Fläche bietet.

Es folgt der Vortrag des Herrn Paal über:

Einige Neuerungen aus unserem Instrumentarium.

Ein Instrument, welches in der Praxis häufig gebraucht wird, ist der **Luftbläser.** Er dient zum Austrocknen der Cavität und erfüllt erst seinen Zweck vollkommen, wenn er auch als Warmluftbläser verwendet werden kann, da kalte Luft auf empfindlichem Dentin Schmerzen hervorruft. Von den verschiedenen bisher gebräuchlichen Warmluftbläsern, die noch gewisse Mängel aufzuweisen haben, ist der elektrische der brauchbarste, indess sind auch bei diesem die anhängenden Drähte, sowie seine kurze und zerbrechliche Glasspitze unangenehme Zugaben. Bei den einfacheren Bläsern, deren Röhre oder Kugel über der Spiritusflamme erwärmt wurde, war ebenfalls der heissen Röhre und der meist zu heissen Luft wegen eine vorsichtige Handhabung geboten. Es ist daher mein Bestreben gewesen, durch die Construction eines neuen Apparates diese Nachtheile möglichst zu beseitigen.

Etwas Allgemeines sei der Beschreibung des Bläsers noch vorausgeschickt. Atmosphärische Luft ist ein schlechter Wärmeleiter, d. h. der Uebergang der Wärme von Theilchen zu Theilchen geschieht sehr langsam; erst durch die unmittelbare Berührung mit einem Heisskörper, Röhre oder Flamme ist es möglich, einen kleinen Theil der Luft schnell auf eine höhere Temperatur zu bringen. Es ist daher bei einem Warmluftbläser die einfachste und zugleich beste Art, schnell warme Luft zu bekommen, wenn man den Ausgangspunkt derselben, hier die Spitze der Röhre, vor dem Gebrauch erhitzt, selbstverständlich muss letztere aus feuerbeständigem Material hergestellt sein. — Bessere Wärmeleiter als die luftförmigen sind die festen Körper, unter denen die Metalle die besten Leiter sind. Diese vermögen in demselben Verhältniss, wie den elektrischen Strom, auch die Wärme gut oder weniger gut durchzulassen, es leitet Silber besser als Kupfer und Kupfer wieder besser als Gold. Folgende Verhältnisszahlen geben die Wärmeleitungsfähigkeit einiger Metalle an: Silber 100, Kupfer 74, Gold 53, Neusilber 6 u. s. w. Die Wärmeaufnahme und -Abgabe ist z. B. zwischen Silber und Neusilber wie 100:6 oder bei letzterem 16,66 mal langsamer. Eine Neusilberröhre wird daher langsamer warm und hält die Hitze längere Zeit an sich als eine solche aus den anderen, vorher erwähnten Metallen. Dieser schlecht leitenden Eigenschaft zufolge sind einige Theile des Instrumentes aus Neusilber hergestellt.

Digitized by Google

Nach diesen Voraussetzungen komme ich zur Beschreibung des neuen Bläsers. Derselbe besteht wie beim Kaltluftbläser aus Gummiball mit anhängender Röhre, nur dass diese aus Neusilber angefertigt ist, eine gleichmässig gerade Form hat und in einer im stumpfen Winkel hart eingelötheten Spitze endet. Ueber dieser Röhre befindet sich noch eine zweite, bewegliche und etwas kürzere, ebenfalls aus Neusilber hergestellte Röhre, welche man als Mantel bezeichnen kann. Der letztere lässt sich vor- und rückwärts schieben und ist zur besseren Handhabung noch mit einem Knopf versehen. Das Erwärmen dieses einfachen Apparates geschieht in der den Collegen bekannten Weise dadurch, dass man den vordersten Theil der Röhre, mit der Spitze nach oben gerichtet, in eine Spiritusflamme hält und durch Zusammenpressen resp. Nachlassen des Gummiballes die Luft durch die Flamme aus und einströmen lässt. Nach dem Erhitzen schiebt man den Mantel über den heissen Theil der Röhre und hat damit den Bläser zum Gebrauch fertig. (Abbildung 1, 2, 3.)

Fig. 1.



Fig. 3.



Fig. 2.

Der Mantel, der den Zweck hat, die Spitze zu bedecken, um ein Verbrennen der Mundschleimhaut zu verhüten, ist durch einen kleinen Luftzwischenraum vor der unmittelbaren Berührung mit der heissen Spitze getrennt. Ferner ist er aus Neusilber angefertigt, welches, wie schon erwähnt, ein schlechter Wärmeleiter ist, und dann lässt er die Wärmestrahlen, welche von der heissen Spitze ausgehen, infolge einer hohen Politur seiner Innenseite nicht eindringen, da glänzende Metallflächen Wärmestrahlen reflectiren. Ein schnelles Warmwerden des Mantels wird daher auf dreifache Weise vermieden: durch einen Luftzwischenraum, er besteht aus schlecht leitendem Metall, und durch die Politur seiner Innenfläche.

Die schlecht leitende Eigenschaft des Neusilbers ist für die Construction dieses Bläsers von doppelter Bedeutung geworden; es

Digitized by Google

nimmt erstens das Metall die Wärme verhältnissmässig langsam an, was dem Mantel zum Vortheil gereicht, und dann giebt die Spitze, die in der Flamme eine für einen warmen Luftstrom genügend hohe Temperatur erhält, die gewonnene Hitze nur langsam wieder an die Umgebung ab.

Wie heiss darf die Luft sein? Genaueste Messungen lassen sich nicht ohne weiteres anstellen, nur ungefähr gebe ich die Grenze der Dentinempfindlichkeit an. Ueber 50 Grad und unter 25 Grad C. macht sich schmerzhafte Empfindung bemerkbar, eine Mitteltemperatur von 35—40 Grad ist die angenehmste, weil zwischen dieser die Blutwärme liegt. Hält man nun die Spitze in eine 4 cm hohe Spiritusflamme und lässt die Luft in der vorher schon beschriebenen Weise zweimal langsam durch die Flamme aus- und einströmen, so erhält man diese Wärme, die zum gründlichen Austrocknen einer Cavität anhält. Durch längeres Erwärmen der Spitze lässt sich die Temperatur des Luftstromes nach Belieben erhöhen.

Fig. 4.

Den Mantel schiebt man mit dem Daumen derselben Hand vor, die den Ball hält; man kann daher, was während der Operation von Vortheil ist, den Bläser mit einer Hand zum Gebrauch fertig stellen. Röhre und Mantel lassen sich vom Gummiball abschrauben und können mit den anderen Instrumenten desinficirt werden.

Die Vorzüge dieses kleinen Apparates mögen zum Schluss noch kurz zusammengefasst werden. Er gewährt einen regulirbaren warmen Luftstrom, Schutzvorrichtung gegen Verbrennen der Mundschleimhäute und eine einfache Handhabung.

Die zweite Neuerung ist ein **elektrischer Beleuchtungsapparat,** der sich durch seine Construction von anderen unterscheidet. Wie die Abbildung 4 zeigt, geht er von der Rückseite der Operationsstuhllehne über der Schulter des Patienten nach vorn, er macht die Bewegungen des Stuhles mit und bleibt immer in derselben Entfernung vom Operationsfelde. Der Apparat, der abnehmbar ist und im Instrumentenschranke aufbewahrt werden kann, wird beim Gebrauch in einem Klemmstück am Stuhle befestigt. Vom Schultergelenk, welches die verticale Bewegung des Armes ermöglicht, geht ein dünnes, etwas gebogenes Rohr nach vorn und endet

Digitized by Google

in einer kleinen drehbaren Scheibe. Auf der letzteren ist eine Scheere befestigt, an deren Ende sich die elektrische Lampe befindet, die von einer Metallhülse mit Glaslinse eingeschlossen ist. Durch eine besondere Construction der Gelenke ist es möglich, die Hülse nach verschiedenen Richtungen zu drehen, es lassen sich die horizontalen, verticalen und kreisförmigen Bewegungen ausführen. (Abbildung 4.)

Die zahlreichen Gelenke des Armes sind zum Theil mit dünnen Lederringen versehen, welche eine grössere Reibung der Gelenkflächen bewirken. Der Apparat ist trotzdem leicht beweglich, bleibt aber, vorausgesetzt, dass die Schrauben fest angezogen sind, in jeder Lage, in die er geschoben wird, unveränderlich stehen.

Die Lampe, man kann eine solche von 7—10 Volt verwenden, ist von einer Metallhülse umgeben, deren vorderster Theil eine planconvexe Linse enthält, welche die Lichtstrahlen sammelt. Durch Verschieben des Glaskörpers lässt sich der Lichtkreis, der im Mittel ungefähr 10 cm beträgt, grösser oder kleiner stellen. Während die Augen des Patienten geschützt sind, hat man für die Zahnbehandlung ein sehr helles Licht.

Unterhalb des Schultergelenkes ist noch ein Ausschalter angebracht. Die Kraft wird einem 6zelligen Accumulator entnommen, der auch die Bohrmaschine treibt; für die Lampe allein genügen 4 Zellen.

Der Apparat hat neben einer guten Beleuchtung folgende Vorzüge: er ist leicht, sehr beweglich, belästigt weder Patient noch Zahnarzt und schliesst sich den Bewegungen des Operationsstuhles vollständig an.

Hierauf hält Herr Fenthol seinen Vortrag:

Ein Regulirungsfall.

Sehr geehrte Versammlung! Ich möchte Ihnen heute über einen kleinen Regulirungsfall aus meiner Praxis berichten, der insofern für Manche ein gewisses Interesse bieten dürfte, als er nicht zu den alltäglichen Vorfällen gehört.

Ehe ich Ihnen die Modelle zeige, gestatten Sie mir, Ihnen die Vorgeschichte des Falles kurz zu berichten.

Der Patient M., ein jetzt $9\frac{1}{2}$ Jahre alter Knabe, stürzte vor $2\frac{1}{2}$ Jahren vom Bicycle und fracturirte hierbei den linken oberen bleibenden Central-Schneidezahn. Gleich nach dem Unfall wurde mir der Knabe von den Eltern zur Behandlung überwiesen mit der Bitte, den entstellenden Defect nach Möglichkeit auszugleichen. Die Untersuchung des Zahnes ergab, dass die Fractur ungefähr im oberen Drittel der Zahnkrone in fast horizontaler Linie von der mesialen zur distalen Seite erfolgt war. Die Pulpa

Digitized by Google

war nicht exponirt und der Zahn, der übrigens vollkommen fest in seiner Alveole stand, durchaus schmerzfrei. Da meine erste Untersuchung am Abend stattgefunden, so wiederholte ich dieselbe am folgenden Tage, das Resultat war dasselbe. Auch mit der feinsten Sonde konnte ich keine Eröffnung der Pulpakammer feststellen; Schmerzen hatten sich auch nicht eingestellt, nur zeigte die Bruchfläche eine unbedeutende Empfindlichkeit gegen Kälte, welche übrigens nach wenigen Tagen spontan verschwand. Von einer Entfärbung und Lockerung des Zahnes, Schwellung des Zahnfleisches, kurz von irgend welchen Symptomen, die auf Wurzelhautentzündung, hervorgerufen durch Absterben der Pulpa, schliessen liessen, war nichts zu bemerken.

Meine Absicht war nun, den Defect durch einen partiellen, eventuell ganzen Stiftzahn auszugleichen, da das abgebrochene Stück Krone zu gross war, um es durch eine Conturfüllung dauernd zu ersetzen, abgesehen davon, dass eine solche Füllung wahrscheinlich nichts weniger als verbessernd auf das Aussehen eingewirkt hätte. Unter Berücksichtigung des Umstandes indessen, dass der Patient kaum 7 Jahre alt war und die Wurzelspitze möglicherweise noch nicht ganz ausgebildet war, beschloss ich, mich zunächst abwartend zu verhalten; war, wie es ganz den Anschein hatte, die Lebensfähigkeit der Pulpa nicht gestört, so konnte sich die weitere Ausbildung der Wurzel normal vollziehen und die Chancen für den dauernden Erfolg des Stiftzahnes waren grösser, je älter der Zahn wurde, ehe die für den Ersatz nöthige Exstirpation der Pulpa und Wurzelbehandlung vorgenommen wurde. Ich theilte diesen Entschluss den Eltern mit und bat sie, mir den Knaben von Zeit zu Zeit zur Untersuchung zu schicken, namentlich sollte dies unverzüglich geschehen, wenn sich irgend welche Schmerzen einstellen sollten, denn meine Erfahrung bei ähnlichen Fällen hatte mich gelehrt, dass die Pulpen solcher Zähne, trotzdem sie anfangs absolut unverletzt erschienen, doch oft noch längere Zeit nach dem Unfall spontan absterben.

Wie es nun häufig bei derartigen Fällen zu gehen pflegt, so geschah es auch hier. Der Knabe kam im ersten Jahre nach dem Unfalle wiederholt zur Untersuchung. Da jedoch die Untersuchungen resultatlos verliefen und der kleine Patient keinerlei Beschwerden verspürte, so unterblieben die ferneren Besuche.

Im April dieses Jahres nun, also ungefähr 2 Jahre nach dem Unfall, stellte sich der Patient mit einem ausgesprochenen Alveolar-Abscess, ausgehend von der Wurzel des fracturirten Schneidezahnes, wieder ein. Er hatte schon seit einiger Zeit Empfindung und Schmerzen gehabt, dieselben waren aber nicht bedeutend gewesen, er hatte geglaubt, sie würden vorübergehen, und erst

Digitized by Google

die schnell zunehmende Heftigkeit der Schmerzen hatte ihn veranlasst, mich aufzusuchen. Die Chancen einer Ausspülung des Abscesses und Herrichtung des Stumpfes für einen dauernden partiellen oder ganzen Stiftzahn waren recht gering, der Zahn war dunkelblau, grau entfärbt, steckte ganz locker in seiner Alveole, und bei der geringsten Berührung floss reichlich Eiter rings um die Zahnwurzel aus dem Zahnfach ab.

So schlug ich, um den kleinen Patienten schnell von seinen Schmerzen zu befreien und eine weitere Verbreitung der Entzündung zu verhüten, die Extraction des Zahnes vor, und der Patient und die Eltern willigten sofort ein. Gleichzeitig versprach ich, den Versuch zu machen, ein Zusammenrücken der Nachbarzähne über die Mittellinie zu bewirken, um so die entstellende Lücke zu beseitigen und einem künstlichen Zahnersatz vorzubeugen. Diese Behandlung habe ich nun am 11. Mai begonnen, und sie war am 7. September beendet.

Ich gebe Ihnen nun die Modelle herum, wie sie aufeinander folgen, an denen Sie am besten die Stadien der Behandlung verfolgen können. Leider besitze ich keines, das den fracturirten Zahn in seiner Stellung zeigt, aber der kleine Patient war s. Z. so von Schmerzen geplagt, dass ich mich nicht entschliessen konnte, ihn mit dem Abdrucknehmen zu belästigen.

Sie sehen hier zunächst den Status praesens am 11. Mai d. J., also bei Beginn der Operation. Der Oberkiefer springt weit über den Unterkiefer vor. Die Schneidezähne sind ungewöhnlich gross, wodurch die Lücke erst recht entstellend wirkt. Es stehen in dem zu regulirenden Oberkiefer die beiden bleibenden 1. Molaren, die Milchmolaren, Milchprämolaren und Milcheckzähne, der rechte bleibende laterale, rechte bleibende centrale und linke bleibende laterale Schneidezahn. Der zum Zusammendrängen benutzte Apparat besteht aus einer Kautschukplatte, welche die bleibenden Molaren und die Milchzähne mit Ausschluss der Eckzähne überkappt. An dieser Kappplatte ist ein Goldband, welches an den Labialflächen der Frontzähne anliegt, befestigt. Rechtsseitig ist dieses Band mit einer Schraube an der Platte befestigt. Das linke Ende des Bandes ist mit einer Oese versehen, durch den eine lange, gerade Schraube geht, die wiederum in zwei Oesen befestigt ist. Auf diese Weise kann das federnde Goldband, durch dessen Druck die Zähne zusammengedrängt werden, allmählich, wie es die Veränderung in den Stellungen der druckweichenden Zähne erfordern, verengt, beziehungsweise schärfer angezogen werden. Der kleine Patient musste täglich bis auf weiteres zu mir kommen. Der Apparat wurde dann abgenommen und gereinigt, der kleine Patient musste seine Zähne sich auch gründlich reinigen, dann wurde der Apparat wieder eingesetzt und das Goldband mittelst

Digitized by Google

Schraube wieder fest an die Zähne gelegt. Der Erfolg, der mit diesem einfachen Apparat erzielt wurde, war namentlich anfangs ganz überraschend, wie Sie aus dem 2. Modell, welches am 1. Juni, also nach 19 Tagen, genommen ist, sehen können. Der vorspringende Oberkiefer ist bedeutend zurückgewichen, und die Lücke zwischen rechtem Centralen und linkem Lateralen auf die Hälfte reducirt. In dieser Weise ging es weiter, nur natürlich langsamer, je mehr der Zahnbogen sich verengte. Am 27. Juni legte ich, um das Band zu verstärken, resp. das Zusammenziehen der Lücke direct zu bewirken, einen einfachen kleinen Gummiring um rechten Centralen und linken Lateralen und schraubte das Goldband direct über diesen Ring dergestalt, dass ein Zurückweichen derselben gegen das Zahnfleisch unmöglich wurde. Dieser Ring wurde aller paar Tage durch einen frischen ersetzt. Die Regulirung war am 8. Juli ungefähr beinahe vollendet, nur ein ganz geringer Zwischenraum trennte noch die beiden Zähne, als die Ferienreise meines Patienten die Behandlung unterbrach. Um die gewonnenen Resultate nicht zu verlieren, wurde eine Retentionsplatte angefertigt, zwecks dieser die bereits locker gewordenen Milchprämolaren extrahirt. Die Retentionsplatte unterscheidet sich von der Ihnen bekannten in keiner Weise, es ist eine einfache Kautschukplatte, welche nur den Gaumen bedeckt und in die ein schmales Goldband einvulkanisirt war, welches labial an die Zähne eng angepasst ist und eine Veränderung der Stellung verhindert. Diese Platte sollte der Patient selbst täglich herausnehmen und wieder einlegen.

Als der Knabe am 20. August sich wieder bei meinem Assistenten vorstellte, ich war in der Sommerfrische, erzählte er diesem, dass die Platte bei einem heftigen Anfall von Seekrankheit am 2. August zerbrochen wäre. Also war der Patient vom 2. bis 20. August ohne jede Platte gewesen. Natürlich waren die Zähne wieder etwas in ihre alte Stellung zurückgegangen, eine neue Kappplatte musste angefertigt werden, doch folgten sie schnell dem Druck, wie Sie an dem Modell vom 1. Sept. zu ersehen belieben. Am 7. Sept. konnte die Regulirung als beendet betrachtet werden. Um die Zähne in ihrer Stellung zu erhalten und auch die neu durchbrechenden keinem ungünstigen Einfluss auszusetzen, habe ich nun eine kleine Goldkappe angefertigt, die die beiden Nachbarzähne eng umschliesst und mit Cement befestigt ist. Diese Kappe und aufgekittete Bänder waren bei meinem früheren Lehrer Prof. Dr. Guilford in Philadelphia sehr beliebt und wurde von ihm vielfach angewandt und empfohlen. Bis heute, Ende October, kann ich mit meinem Resultat zufrieden sein. Die Goldkappe hält beide Zähne fest zusammen, und der Kiefer zeigt keine Neigung, sich wieder nach vorn zu neigen. — Es bleibt nur noch die

Digitized by Google

Frage zu erledigen, wie sich die Dinge gestalten werden, wenn die sämmtlichen Milchzähne gewechselt haben. Ich glaube durchaus nicht, dass das Auftreten der übrigen permanenten Zähne die Sache ungünstig beeinflussen wird. Im Gegentheil hoffe ich, dass die breiteren neuen Zähne, besonders die Eckzähne, die vordere Kieferpartie noch enger zusammendrängen wird. Sollte aber je eine nachtheilige Wirkung eintreten, so wird eine kleine Nachregulirung sicher ein gutes Resultat geben, die wahrscheinlich mit gleicher oder ähnlicher Richtmaschine zu bewerkstelligen wäre.

Es folgt der Vortrag des Herrn Parreidt:

„Neue Beobachtungen an einem wiedereingepflanzten Zahne."

Die wesentlich neue Beobachtung besteht darin, dass an einem bei einem 12jährigen Knaben wiedereingepflanzten Zahne der Alveolarfortsatz nicht mehr an Höhe zunahm, so dass die Nachbarzähne nach mehreren Jahren bedeutend länger waren und der eingepflanzte Zahn eine Lücke liess. Nach 7 Jahren wurde deshalb der eingepflanzte Zahn abgezwickt und durch einen künstlichen ersetzt. Die Wurzel zeigte sich beim Abzwicken zum grössten Theil durch Knochen ersetzt. (Ausführlicheres darüber folgt später in dieser Monatsschrift.)

Discussion. Herr Schwarze meint, dass bezüglich der Resorption der Wurzel jedenfalls viel davon abhänge, ob das Periost des replantirten Zahnes in grösserer Ausdehnung verletzt oder vor der Replantation entfernt sei. Bei wenig verletztem Periost werde das Dentin nicht durch Knochenmassen ersetzt. Er habe Gelegenheit gehabt, verschiedene replantirte Zähne zu extrahiren, habe aber stets nur Resorption der Wurzelspitzen beobachtet. Da Herr Parreidt sagte, dass viel Periost vor der Replantion entfernt war, so sei es wohl denkbar, dass sich spongiose Knochenmasse gebildet habe.

Herr Parreidt erwähnt noch, dass sich replantirte Zähne durchschnittlich 7—9 Jahre, nach Dr. Younger's Verfahren implantirte Zähne dagegen nur etwa 3 Jahre durchschnittlich halten.

Herr Schwarze möchte bei dieser Gelegenheit die Herren Collegen bestimmen, recht vorsichtig bei der Replantation zu verfahren. Diese Warnung beziehe sich hauptsächlich auf die Replantation solcher Zähne, die, obschon noch vollkommen fest in den Alveolen, extrahirt wurden, um die Wurzelfüllung, die vielleicht besondere Schwierigkeiten bot, gut ausführen zu können. Dieses Verfahren wurde vor einigen Jahren recht häufig angewandt, hat aber, so weit Herrn Schwarze's Beobachtungen gehen, stets

Digitized by Google

zum Untergang des betreffenden Zahnes geführt. Bessere Praxis sei jedenfalls, in solchen Fällen die Krone abzutragen, dann sei die Wurzelbehandlung immer möglich und eine künstliche Krone aufzusetzen.

Herr Starcke sagt, dass nach seinen Beobachtungen an extrahirten replantirten Zähnen Resorption nicht nur an der Wurzelspitze vorkomme, sondern stets da, wo die Wurzel ihres Periost entkleidet war. Dies wäre deutlich an einer Wurzel zu sehen, die er der Versammlung vorlegt, und welche Jahre lang im Kiefer verblieben ist. Hier ist, wie Jedermann sehen kann, die Wurzelspitze ganz intact, aber in der Mitte der Wurzel befindet sich eine grosse Resorptionsstelle.

Herr Kühnast bemerkt, dass er die Replantation solcher Zähne nicht für praktisch halte. Er meine, dass für solche Fälle eine Regulirung, wie sie Herr Fenthol gerade beschrieben, empfehlenswerther sei.

Herr Zinkler hat keine Erfahrung mit Zähnen, die vollständig aus ihren Alveolen heraus waren. Dagegen habe er einen Fall behandelt, wo ein Knabe sich durch einen Anfall beim Turnen den rechten oberen centralen Schneidezahn ganz schief nach der inneren Mundhöhle zu gestossen hatte. Er habe den Zahn in seine richtige Stellung zurückgebracht, durch einen Herbst'schen Cofferdamverband hierin befestigt, und der Zahn sei bis heute ganz normal und wieder vollkommen fest in seiner Alveole angewachsen.

Das neue Organ des Vereinsbundes Deutscher Zahnärzte.

Von

Fr. Hesse, Leipzig.

In einem gedruckten „Aufruf" vom 12. Mai 1897 theilte mir Herr Dr. Kirchner in Königsberg mit, dass er beabsichtigt, an Stelle des Zahnärztlichen Vereinsblattes eine neue Wochenschrift unter dem Titel „Deutsche Zahnärztliche Wochenschrift", Organ des Vereinsbundes Deutscher Zahnärzte, in's Leben zu rufen, und knüpfte daran die Aufforderung, ich möchte den Aufruf mit unterzeichnen und mich zur Leistung eines Beitrages zum Garantiefonds verpflichten. Derselbe Aufruf ist in No. 11 des Zahnärztl. Vereinsblattes (vom 1. Juni) abgedruckt, und es sind ihm die Unterschriften der Vorsitzenden bez. Delegirten von zehn Vereinen beigefügt worden, die dem Vereinsbunde angehören.

Digitized by Google

Ich habe die Zustimmung des Central-Vereins verweigert und erlaube mir im Nachfolgenden die Gründe dafür mitzutheilen.

Zur Begründung des Unternehmens giebt der Aufruf an, „dass das Vereinsblatt entschieden weiter bestehen muss, zumal zu einer Zeit, wo die zahnärztliche Fachpresse sehr darniederliegt und es dringend erforderlich ist, ein Organ zu erhalten, was ausschliesslich für Zahnärzte bestimmt ist. Um existenzfähig zu sein, müsse ein solches Organ alle acht Tage erscheinen und nicht nur Standesangelegenheiten behandeln, sondern auch wissenschaftliche Arbeiten bringen."

Es ist, wie man sieht, eine Begründung nicht versucht worden, und es darf deshalb angenommen werden, dass Herr Dr. Kirchner sich auch nicht Rechenschaft darüber gegeben hat, welche Gründe gegen seinen Plan sprechen.

Zunächst theile ich Herrn Kirchner's abfälliges Urtheil über einen grossen Theil unserer Fachpresse. muss aber mit einiger Befangenheit gestehen, dass ich selbst nicht ganz frei davon bin, derselben meine Unterstützung zu gewähren, denn ich habe mir die Gratiszustellungen derselben bis heute noch nicht verbeten. Und doch wäre dies eigentlich das erste Mittel, das wir zur Beschränkung dieser Plage in der Hand hätten. Von einer „Redaction" dieser Blätter lässt sich nicht sprechen, denn Ziele haben sie weder in wissenschaftlicher noch in socialer Hinsicht, sondern sie dienen dem Erwerb ihrer Verleger. Unserem Stande sind sie nicht nur nutzlos, sondern schädlich. Von dem kritiklosen Durcheinander von Mittheilungen aller Art haben sich fast alle ernsthaften Standesgenossen fern gehalten und die Wenigen, die den Versuch gemacht haben, daran mitzuwirken, werden denselben beklagt haben, wenn sie sahen, wie diese Blätter sich in den Dienst persönlicher Gehässigkeit stellten und Klatsch und Scandal als Anziehungsmittel für ihre Leser unterstützten. Dass eine solche Art Literatur das Ansehen unseres Standes schädigt, ist unbestreitbar, und wenn Herr Kirchner als moderner Hercules den Besen ergriffe und Säuberung brächte, würde ihm der zahnärztliche Stand zu Dank verpflichtet sein. Es fragt sich aber, ob ihm dies mit dem geplanten Wochenblatte gelinge. Herr Kirchner giebt ihm selbst Aussicht auf Existenzfähigkeit nur dann, wenn es alle acht Tage erscheine und auch wissenschaftliche Arbeiten bringe.

Wenn die Häufigkeit des Erscheinens die Gewähr erhöhte, hätte er doch noch besser eine tägliche Zeitschrift planen sollen. Ich kann aber beiden Voraussetzungen nicht zustimmen. Was der Vereinsbund wünscht und nicht entbehren zu können behauptet, das hat er in seinem Vereinsblatt. Der vom Vorstand des Vereinsbundes behaupteten Unentbehrlichkeit steht aber eine merkwürdige Theilnahmlosigkeit Derer gegenüber, für die es doch da ist, der Zahnärzte, und deshalb zieht sich durch das Blatt ein unverwüstlicher Hauch chronischer Kraftlosigkeit. Dem Redacteur soll daraus kein Vorwurf entstehen. Er hat sich in den Dienst einer undankbaren Aufgabe gestellt, und ich erkenne gern an,

Digitized by Google

dass er mit Fleiss und Ausdauer bemüht gewesen ist, sich über Wasser zu halten. Aber das ist kein Leben für ihn, noch für sein Blatt. Dazu braucht er die rege Unterstützung des ganzen Berufsstandes, und diese hat sich nicht gefunden — einfach aus Mangel an Interesse.

Die ergiebigste Quelle, die ihm hätte zufliessen sollen, wären die Versammlungen des Vereinsbundes und die Verhandlungen des Vorstandes desselben gewesen, aber schon diese hat regelmässig versagt. Die Erfahrung hat also bewiesen, dass es dem Organ des Vereinsbundes an Nahrungszufuhr fehlt. Wenn sich diese nicht steigern lässt, und wenn man das Organ so nicht weiter fristen will, so wäre die logische Folge, dass man seine Lieferungstermine verminderte. Dem gegentheiligen Versuch muss man jede Berechtigung absprechen. Ich halte diese Zustände für Krankheitssymptome und glaube, es ist nützlicher, den Ursachen derselben nachzugehen, als sie durch ein paar kleine Mittelchen zu verschleiern zu suchen oder mit einem letzten verzweifelten Sprunge noch mehr auf's Spiel zu setzen. Das Uebel liegt nach meiner Meinung in der ganzen Organisation des Vereinsbundes. Er ist mit Pauken und Trompeten in Scene gesetzt worden, und als man sich nach der Arbeit umsah, die er leisten sollte, zeigte es sich, dass es für ihn wenig zu thun gab. Um doch den viel zu umfangreichen Apparat im Gange zu halten, wurden Anstrengungen versucht, die mit den Erfolgen in einem offenbaren Missverhältniss standen, und die nicht dazu beigetragen haben, die Meinung von der Unentbehrlichkeit dieser Organisation zu befestigen. Mir hat die ganze Thätigkeit des Vereinsbundes bisher den Eindruck gemacht, dass er für seinen Vorstand und seine Delegirten da ist, nicht umgekehrt. Und doch wären nützliche Aufgaben für ihn vorhanden, aber sie erfordern, dass man sie findet, dass sie von geeigneten Leuten angefasst werden und dass man sich eine zweckmässige Beschränkung in der Auswahl auferlegt. Unter dem Schlagwort „Standesfragen" hat der Vereinsbund Vieles herbeigezogen, was nur den Anschein hatte, als beschäftige er sich mit den allgemeinen Interessen der Zahnärzte, und hat dabei sein Ziel ebenso oft nicht erreicht, als er darüber hinausgeschossen ist. Vielleicht dient es zu seiner Festigung, wenn er sich statt dessen in Zukunft auf wirthschaftliche Fragen beschränkt.

Mit dem neuen Unternehmen plant der Vereinsbund einen neuen Schritt in's Dunkle, der zunächst verhängnissvoll werden kann für ihn selber. Indem er auch den wissenschaftlichen Theil unseres Berufs in seine Regie nehmen will, tritt er aus dem Rahmen seiner bisher vorgeschriebenen Wirksamkeit heraus, die noch nicht einmal abgeklärt ist, und zersplittert seine Kräfte. Denn ohne Betheiligung des Bundes lässt sich doch dieser Theil seiner Wirksamkeit nicht gut denken. Das Mindeste, was geschehen muss, ist, dass der Vereinsbund einen wissenschaftlichen Redacteur anstellt und dass er einen Druck auf seine Angehörigen ausübt, ihre fachmännischen Publicationen seinem

Digitized by Google

Organe zuzuwenden. Der Redacteur kommt damit in ein Abhängigkeits-Verhältniss zu einem so vielköpfigen Patronat, dass ihm die erste Grundlage einer erspriesslichen redactionellen Thätigkeit, die Unabhängigkeit, entzogen wird. Die Stellung, die dem wissenschaftlichen Theil des Blattes angewiesen wird, ist aber von vornherein eine solche, dass sie die Mitarbeiterschaft ernster Berufsgenossen ausschliesst. Man braucht sich die Ziele des Vereinsbundes nur zu vergegenwärtigen und den Aufruf des Herrn Dr. Kirchner zu lesen, um sich zu sagen, dass für das geplante Wochenblatt die Wissenschaft nicht Zweck, sondern Mittel zum Zweck ist, und das ist eine Herabwürdigung der Wissenschaft. Die Leute, deren Mitwirkung unentbehrlich wäre, werden es ablehnen, sich den Platz des Feuilletonisten anweisen zu lassen.

Die nächst Geschädigte wird die Monatsschrift für Zahnheilkunde sein und mit ihr der Central-Verein. Wir haben in der Monatsschrift augenblicklich das einzige wissenschaftliche Fach-Organ, das regelmässig erscheint. Es offenbart sich in ihr der grösste Theil unserer wissenschaftlichen und fachmännischen Leistungen, und es ist für Jeden von uns eine, schon vom Nationalgefühl gebotene Verpflichtung vorhanden, zum Gedeihen dieses Gradmessers unserer Leistungsfähigkeit beizutragen. Nun ist aber trotz dieser Stellung des Blattes weder sein Redacteur noch sein Verleger auf Rosen gebettet. Die Zahl der Abonnenten steht weit zurück hinter der Gesammtzahl der Zahnärzte, und ein Ueberangebot von guten Originalbeiträgen ist auch nicht vorhanden. Wenn sich für Abonnenten und Mitarbeiter noch ein neuer Abzugskanal bildet, wird die Lage des Blattes verschlechtert statt verbessert.

Verleger und Redacteur müssen sich damit abfinden, nicht so der Central-Verein. Er hat die Förderung des wissenschaftlichen Ausbaues unseres Berufs zum obersten Ziel und als selbstverständliche Folge davon die Erhöhung unseres Standesansehens im In- und Auslande. Er muss deshalb seine Zustimmung zu einer Schädigung seines Organs versagen, die ihn in der Erfüllung seiner idealen Aufgaben empfindlich zu beeinträchtigen droht.

Auszüge und Besprechungen.

A. Woodward: Death from swallowing artificial teeth. (Journ. Brit. Dent. Associat. 1897, I.)

Acht Monate vor ihrem Tode hatte die 24jährige Patientin ein Ersatzstück mit einem künstlichen Zahne verschluckt. Kurze Zeit darauf traten beträchtliche Schmerzen in der Gegend des unteren Sternalendes auf. Mittelst der Magensonde war der Fremdkörper in der Cardia festsitzend zu constatiren, und nach An-

Digitized by Google

wendung eines leichten Druckes glaubte man denselben in den Magen befördert zu haben, zumal da sich Pat. erleichtert fühlte; indessen blieb ein gewisses Erstickungsgefühl bei jedesmaligem Verschlucken grösserer Bissen bestehen. Da eine Operation verweigert wurde, erfolgte der Tod nach vorausgegangenem mehrmaligen Erbrechen beträchtlicher Blutmengen. Durch die Section ergab sich, dass die Platte sich wider Erwarten noch im Oesophagus befand, ca. vier Zoll unter der Cartilago cricoidea. Der künstliche Zahn war in die ulcerirte rechte Wand des Oesophagus eingebettet, während durch das eine Plattenende mehr nach links zu ein weiteres Ulcus entstanden war, welches die Oesophaguswand perforirt und die Aorta eröffnet hatte. Hieraus erklärten sich auch die tödlich verlaufenen Blutungen.

Dr. phil. A. Hoffmann (*Leipzig*).

Röse: Ueber die Zahnverderbniss der Musterungspflichtigen in Bayern. (Oesterr.-Ungar. Vierteljahrsschr. f. Zahnheilk. 1896, IV.)

Aus den gewonnenen Resultaten ist Folgendes hervorzuheben: Wahrscheinlich repräsentirt der verschieden grosse Gehalt des Schmelzes an Magnesiasalzen ein mehr oder minder prädisponirendes Moment für die Entstehung der Caries, indem anzunehmen ist, dass die harten, gelben Zähne eine grössere Menge phosphorsaurer Magnesia im Schmelze enthalten als die weicheren weisslichen und bläulichen Zähne. Auch die Gesichtsform übt auf die Häufigkeit der Caries einen Einfluss aus, insofern nämlich die Langgesichter einen höheren Procentsatz defecter Zähne aufweisen, als die Breitgesichter, und zwar haben die ersteren durchschnittlich genau um ein Drittel schlechtere Zähne als die letzteren. Mit Bezug auf die Nahrung hebt Verf. hervor, dass es besonders das mehr oder minder harte Brot ist, welches direct auf die Entstehung der Caries einwirkt; die so bedingten Differenzen in der Cariesfrequenz betragen 6,5—9,7 Procent. Was die Structur betrifft, so finden sich unter 100 gelben Zähnen nur 4,3—26,1, unter 100 graublauen Zähnen dagegen 32,5—47,6 defecte. Die Bodenbeschaffenheit äussert ihren Einfluss auf den Bau der Zähne in der Art, dass in kalkarmen Gegenden die perlgrauen, in den kalkreichen Bezirken indessen die gelben Gebisse überwiegen. In ersteren finden sich neben weissgelben und graublauen Zähnen nur 1,8—3,2 Procent gelbe Gebisse gegenüber 56,1—58,1 Procent perlgrauen. In den kalkreichen Districten betragen die entsprechenden Zahlen 47,4—86,6 bez. 0,3—5,3. — Die Gesammtzahl der Untersuchten betrug 5610 Musterungspflichtige mit 165 638 Zähnen.

Dr. phil. A. Hoffmann.

Digitized by Google

Black (Jacksonville): **Recent improvements in filling teeth.** (Aus der Chicago Dental Society. 1. Febr. 1897. — Dental Digest, Febr. 1897.)

Wie in früheren Arbeiten, so legt Black auch in dieser wieder den grössten Nachdruck auf die richtige Gestaltung der Zwischenräume. Er besinnt sich nicht, wenn er Füllungen antrifft, die ihm nicht geeignet erscheinen, das Zahnfleisch und den Höhlenrand gesund zu erhalten, gleichviel ob von ihm selbst oder von andern hergestellt, und gleichviel ob sie im übrigen noch so schön sind oder nicht, diese Füllungen auszubohren und durch geeigneter gestaltete zu ersetzen. Wo er bei Leuten in vorgerücktem Alter Zähne findet, die an den Berührungsflächen glatt geworden sind und nun leicht Speisereste in den Zwischenraum gelangen lassen, so bohrt er diese ganz gesunden Zähne an und gestaltet die Flächen rund. Da die Zähne meist an den Berührungsflächen cariös werden, wo die Mikroorganismen nicht sicher ferngehalten werden können, Gold aber nicht von diesem angegriffen wird, so ist es gerathen, die ganze Fläche bis unters Zahnfleisch aus Gold herzustellen, und an der buccalen und lingualen Seite der Höhle ist auch so viel Zahnsubstanz wegzuschneiden, dass die entstehende Grenze der Füllung sicher von der reibenden Bewegung der Speisen beim Kauen getroffen wird. *Jul. Parreidt.*

Kleine Mittheilungen.

Kataphorese. F. W. Low weist darauf hin, dass, wenn die zur Elektrolyse und Kataphorese des in der Zahncavität befindlichen Medicaments erforderliche Stromstärke überschritten wird, an der positiven Elektrode rasche Austrocknung der Cavität und event. Empfindlichkeit des Zahnes, an der negativen auf der Haut Blasenbildung eintritt. Er betrachtet diese als Zeichen der Elektrolyse der Körpergewebe, als Spaltung derselben in unorganische Elemente. (Dent. Cosm. 1896. Dec.) *St.*

Croucher empfiehlt im Journ. Brit. Dent. Assoc. XVIII, 4, **Chlorocreha als Mittel gegen sensibles Dentin.** Nach oberflächlichem Reinigen der Cavität durch warmen Wasserstrahl wäscht er dieselbe mit Carbolsäure aus, trocknet peinlich entweder mit heisser Luft oder mit Chloroform und verschliesst die Höhle auf zwei bis drei Tage mit in Chloroform erweichten Guttaperchapellets. Nach dieser Zeit soll die Sensibilität ganz oder fast völlig geschwunden sein, wahrscheinlich durch den stricten Abschluss jeder Feuchtigkeit von dem erkrankten Dentin. *Dr. A. H.*

Die merkurielle Stomatitis ist kürzlich von Dr. Alfred Lanz (Moskau) eingehend bearbeitet worden (Klin. u. experimentelle Beiträge zur Pathogenese der merkuriellen Stomatitis und Salivation. Berlin 1897. Oscar Coblentz. gr. 8°. 167 S.). Sie erscheint unter zwei Formen: als Stomatitis simplex, die sich klinisch nicht von einer Stomatitis aus anderen Ursachen unterscheidet, und als eine gangränöse, ulceröse

Digitized by Google

Stomatitis. Ursache für beide Formen ist zunächst die Nutritionsstörung, die durch die Einverleibung des Quecksilbers veranlasst ist und andere Gewebe ebenso wie die Mundhöhlenschleimhaut betrifft. Wird eine Seite beim Kauen nicht oder nur wenig gebraucht, so ist auf dieser Seite die Mundschleimhaut am meisten afficirt, weil hier die physiologische Widerstandsfähigkeit des Zahnfleisches durch den Nichtgebrauch der Zähne verringert ist, weil sich ferner hier mehr Zahnstein ansammelt, und weil die mechanische Reinigung der Schleimhaut, die beim Kauen normalerweise geschieht, hier zu gering ist. Die Mundbakterien können sich daher auf der nicht gebrauchten Seite leicht ansammeln, vermehren und die geschwächte Schleimhaut in Entzündung versetzen. Der Quecksilbergehalt des Speichels hat nach Lanz nicht die ihm vielfach zugeschriebene Bedeutung, die Entzündung direct hervorzurufen, und Sublimatlösungen werden mit bestem Erfolge gegen die Stomatitis mercurialis angewendet. Die Stomatitis ulcerosa ist immer da am schlimmsten, wo ein Druck von Seiten der Zähne stattfindet (Druckgangrän, Decubitus). Die Salivation ist reflectorischen Ursprungs. *P.*

Zahl der Dentisten in England. Nach einer Notiz des Journ. Brit. Dent. Assoc. XVIII, 4 beschäftigen sich in Grossbritannien und Irland 4860 Personen mit Zahnheilkunde. Von diesen waren 1519 Personen oder 31,25 Procent L. D. S., und zwar besassen 785 die englische, 159 bez. 130 die Edinburghische bez. Glasgower und 440 die irische Qualification. Ausserdem waren 184 gleichzeitig als Aerzte und weitere 24 nur im Ausland diplomirt. — 3287 Personen besassen überhaupt keine Approbation. *Dr. A. H.*

Wilhelm Schaper's Katalog. Die rührige Firma Wilhelm Schaper in Dresden hat einen stattlichen Katalog zahnärztlicher Instrumente und Apparate herausgegeben, der die Beachtung aller Praktiker verdient. Möge er viel benutzt werden und seinen Zweck erfüllen. *P.*

Magitot †.

Der berühmte Odontolog, Patholog und Anthropolog Dr. med. Emil Magitot in Paris ist kürzlich gestorben. Er war einer der fruchtbarsten Schriftsteller. Wir zählen in Sternfeld's u. Kellner's „Zahnärztlicher Bücherkunde" 40 Arbeiten von ihm, die entwicklungsgeschichtlichen, anatomischen, pathologischen oder anthropologischen Inhalts sind und sämmtlich die Zähne und ihre Umgebung unmittelbar behandeln oder doch in naher Beziehung zu ihnen stehen. Am bekanntesten davon ist in Deutschland die klassische Arbeit über die Kiefercysten. Der Central-Verein Deutscher Zahnärzte zählte M. zu seinen correspondirenden Mitgliedern seit 1861. Gelegentlich des Internationalen medicinischen Congresses in Berlin 1890 lernten wir den bedeutenden Mann persönlich kennen. Er hat die Zahnheilkunde durch seine streng wissenschaftlichen Arbeiten in ausserordentlicher Weise befruchtet. Seine Werke sind von bleibendem Werth. Die Wissenschaft verliert in ihm einen sehr verdienten Mann. Sein Andenken wird auch von uns alle Zeit hoch in Ehren gehalten werden. *P.*

Digitized by Google

Literatur.

American Text-Book of prosthetic dentistry. In contributions by eminent authorities. Edit. by Charles J. Essig. Illust. with 983 engravings. 8vo, 752 p.

Barrett, A. W., Dental surgery for medical practitioners and students of medicine. 3rd ed. Illust. 8vo. 166 p.

Bell, Victor C., popular essays upon the care of the teeth and mouth. 112 p. il.

Bödecker, C. F. W., Die Anatomie u. Pathologie der Zähne. Deutsche Ausg. gr. 8°. X, 671 S. m. 325 Abbildgn.

Bruneau, Guide pratique de l'extraction des dents, à l'usage des médecins, suivi de la description de la greffe dentaire par restitution immédiate. In-18, 84 pages avec fig.

Coulmont, A. J. A., Des complications des arthrites alvéolo-dentaires. In-8°, 71 p.

Dietlein, Woldemar, Neue Beiträge zum Zahnwechsel und verwandten Fragen. Inaugural-Diss. Basel. 8°. 34 S.

Frey, Léon, Monographie de la dent de six ans. In-8, 80 p.

Frey, L., Pathologie des dents et de la bouche. In-18 jésus, VIII-279 p. avec 32 figures.

Glassington, Charles W., Dental materia medica, pharmacology and therapeutics. 8vo, 276 p.

Godon, Ch., Clinique dentaire et dentisterie opératoire. In-18, 300 p. avec 54 figures. Cet ouvrage forme le tome IV du Manuel du chirurgien dentiste.

Hamonaide, G., Examens des chirurgiens-dentistes. Anatomie, physiologie, pathologie et thérapeutique. Dentaires programmes, épreuves pratiques et questionnaires. Comprenant toutes les questions posées aux trois examens des chirurgiens-dentistes et recueillies. In-18, 85 p.

Harris, Chapin A., M. D., The principles and practice of dentistry, including anatomy, physiologie, pathology, therapeutics, dental surgery and mechanism. 13th ed. rev. and ed. by Ferdinand J. S. Gorgas, M. D. il. 8°. 1180 p.

Leblanc, Camille, Traitement des fractures du maxillaire inférieur. Avec cinq figures dans le texte. In-8, 60 p.

Leche, W., Untersuchungen über das Zahnsystem lebender und fossiler Halbaffen. (42 S. m. 20 Fig. u. 1 Taf.) Festschrift zum 70. Geburtstage v. Carl Gegenbaur am 21. August 1896.

Mitchell, Clifford, M.D., dental chemistry and metallurgy. 4th ed., rev. and enl. with new il. 8. 11, 586 p.

Neisser, A., stereoskopischer medicinischer Atlas. XI. u. XIII. Lfg. 12°. (à 12 Taf. m. 1 u. 1 S. Text.)

XI. 2. Folge der Abth. Chirurgie. Mitgetheilt v C. Partsch. 121—123. Wurzelcysten der Kiefer. (6 S.) — 124. Offener Biss. (2 S.) — 125 126. Zahncaries. (2 S.) — 127. Zungenaktinomykose. (4 S.) — 128. Zahnfleischgeschwüre.

Digitized by Google

(8 S.) — 129. 130. Scorbut. (3 S.) — 131. 132. Knochenschwund des rechten Unterkiefers. (3 S.) — 172. Neumann, H., Ueber die Beziehungen der Krankheiten des Kindesalters zu den Zahnkrankheiten. (47 S. m. 4 eingedr. Taf.)

Nux, Louis, Manuel pratique de dentisterie opératoire. A l'usage des médicins. 2e edition. In-18, 200 p., avec figures.

Petit, G., Manual préparatoire aux examens de chirurgien dentiste, rédigé suivant le programme de la faculté de médecine de Paris et suivi d'un questionnaire. In-18, VII-330 p.

Polscher, A., Neuheiten in der praktischen Zahntechnik. 2. Hft. Aluminiumbasis. Neue Stanzen. Reformsaugekammern. Abdruckmasse u. Sonstiges. gr. 8°. 22 S. m. 7 Holzschn.

Port, G., Mechanische Veränderungen an den Kiefern u. der Zahnstellung infolge v. Erkrankungen der benachbarten Organe. Eine Studie. gr. 8°. III, 72 S. m. 4 Taf.

Preiswerk, G., Beiträge zur Kenntniss der Schmelzstructur bei Säugethieren m. besond. Berücksicht. der Ungulaten. Mit 9 Taf. gr. 8°. 156 S. m. 10 Abbildgn.

Prosthetic dentistry, American Text-Book. In contributions by eminent authorities. Ed. by C. J. Essig. Illust. by 983 engravings. 8vo, 752 p.

Roy, M., Thérapeutique de la bouche et des dents. Hygiène buccale et anesthésie dentaire. In-18, VIII-286 p.

Sauvez, E., Anatomie et physiologie de la bouche et des dents. In-18, VIII-314 p., avec 78 figures.

Scheidt, Paul, Morphologie und Ontogenie des Gebisses der Hauskatze. Inaugural-Diss. Erlangen 1895. 8°. 40 S.

Schenk, F., die erste Anlage des Unterkiefers u. der Zahnalveolen. [Aus: „Sitzungsber. d. k. Akad. d. Wiss."] gr. 8°. 13 S. m. 1 Taf.

Schmid, H., Ueber einige Zahnextractionsinstrumente, nebst Bemerkgn. üb. schwier. Zahnextractionen. (27 S. m. Abbildgn.)

Schwanke, P., Zahnärztliche Medicinalgesetze in Preussen. Eine fachhistor. Studie. [Aus: „Zahnärztl. Vereinsbl."] gr. 8°. 88 S.

Tomes, Sir J., System of dental surgery. 4th ed. enl. by Charles S. Tomes. 289 illust. 8vo, 728 p.

Vasseur, P., Repertoire odontologique (France, Algérie, Tunisie), suivi de la discussion à la Chambre des députés et au Sénat de la loi sur l'exercice de la médecine (extraits concernant la chirurgie dentaire). In-8°, 304 p.

Viau, G., Formulaire pratique pour les maladies de la bouche et des dents. In-18, 520 p.

Woodburn, W. D., On extraction, with notes on the anatomy and physiologie of the teeth for medical students. 8vo, 104 p.

Druck von August Pries in Leipzig.

Digitized by Google

XV. Jahrgang. 8. Heft. *August 1897.*

Deutsche Monatsschrift

für

Zahnheilkunde.

Tagesordnung

für die 36. Jahres-Versammlung des Central-Vereins Deutscher Zahnärzte am 6. u. 7. August 1897 im Zahnärztlichen Institut der Universität Berlin.

Eröffnung der Versammlung Freitag den 6. Aug. früh 9 Uhr **im Langenbeckhause,** Ziegelstr. 10/11.

Nach 11 Uhr Uebersiedelung ins Zahnärztliche Institut der Universität (Dorotheen Strasse 40), woselbst voraussichtlich alle weiteren Sitzungen stattfinden.

Angemeldete Vorträge:

1) Rob. Marcus-Frankfurt a. M:
   Kataphorese.
2) K. Heitmüller, Lehrer der Zahnheilkunde-Göttingen:
   Die Verwendung des elastischen Gummibandes bei Kieferbrüchen, besonders in veralteten Fällen.
3) Prof. Busch-Berlin:
   Ueber die Verschmelzung und Verwachsung der Milchzähne und der bleibenden Zähne.
4) Prof. Hesse-Leipzig:
   Zur Mechanik der Kaubewegung.
5) Dr. Witzel-Jena:
   Ueber die Wiederherstellung der Kauflächen cariöser Mahlzähne durch Kuppelfüllungen aus Amalgam.

Digitized by Google

6) E. Stark-Amsterdam
   Die Zahnpflege in den europäischen Heeren.
7) Prof. Miller-Berlin:
   Demonstrationen mit Projections-Apparat.
8) Dr. Walkhoff-Braunschweig:
   1) Die verschiedenen Arten der Entwicklung des Zahnbeins.
   2) Verwendung heisser Luft für zahnärztliche Zwecke.
9) Dr. W. G. A. Bonwill-Philadelphia:
   Verschiedene Demonstrationen.
10) Dr. Jul. Witzel-Marburg:
    Ueber Tuberculose der Mundhöhle.
11) C. Bönten-Elberfeld:
    Demonstration eines Stanz-Apparates.

Anspruch auf Veröffentlichung ihrer Vorträge haben nur die Redner, die das Manuscript ihrer Vorträge oder die Inhaltsangabe ihrer Discussion während des Congresses bei dem Schriftführer abliefern.

Tagesordnung für die Mitgliedersitzung.

1) Geschäftlicher Bericht des Vorsitzenden.
2) Kassenbericht.
3) Bericht des Delegirten zum Vereinsbund D. Z.
4) Beschluss über die Bestätigung der in der letzten Versammlung genehmigten Unterstützung für das Organ des Vereinsbundes.
5) Wahlen zum Vorstand.
6) Aufnahmen.
7) Wahl des nächsten Versammlungsortes.

Zur Aufnahme angemeldet sind die Herren:

Stern-Tilsit.
Rob. Richter-Berlin.
Kipp-Coburg.
Frohmann-Berlin.

Prof. Dr. Hesse,
Leipzig, Goethe-Strasse 5.

Digitized by Google

Localprogramm.

Donnerstag den 5. Aug.

Abends Empfang im Friedrich Wilhelmstädt. Concertpark, Chausseestr. 25. Eintritt frei, Legitimation durch Visitenkarten.

Freitag den 6. Aug.

9—1 Uhr 1. Sitzung im Langenbeckhaus, Ziegelstr. 10/11. dann im Zahnärztl. Institut, Dorotheen Str. 40.

3—6 Uhr Mitgliedersitzung und Demonstrationen im Zahnärztl. Institut.

Abends Festessen im Palast-Hôtel, Potsdamer Platz.

Sonnabend den 7. Aug.

9—1 Uhr 2. Sitzung im Zahnärztl. Institut.

3—5 Uhr Demonstration ebendaselbt.

Abends Dampferpartie nach der Oberspree vom Belvedère-Jannowitzbrücke aus. (Abfahrt ½ 6 Uhr).

Zum Mittagstisch empfiehlt das Comité:

Pschorr, Karl Str. 27.

Hôtels: Prinz Wilhelm, Dorotheen Str. 5.
Silesia, Friedrichstr. 96.
Metropole, Unter den Linden 20.

Digitized by Google

[*Nachdruck verboten.*]

Untersuchungen über den Fluorgehalt normaler und cariöser Zähne.

Von

Dr. med. **A. Michel**, Zahnarzt, Würzburg.

Mit der Erforschung des Wesens der Caries menschlicher Zähne steht im engsten Zusammenhange die Frage, welche Ursachen diesen Krankheitsprocess hervorrufen und welche Umstände oder Verhältnisse die menschlichen Zähne hierzu besonders prädisponiren. Ueber die Ursachen der Caries wurde namentlich in unserer Zeit von hervorragenden Fachmännern mit vielem Geschick geforscht, doch erst Miller's exacte Versuche konnten uns Klarheit über das Wesen der Caries und Aufschluss über die Ursachen derselben geben. Ueber die Zustände aber, welche die Zähne zur Caries disponiren, konnte trotz eifriger Forschungen von Magitot, Duché und auch neuerdings Röse kein befriedigendes abschliessendes Ergebniss herbeigeführt werden, weil man umhertastet in dem Gewirr von mannigfaltigen Erscheinungen und Möglichkeiten, die dem einen oder anderen Forscher je nach seinem Anschauungshorizont sichtbar werden, und die sich nach und nach zu Hypothesen verdichten, welche in sich manchmal in directem Widerspruche stehen. So stellte Magitot statistisch fest, dass die Caries in kalkarmen Gegenden Frankreichs eine geringere Frequenz aufweise, als in kalkreichen Districten, während Röse auf Grund fleissiger statistischer Arbeiten für Süd- und Mitteldeutschland das gerade Gegentheil nachwies. Er constatirte, dass die Zähne von Individuen aus kalkärmeren eine geringere Resistenz besitzen als Zähne aus kalkreichen Gegenden. Wie dem aber auch sei — für wahrscheinlich darf man es doch halten, dass ein Hauptmoment zur Cariesdisposition der Gehalt der Zähne an anorganischer Substanz ist und dass, je weniger anorganische Substanz, desto grössere Disposition und je mehr anorganische Substanz, desto fester und infolge dessen auch widerstandsfähiger die Structur gegen Caries ist. Nun wäre anzunehmen, dass in Gegenden, wo Kalk in Masse zu haben ist, also auch in Masse eingeführt werden kann, die Zähne sicher widerstandsfähiger sein müssten als in

Digitized by Google

kalkarmen Gegenden. Wenn nun Magitot auf Grund seiner Untersuchungen zu dem geraden Gegentheile kommt, Röse aber diesen Satz mit seinen Untersuchungen stützt, so könnten vielleicht beide Ansichten vereinigt werden, wenn man annimmt, dass noch ein Bestandtheil zum Aufbau und zur Ausbildung der nöthigen Härte und Widerstandsfähigkeit des Schmelzes unbedingt erforderlich ist, ohne den die grössten Kalkmengen wenig oder gar nichts nützen, ein Bestandtheil, der analog wie das Eisen im Blute in bestimmter Menge im Schmelze abgelagert sein muss, und dass ohne diesen kein der Caries widerstehender Schutz gebildet werden kann.

Von verschiedenen Seiten ist nun auf das im Schmelze relativ reichlich vorkommende Fluorcalcium hingewiesen worden, welches auf zweierlei Weise, einerseits mechanisch durch seine Härte, andererseits chemisch durch die allen Fluormetallen zukommenden antibakteriellen und antifermentativen Eigenschaften der Caries einen Damm entgegensetzen könnte.

Da es nun gewiss von Interesse ist, darüber Klarheit zu haben, ob der Fluorgehalt in irgend einer Weise die Cariesfrequenz beeinflusst, so habe ich es unternommen, im Würzburger physiologischen Institut auf der chemischen Abtheilung unter Leitung des Herrn Dr. Gürber eine grössere Anzahl Zähne, sowohl cariöse als intacte, auf ihren Fluorgehalt zu untersuchen, um die Frage zu lösen, ob sich, wie das von gewisser Seite schon betont worden ist, ein Unterschied im Fluorgehalt normaler und cariöser Zähne nachweisen lässt.

Von sämmtlichen untersuchten Zähnen wurden nur die Kronen verwendet, die Wurzeln daher am Halstheile mit einer Rauhe'schen Sectionszange abgeschnitten. Alles Cariöse wurde entfernt und von den nicht cariösen Zähnen so viel abgebohrt, dass annähernd gleiche Theile Schmelz und Dentin zur Untersuchung kamen.

Da der Schmelz hauptsächlich fluorhaltig ist, das Dentin aber sehr geringe Fluormengen besitzt, so hätte sich hier leicht ein Fehler einschleichen können; zumal bei cariösen Zähnen die Caries ungleich in Dentin und Schmelz fortschreitet, von dem Dentin also mehr auflöst als von dem Email, so wäre es leicht möglich gewesen, bei Untersuchung der cariösen Zähne höhere Fluormengen zu finden als bei den intacten Zähnen, wo Dentin und

Digitized by Google

Schmelz der Menge nach im Verhältniss von 6:1 sich verhalten. Die so präparirten Kronenstücke wurden dann in einem Diamantenmörser zu feinem Pulver zerschlagen und im Gebläse verascht. Die Asche bildete dann den Ausgangspunkt zur Bestimmung des Fluors. Fluorbestimmungen gehören bekanntlich zu den schwierigsten analytischen Aufgaben, besonders wenn neben der Fluorwasserstoffsäure noch andere leicht flüchtige Säuren, wie Chlorwasserstoff und Kohlensäure zugegen sind. Bevor die Asche deshalb zur Bestimmung geeignet war, musste sie von Chlor und Kohlensäure befreit werden. Ersteres erreichte ich dadurch, dass ich die Asche ausserordentlich fein pulverisirte und mit kochendem Wasser so lange behandelte, bis das Waschwasser mit Silbernitrat keine Trübung mehr aufwies. Fluorcalcium und phosphorsaurer Kalk geht dabei nicht in Lösung. Etwas schwieriger gestaltete sich die Entfernung der Kohlensäure. Sie musste durch eine Säure frei gemacht werden, die selbst nicht flüchtig ist und auch das Fluor aus seinen Verbindungen nicht frei machen konnte. Eine solche Säure ist die Phosphorsäure. Die chlorfreie gewaschene Asche wurde zu diesem Zwecke in einem Platintigel getrocknet, geglüht und gewogen, darauf folgte ein Zusatz von verdünnter Phosphorsäure, um die nur in geringer Menge vorhandene Kohlensäure auszutreiben, wobei sie durch Erwärmen auf dem Wasserbade unterstützt wurde. Der Ueberschuss von Säure wurde durch Extraction der wiederum getrockneten Asche mit absoluten Alkohol entfernt, was nothwendig war, weil Phosphorsäure in der Glühhitze allerdings im Stande ist, Fluor frei zu machen. Nach dem Auswaschen mit Alkohol wurde die Asche wiederum getrocknet und bis zur schwachen Rothglut erhitzt und gewogen. Die Gewichtszunahme ergab die Menge von Phosphorsäure, die aber entsprechend der Menge der ausgetriebenen Kohlensäure ausserordentlich gering war. Nach allen diesen Vorbereitungen konnte erst mit der Fluorbestimmung selbst begonnen werden.

Bevor ich dieselbe in Angriff nahm, musste ich mich mit der, wie schon hervorgehoben, recht umständlichen Methode vertraut machen und ihre Zuverlässigkeit feststellen.

Diese Methode gründet sich auf das von Fresenius angegebene Princip, wonach das Fluor, durch concentrirte Schwefel-

Digitized by Google

säure bei Gegenwart von Kieselsäure als Kieselfluor aus seinen Verbindungen freigemacht, und das frei gewordene Gas in einer gewogenen wasserhaltigen Vorlage in Kieselsäure und Kieselfluorwasserstoffsäure umgewandelt und als solche zurückgehalten wird. Die Gewichtszunahme dieser Vorlage entspricht dem gebildeten Fluorkiesel, woraus sich dann leicht das Fluor berechnen lässt. Um aber aus der Entwicklungsflasche den Fluorkiesel in die Vorlage zu bekommen, muss durch die Entwicklungsflasche ein Luftstrom geleitet werden, der allmählich das entwickelte Gas mit sich reisst. Zu diesem Zwecke muss die Luft absolut trocken und kohlensäurefrei sein und darf auch nicht Spuren organischer Substanzen enthalten, weil sich sonst der Fluorkiesel mit dem Wasserdampf schon in der Entwicklungsflasche zersetzen und in nicht flüssige Verbindungen übergehen würde, und andererseits Kohlensäure oder kohlensäurebildende organische Substanzen, den in der Vorlage neben Wasser enthaltenen Natronkalk beschweren und so zu einem falschen Resultate führen könnten. Deshalb passirt die im Freien entnommene Luft ein System von Vorlagen, die einerseits die Kohlensäure und etwaigen organischen Staub, andererseits den Wasserdampf zurückhalten.

Aber auch das aus der Entwicklungsflasche austretende Gas bedarf einer Reinigung, bevor es die eigentlichen Absorptionsröhren erreicht. Um nämlich den Process der Fluorkieselbildung einzuleiten und zu unterhalten, muss der Inhalt der Entwicklungsflasche auf 150° erwärmt werden. Dadurch kommt es aber zu einem geringen Verdunsten von Schwefelsäure, die sich zwar an den kühleren Theilen der Entwicklungsflasche niederschlägt, zu einem ganz kleinen Theile aber doch von der durchströmenden Luft weiter mitgerissen und erst dann condensirt wird, wenn der Luftstrom sich selbst abgekühlt hat. Das wird nun dadurch begünstigt, dass der Luftstrom aus einer kleinen Oeffnung gegen eine verhältnissmässig grosse gekühlte Glaswand getrieben wurde. Aber auch dadurch war nicht alle Garantie geboten, dass die Luft schwefelsäurefrei sei, und deshalb lässt man dieselbe noch durch eine Vorlage, die mit wasserfreiem Chlorcalcium und wasserfreiem Bimsstein-Kupfersulfat beschickt ist, gehen. Dadurch wird der Schwefelsäuredampf sicher und mit diesem auch etwa ausgetriebenes Chlorwasserstoffgas zurückgehalten. Nun erst gelangt

Digitized by Google

die Luft mit dem Kieselfluorgas in ein System von Absorptionsröhren, deren erste in einem Schenkel mit Wasser angefeuchteten Bimsstein und im anderen Schenkel Natronkalk und darüber geschmolzenes Chlorcalcium enthält. Da nun sowohl der feuchte Bimsstein als auch der feuchte Natronkalk Wasserdampf an die durchströmende Luft abgeben, bei der verhältnissmässig starken Ventilation das über den Natronkalk geschichtete Chlorcalcium nicht hinreicht, diesen Wasserdampf zurückzuhalten und überdies für das Zurückhalten des Fluorkiesels bezw. seiner Zersetzungsproducte eine weitere Garantie geboten erscheint, so folgt der ersten Absorptionsröhre eine zweite, die zur einen Hälfte mit Natronkalk, zur anderen Hälfte mit geschmolzenem Chlorcalcium gefüllt ist, dann eine dritte, die mit Bimsstein-Schwefelsäure gefüllt ist, und nur mehr den Zweck hat, auch die letzten Spuren von Wasserdampf mit Sicherheit zurückzuhalten. Alle drei Röhren werden vor und nach den Bestimmungen ganz genau gewogen, und die Gewichtszunahme ist dann der Ausdruck für die entwickelte Menge Fluorkiesel. Am Schlusse der ganzen Aufstellung findet sich noch eine U-Röhre, die zur einen Hälfte mit Natronkalk, zur anderen mit Chlorcalcium gefüllt und dazu bestimmt ist, eine Zurückdiffusion feuchter kohlensäurehaltiger Luft auszuschliessen. Bemerkt sei noch, dass Kautschuk-Verbindungen erst dann zur Anwendung kommen, wenn man nicht mehr zu befürchten hat, dass der mitgerissene Schwefelsäuredampf dieselben zersetzen und zur Bildung von Kohlensäure oder anderen flüchtigen, in den Absorptionsgefässen zurückbleibenden Zersetzungsproducten Veranlassung geben konnte. Dass die Entwicklungsflasche, sowie auch das gläserne Condensationsgefäss für den Schwefelsäuredampf auf das peinlichste gereinigt und getrocknet wurde, ist wohl selbstverständlich. Um aber hierin eine noch grössere Sicherheit zu haben, als der Apparat bietet, wie ihn Fresenius angiebt, wurde eine besondere Entwicklungsflasche construirt, die es ermöglicht, nach Beschickung der Flasche mit der zu untersuchenden Substanz und dem zur Bildung von Fluorkiesel nöthigen reinen Quarz vorerst längere Zeit zur Entfernung jeder Spur von Wasserdampf trockene Luft hindurch zu leiten und dann die Schwefelsäure durch ein eingeschmolzenes Trichterrohr ohne nochmalige Öffnung des

Digitized by Google

Kolbens zugeben zu können. Das Luftzuführungsrohr und Abführungsrohr sind durch einen eingeschliffenen Glaspfropfen geführt, der die sehr bedenkliche Verwendung eines Gummipfropfens beim Fresenius'schen Apparat vermeiden lässt. An das Ausführungsrohr ist das Schwefelsäure-Condensirgefäss direct angeschmolzen.

Um vorerst die Reinheit der ein- und austretenden Luft zu prüfen, wurde die Entwicklungsflasche blos mit Schwefelsäure gefüllt, auf 160 °C. erhitzt und nach Verlauf von 2 Stunden die Vorlage gewogen, ohne dass eine wirkliche Gewichtszunahme constatirt werden konnte, trotzdem 6 l Luft den Apparat passirt hatten. War nun nach dieser Richtung die sichere Function des Apparates vollkommen gewährleistet, so lag mir noch die Aufgabe ob, auch für die Brauchbarkeit der Fluorbestimmungsmethode den Beweis zu liefern, obgleich einem Analytiker wie Fresenius gegenüber eine Forderung nach dieser Seite hätte überflüssig erscheinen können.

Als Material zur Prüfung des Apparates dienten reinstes Fluorcalcium und ebenso analysenreiner Quarz. Die Schwefelsäure war frei von schwefliger Säure und den Oxyden des Stickstoffes und möglichst concentrirt. Fluorcalcium und Quarz wurden getrennt im Platintigel bis zur Rothglut erhitzt und im Exsiccator abgekühlt. Auf 1 Theil Fluorcalcium wurden 10 Theile Quarz genommen.

In Bezug auf die Berechnung der Analysen will ich noch kurz Folgendes vorausschicken. Die gefundene Gewichtszunahme der Vorlagen entspricht der gesuchten Menge Fluorkiesel. Hieraus berechnet man Fluor nach der Gleichung:

$SiFl_4 : Fl_4 =$ gefundenes Gewicht $SiFl_4 : x$.

$SiFl_4$ Molekulargewicht $= 104$

Fl_4 „ $= 76$.

I. Controlbestimmung.

In die Entwicklungsflasche kommen 0,0492 g Fluorcalcium. Die Gewichtszunahme der drei Vorlagen beträgt nach 3 Stunden Durchleitung 0,0327 g $SiFl_4 = 0{,}024$ g Fluor, aus dem Fluorcalcium berechnet 0,024 g.

Digitized by Google

II. Controlbestimmung.

In die Entwicklungsflasche kommen 0,011 g Fluorcalcium.

Die Gewichtszunahme der 3 Vorlagen beträgt nach 3 Stunden Durchleitung 0,0078 g $SiFl_4$ = 0,0053 g Fluor
aus dem Fluorcalium berechnet 0,0053 g „ .

Man sieht also, dass die aus der Substanz berechnete Menge Fluor sich mit der gefundenen Menge auf das genaueste deckt. Es ist also auch in dieser Hinsicht für richtige Resultate eine Gewähr gegeben.

Nach diesen Controlversucher wurde nun erst zur Ausführung der Zahnanalysen geschritten. Die Ergebnisse lasse ich hier folgen:

No. der Untersuchung	Art der Zähne	Abgewogene Substanz g	Durchleitungsdauer	Gewichtszunahme gefund. $SiFl_4$	Berechnetes Fluor	giebt %	Bemerkungen
1	norm.	3,3258	3	0,0368	0,0269	0,63	
2	„	2,1748	3	0,0198	0,0135	0,62	
3	cariöse	1,7367	3	0,0163	0,0119	0,67	
4	„	1,6475	3	0,0152	0,0117	0,67	
5	norm.	2,7756	2	0,0214	0,01564	0,56	
6	„	1,8119	4	0,0147	0,01074	0,59	
7	cariöse	1,904	3	0,0182	0,0133	0,69	
8	„	3,650	4	0,316	0,02309	0,63	
9	„	1.948	3	0,017	0,01242	0,64	

Aus dieser Zusammenstellung ergiebt sich das nach unserem einleitenden Bemerkungen nicht ganz erwartete Resultat, dass ein Unterschied im Fluorgehalt cariöser und intacter Zähne nicht besteht, weshalb ich mich zu der Behauptung berechtigt fühle, dass jedenfalls dem Fluor nicht eine in der oben angedeuteten Weise zukommende Bedeutung für die Cariesfrequenz zugeschrieben werden darf.

Digitized by Google

[*Nachdruck verboten.*]

Tonischer Krampf der oberen Extremitäten als Folge einer Verletzung der Pulpa.

Von

Dr. med. **A. Salomon,** Zahnarzt in Hamburg.

Dass Neurosen infolge von Zahnleiden nichts Seltenes sind, wird in jedem Lehrbuche der Zahnheilkunde angeführt und kann von vielen Praktikern bestätigt werden. Besonders lehrreich sind die von Baume theils aus der Literatur zusammengestellten, theils selbst beobachteten Fälle, aus denen hervorgeht, dass Störungen auf sensiblem wie motorischem Gebiet sowohl im Bereiche der Nerven des Gesichtes wie des Armes als auch des ganzen Körpers resp. einer Körperhälfte im Anschluss an Zahnleiden vorkommen können. Unter den motorischen Störungen des ganzen Systems sind Epilepsie, Chorea und Tetanus erwähnt. Im Gesicht handelt es sich meistens um clonische und tonische Krämpfe einzelner Muskelgruppen, sowie um Lähmungen; am Arm sind mit Neuralgie einhergehende Lähmungserscheinungen beobachtet worden, die nach Extraction des betr. Zahnes nachliessen. In allen diesen Fällen war es mehr oder weniger Vermuthung oder durch zufällige Beobachtung resp. durch den Heilerfolg erlangte Gewissheit, dass die Störungen mit Zahnleiden zusammenhingen. Interessant dürfte daher die Veröffentlichung eines Falles sein, bei dem die nervöse Störung unter den Augen des Zahnarztes während einer schwierigen Zahnextraction entstand und wieder verschwand:

Ein gesunder, kräftiger Mann von 29 Jahren, der durchaus nicht nervös ist, litt an Zahnschmerzen, die auf eine freiliegende Pulpa des linken oberen Weisheitszahnes zurückzuführen waren. Da der Zahn schon sehr zerfallen war, entschloss ich mich zur Extraction. Bei wiederholten Luxirungsversuchen des sehr festsitzenden Zahnes glitt der buccal angesetzte Zangenschnabel ab und gerieth direct in die Pulpa. Es entstand darauf sofort ein tonischer Krampf der Beugemuskeln aller Finger an beiden Händen. Besonders die linke Hand war so krampfhaft geschlossen, dass Pat. sie nicht öffnen konnte, während es ihm bei der rechten mit Mühe gelang. Die Beweg-

Digitized by Google

lichkeit der Arme war ebenfalls beeinträchtigt. Der Patient schilderte seinen Zustand, als ob ein sehr starker elektrischer Strom ihm durch Kopf und Arme ginge oder als ob letztere „eingeschlafen" wären, ein qualvoller Zustand, der den sonst durchaus nicht wehleidigen Patienten zu kläglichem Wimmern veranlasste. Ich applicirte etwas concentrirte Carbolsäure auf die Pulpa, worauf der Krampf sich allmählich löste, und als ich dann mit Hilfe der Resectionszange den Zahn glücklich extrahirt hatte, war der Patient wieder ganz normal und konnte seinen Berufsgeschäften den ganzen Tag ungestört nachgehen. Dieser Fall liefert jedenfalls einen eclatanten Beweis dafür, wie von einem Zahnnerven aus entfernte Gebiete des Körpers auf nervös-reflectorischem Wege in Mitleidenschaft gezogen werden können.

Ueber die Narkose[1]).

Von

Dr. med. **Ernst Siegel**, Specialarzt für Chirurgie
in Frankfurt a/M.

Meine Herren! Als die Amerikaner Jackson und Morton im Jahre 1846 den Aether und ein Jahr später Simpson das Chloroform zum erstenmale zu narkotischen Zwecken angewendet hatten, erhob eine allzu eifervolle Orthodoxie Widerspruch, weil es gegen Gottes Gebote verstosse, die Schmerzen, die er den Menschen bestimmt, durch künstliche Mittel zu beseitigen. Nun, Simpson war selbst schlagfertig und bibelfest und erwiderte, Gott habe ja selbst die erste Narkose gemacht, als er den Adam einschläferte, um an ihm eine Rippenresection vorzunehmen. Seitdem können wir uns nicht mehr über solche Einwände beklagen. Die Narkose wird eher zu viel als zu wenig angewendet, denn unsere heutige Clientel will selbst bei kurzdauernden Operationen geringe Schmerzen nicht ertragen. Allerdings sind auf der anderen Seite die Gefahren der Narkose so sehr in das Publikum gedrungen, dass intelligente Patienten eine grössere Scheu vor den betäubenden Mitteln als vor den Schmerzen der Operation empfinden.

Wir narkotisiren, um Schmerzen zu ersparen, und letzteres ist gewiss die schönste und dankenswertheste Thätigkeit des

---

1) Vortrag, gehalten auf der I. Provinzialversammlung des Vereins Deutscher Zahnärzte der Provinz Hessen-Nassau.

Digitized by Google

Arztes; aber wir dürfen nur narkotisiren, wo der Werth der Schmerzersparniss nicht gegen die Gefahren der Betäubung zu weit zurücktritt. Die ideale Anästhesie — denn diese allein wünschen wir ja, die Aufhebung des Bewusstseins spielt für uns nur eine unwesentliche Rolle — ist natürlich diejenige, welche ausschliesslich local wirkt und den Gesammtorganismus nicht schädigt. Wir besitzen auch schon hierzu eine Reihe von Mitteln, vor allen diejenigen, welche durch Kältewirkung Anästhesie hervorrufen, wie der Aetherspray, das Chloräthyl, ferner chemisch wirkende Mittel wie das Cocain und Eucain, alsdann die für die Zahnheilkunde speciell in Betracht kommende Kataphorese. Inwieweit das Schleich'sche Verfahren der Infiltrationsanästhesie geeignet ist, die narkotischen Mittel zu verdrängen, das will ich hier unerörtert lassen. Jedenfalls und zweifellos kann man mittelst derselben eine Reihe auch grösserer Operationen, selbst Laporatomien, wie ich mich selbst überzeugt habe, ausführen.

Die souveränen Mittel zur allgemeinen Narkose, die wir wohl nie entbehren können, sind der Aether und das Chloroform. Ich will auch das Bromäthyl nicht unerwähnt lassen, da es sich gewiss zu einer Reihe von operativen Eingriffen recht gut als Narcoticum eignet und in verhältnissmässig geringen Dosen von 25—35 g eine rasche, aber sehr kurz anhaltende Betäubung hervorruft, die Zahnextractionen, Einrenkung leichter Luxationen des Humerus und anderer Gelenke und gleichwerthige Eingriffe vorzunehmen gestattet. So ganz gefahrlos ist das Mittel aber nicht. Schon geringe Dosen vermögen durch lähmende Wirkung auf das Respirationscentrum den Tod herbeizuführen. Von den übrigen Narcoticis, wie dem Lachgas, Pental u. s. w. sehe ich hier völlig ab.

Das erste Betäubungsmittel, das man in der Praxis angewendet hat, ist der Aether, der schon ein Jahr nach seiner Einführung in den meisten Ländern, ausgenommen Amerika und England, von dem Chloroform verdrängt wurde. In den letzten Jahren hat man ihn aber auch bei uns wieder mit grossen Lobpreisungen in die Praxis eingeführt. Fragen wir uns, warum man ihn zuerst mit einem Anathema sit! in die Verbannung gethan und neuerdings wieder liebevoll aufgenommen hat, so muss das wohl seine Gründe haben. Die Ursachen für das Aufgeben der Aethernarkose liegen in einer erschwerten Technik gegenüber der Chloroformbetäubung, welche im ganzen viel leichter zu handhaben ist, und die Wiederaufnahme bei uns hat der Aether dem Umstande zu verdanken, dass grosse Statistiken eine geringere Mortalitätsziffer gegenüber dem Chloroform ergeben haben. Bei dem letzteren Mittel ist sie 3—4mal, nach anderen bis 8- und 10mal so gross als bei Aether. Ich will jedoch gleich von vornherein betonen,

Digitized by Google

dass gerade die Narkosestatistiken sehr daran kranken, dass sie nicht einheitliche Beobachtungen eines einzelnen erfahrenen Klinikers, sondern leider ein Conglomerat sehr verschiedener und verschiedenartiger Beobachtungsweisen sind. Nichtsdestoweniger kann man wohl die geringere Gefährlichkeit der Aethernarkose zugestehen.

Die technischen Schwierigkeiten, welche die Aethernarkose an sich trägt, sind vielfache. Wenn ich davon absehe, dass eine grosse Reihe von Kranken den Chloroformgeruch und -geschmack dem des Aethers vorzieht, so ist schon die lange Dauer der Einleitung der Narkose bis zur völligen Betäubung eine sehr lästige, namentlich für Anstalten, wo 5—7 Narkosen in wenig Stunden hinter einander zu erledigen sind. Während eine tiefe Chloroformnarkose in 10 Minuten sicher zu erreichen ist, bedarf es bei der Aethernarkose 20, nicht selten bis 30 Minuten. Die Excitation beim Aether ist gleichfalls eine viel länger dauernde. Nicht selten kommt es vor, dass mehrere Excitationsphasen beim Aether auftreten, wenn man den Patienten schon betäubt glaubt. Bei Potatoren ist das Excitationsstadium oft viel heftiger als beim Chloroform. Einen sehr unangenehmen, den Anfänger oft genug erschreckenden Eindruck machen bei der Aethernarkose verschiedene äussere sicht- und hörbare Momente. Das gedunsene blauverfärbte Gesicht, das meist dick mit Schweiss bedeckt ist, und neben dieser Cyanose das Röcheln und Rasseln in der Trachea, die stertoröse Athmung geben das unheimliche Bild einer zunehmenden Asphyxie. Man äusserte sich früher, dass man diese Schattenseiten unbedenklich hinnehmen dürfe und müsse, weil sie das unvermeidliche äussere Gepräge der Aethernarkose seien und keine Gefahr involvirten. Dem ist jedoch nicht so. Es ist unstreitig ein Verdienst der letzten Jahre, dass wir das Wesen der Narkose besser erkannt und ihre Gefahren eher vermeiden gelernt haben. Bezüglich der Aethernarkose ist es vor allen Grossmann gewesen, der darauf aufmerksam gemacht hat, dass diese geschilderten Erscheinungen zum grössten Theil durch Fehler in der Technik der Narkose bedingt seien und sich vermeiden liessen. In der That gewährt auch die Aethernarkose, nach seinen genauen Vorschriften durchgeführt, im wesentlichen ein anderes Bild als es oben beschrieben ist.

Der Aether regt die Secretion der Schleimhäute des Rachens und Nasenrachenraums an. Für die Bronchialschleimhaut ist es nicht erwiesen. Unter Umständen wird eine geradezu riesige Menge Schleim producirt. Sorgt man nun nach Grossmann's Angaben dafür, dass dieser Schleim abfliesst, so wird die Athmung frei, das Trachealrasseln, das durch das Hinunterfliessen des Schleims aus dem Rachen in die Luftröhre bedingt war, hört auf,

Digitized by Google

und die Cyanose des Gesichts wird um vieles geringer, soweit sie nicht eine Folge der Lagerung des Patienten ist, z. B. in Beckenhochlagerung mit tief herabhängendem Kopf. Es ist also wesentlich das Freihalten der Athmung, was der Narkose mit Aether ihre Schrecken raubt. Man muss deshalb jede Abknickung der Trachea vermeiden, durch untergeschobene Kissen den Kopf zur tiefsten Stelle des Körpers machen, damit der Schleim aus dem Munde ausfliessen kann, während wir durch den in den Mundwinkel eingeführten und letzteren nach unten drängenden Zeigefinger oder Daumen den freien Abfluss noch mehr fördern. Wer die oft zähen, schmutzigen und massenhaften Schleimmengen namentlich bei Leuten mit bestehenden Rachen- und Nasenkatarrhen gesehen hat, muss mit Grossmann anerkennen, dass sie allein die Erreger der sogenannten Aetherpneumonien sind. Wir nehmen an, dass es eine specifische Aetherpneumonie, mit der man sich nur zu leicht über die eigene ungenügende Fertigkeit des Narkotisirens hinwegtäuscht, nicht giebt, und dass alle diese Pneumonien reine Schluckpneumonien sind; der pathologisch anatomische Befund bekannter Sectionen widerspricht dem keineswegs.

Sehr unangenehm ist beim Aether oft die recht nachhaltige Wirkung auf den Digestionstractus, bestehend in Uebelkeit und Erbrechen auf mehrere Tage hinaus. Kranke, welche wiederholt einmal mit Aether, dann mit Chloroform narkotisirt worden waren, äusserten sich dahin, sie würden sich nie wieder mit ersterem, sondern nur mit Chloroform betäuben lassen, wenn sie sich je wieder narkotisiren lassen müssten.

Eine schädliche Einwirkung auf andere Organe, welche eine allgemeine Contraindication der Aethernarkose überhaupt bedingt, ist zur Zeit nicht mit Sicherheit festgestellt.

Die Vorzüge der Aethernarkose bestehen in der viel weniger die Herzkraft lähmenden Wirkung, als sie das Chloroform mit sich bringt. Es ist zweifellos, dass mit Beginn der Narkose die Pulsfrequenz mässig steigt und die Pulswelle kräftiger wird. Aber man geht meines Erachtens entschieden zu weit, wenn man den Aether auch in der Weise, wie man ihn bei der Narkose anwendet, als Tonicum für das Herz ansieht. Es wäre in der Biologie des Organismus wie der einzelnen Organe etwas ganz Unerhörtes, wenn auf einen dauernden stimulirenden Reiz, noch obendrein von solcher Stärke wie beim Aether, nicht hinterdrein eine gleichwerthige Erschlaffung erfolgen sollte, wenn die Ueberanstrengung nicht eine Ermüdung nach sich zöge. Deshalb kann ich es auch keinesfalls billigen, wenn man bei der Aethernarkose vorschreibt, den Puls ganz zu vernachlässigen und nur die Athmung zu beobachten. Kann eine Ermüdung des Herzens auch bei der Aethernarkose eintreten, so sind wir verpflichtet, durch Beobach-

Digitized by Google

tung der Pulsqualitäten das eventuelle Eintreten eines solchen Momentes zu verhüten. Ueberhaupt ist es ein Fehler, bloss ein einziges Symptom bei der Narkose im Auge zu behalten. Das klinische Bild jeder Narkose ist ein so variables in seinen Einzelheiten, dass oft nur der Gesammtstatus mit all seinen zahlreichen Symptomen einen richtigen Einblick in den Zustand des Narkotisirten giebt.

Eine ganz bestimmte Indication, von einer Betäubung mit Aether abzusehen, stellen die Fälle dar, in denen uns eine Erhöhung des Blutdruckes unerwünscht ist, wie bei Patienten, die zu Apoplexie neigen, Leuten mit Arteriosklerose, ferner die Patienten, die an profusen Katarrhen des Respirationstractus mit starker Secretion leiden. Auch wo die an sich nicht leichte Technik der Aethernarkose, durch äussere Verhältnisse erschwert wird müssen wir von ihr absehen; so bei Leuten mit emphysematösem Habitus, bei Operationen im Gesicht und am Halse.

Oefters habe ich bei der Besprechung der Aethernarkose zum Vergleiche das Chloroform heranziehen müssen. Darum bleibt mir nur noch einzelnes über dieses anzuführen. Seine stärkere herzlähmende Wirkung habe ich schon erwähnt. Sie legt uns die Pflicht auf, nur noch vorsichtiger bei der Chloroformnarkose vorzugehen. Darum ist es verpönt, eine andere als die Tropfmethode anzuwenden. Das unsinnige Aufschütten des Medicaments auf die Maske in ungemessenen Quantitäten ist verboten. Es bewirkt eine momentane Ueberdosirung und schädigt das Herz wie die Respiration. Nur die Tropfmethode gewährleistet einen gleichmässigen Zutritt von Luft plus Chloroform und eine systematische Inhalation der narkotischen Dämpfe. Diese Vorsichtsmassregel ist umsomehr anzuwenden, als man bei Chloroform auch nicht annähernd das Quantum angeben kann, das voraussichtlich vertragen wird. Oft geht dasselbe nicht über geringe Quantitäten hinaus, namentlich bei Kindern. So sah ich bei einem 11 jährigen Knaben von 3 g in 10 Minuten gegeben eine schwere Asphyxie sogar erst nach Aufhören der Inhalation eintreten. Man hört bei solchen Fällen gar so oft von einer „Ohnmacht in der Narkose“ sprechen. Gewiss, Ohnmachten, Collapse in der Narkose giebt es, aber sie sind directe Wirkungen des Giftes und haben nichts mit den Ohnmachtsanfällen eines Blutarmen oder Nervenschwachen zu thun. Solche Collapse in der Narkose werden speciell bei schwächlichen Individuen nach vorheriger Morphiuminjection gesehen, welche ja im allgemeinen den Verlauf der Narkose ruhiger gestalten, aber nicht ganz ohne Gefahr im Einzelfall sind. Bei starken Blutverlusten ist meines Erachtens eine Combination der Narkose mit Morphiumeinspritzung geradezu contraindicirt.

Zur Vermeidung der Gefahren des Chloroforms hat man ver-

Digitized by Google

sucht möglichst reine Präparate herzustellen. Ein besonderer Vortheil hat sich aus ihrem Gebrauch nicht ergeben, wiewohl wir sie natürlich vorziehen würden. So sind empfehlenswerth die Marke E. H. Schering, das Salicylidchloroform Anschütz und das Eischloroform Piktet, zum Theil recht theure Präparate. Im allgemeinen genügt das officinelle Chloroform der Pharmakopoe. Die Reinheit des Mittels kann man am leichtesten mit Lakmuspapier prüfen, welches nicht geröthet werden darf, ferner mit Silbernitratlösung, die durch reine Präparate nicht getrübt wird. Eine geübte Nase wird am Geruch des auf der Hand verdunstenden Medicaments seine Güte erkennen können.

Die Todesfälle können bei der Chloroformnarkose in verschiedenen Stadien auftreten. Die plötzliche Synkope des Herzens am Anfang nach Darreichung nur weniger Tropfen des Mittels ist nichts so Seltenes. Bei ihr sind fast ausnahmslos alle Massnahmen zur Wiederherstellung des Patienten ohne Erfolg. Im übrigen können sich tödtliche Ausgänge zu jeder Zeit der Narkosedauer ereignen. Vielfach sind es aber nicht Todesfälle durch einfache Herzlähmung, sondern die meisten derartigen Ereignisse sind bedingt durch Asphyxie, welche sich schleichend und unmerklich entwickelt, weil die Athmung von seiten des Narkotisirenden nicht genügend freigehalten wurde. Ist die Kohlensäureintoxication weit fortgeschritten, so bewirkt sie gemeinschaftlich mit dem Chloroform eine rasche Lähmung des Herzens, welche ohne geeignete Hilfe zum Tode führt. Vielfach wird der Narkotiseur erst auf die ausgesprochene Cyanose, auf den schon länger bestehenden Lufthunger aufmerksam, oft leider ein zu später Zeitpunkt.

Auch nach Beendigung der Betäubung nach Stunden und Tagen gerechnet, kann noch Chloroformtod auftreten. Wenn ein Kranker womöglich nach einem nicht einmal grossen Eingriff und im Anschluss an denselben zu Grunde geht, darf man nicht auf mysteriöse Worte wie Shok recurriren, sondern muss an die Nachwirkung des Chloroforms denken, das zum Tode geführt hat. Natürlich spielt auch der Eingriff eine die Schädlichkeiten summirende Rolle. Solche Todesfälle finden oft statt, wenn an das schon geschwächte Herz noch neue, oft sehr geringe Ansprüche gestellt werden, wie durch Erbrechen oder das Aufstehen unbeaufsichtigter Patienten in der ersten Zeit nach der Narkose.

Die Vermeidung und Verhütung der Gefahren der Chloroformnarkose ist am besten jedenfalls durch genaue Kenntniss derselben, ihrer Technik und aller prophylaktischen Massnahmen zu erzielen. Man suche keinen widerstrebenden Kranken zu Beginn der Narkose mit aller Gewalt und hohen Dosen zu betäuben und bestrebe sich im Verlauf derselben alles, was die Athmung schädigend beeinflusst, zu beseitigen. Wenn auch nicht alle, viele unangenehme

Digitized by Google

Zufälle werden sich so vermeiden lassen. Ich brauche wohl nicht nochmals zu betonen, dass auch bei der Chloroformnarkose der ganze Complex orientirender Symptome beobachtet werden muss, Puls, Athmung, Corneal-, Pupillarreflex, Weite der Pupillen u. a. m. Gut narkotisirt nur, wer mit wenig Chloroform bei einer langdauernden Narkose auskommt. Kein Chloroformirter darf vor völliger Rückkehr des Bewusstseins von dem Narkotiseur verlassen werden.

Haben wir nun bei jedem einzelnen Falle bestimmte Gesichtspunkte für die Wahl des Narcoticums, d. h. wann sollen wir Aether und wann Chloroform anwenden? Schwächliche Individuen, Greise, Kranke mit grossen Blutverlusten, wird man zweckmässig ätherisiren. Im übrigen würde ich mich durchschnittlich und cum grano salis für dasjenige Mittel entscheiden, auf dessen Anwendung der narkotisirende Arzt sich am meisten und besten versteht, d. h. dessen Wirkungsweise, dessen technische Handhabung und dessen klinische Symptomatologie er am besten sich angeeignet hat, denn in den Händen des Unerfahrenen kann auch das ungefährlichere Mittel verhängnissvoll werden.

Nun noch ein Wort über die Behandlung eingetretener Asphyxie. Hier wäre es thöricht, lange mit Kampher und Aetherinjectionen die Zeit hinzubringen; das wichtigste Geschäft ist, die Athmung wieder in Thätigkeit zu setzen. Die Zunge muss mit einer Zange vorgezogen werden. Oft genügt dies nicht, denn der Kehldeckel sinkt in der Erschlaffung der Asphyxie trotzdem auf den Kehlkopfeingang zurück. Mit in den Aditus laryngis eingeführtem Zeigefinger kann man ihn nach vorn drängen. Schleim und Secret muss rasch aus dem Rachen ausgewischt werden, und zielbewusst muss die künstliche Respiration ins Werk gesetzt werden, bis der Patient wieder von selbst athmet, die Lippen roth, die Pulsschläge fühlbar werden. Oft genügen schon einige künstliche Athembewegungen, oft kann man sich stundenlang ohne Erfolg abmühen. Im Nothfall kann eine rasch ausgeführte Tracheotomie noch Hilfe bringen, wenn ein oberhalb sitzendes Hinderniss nicht zu beseitigen war. Von dem faradischen Strom und der Phrenicusreizung wird man vergeblich viel erwarten. Empfehlenswerth ist dagegen die Herzmassage mit einem in kaltes Wasser getauchten Tuche.

Das sind einige allgemeine Gesichtspunkte über Narkosen und über die gebräuchlichsten Narcotica, welche keineswegs erschöpfend sein wollen. Nichts Neues zu bringen war der Zweck dieser Arbeit; bei einem so wichtigen mit Leben und Tod oft spielenden Verfahren, wie es die Narkose darstellt, ist es aber wohl wichtig genug, von Zeit zu Zeit sich ihr Wesen und die Prophylaxe ihrer Gefahren recht eindringlich ins Gedächtniss zu prägen.

Digitized by Google

Der Vorsitzende Herr Stieren dankte namens des Vereins Herrn Dr. Siegel für seinen höchst interessanten und spannenden Vortrag. In der Discussion bemerkt College Dr. med. Christ, dass ganz geringe Quantitäten Chloroform eine Intoxication hervorrufen könnten. Er habe kürzlich bei einer völlig gesunden Dame Chloroform in minimalster Weise im Munde beim Pinseln angewandt, und schon diese geringe Quantität hätte nachher bedenkliche Erscheinungen hervorgerufen.

Bericht über die wissenschaftliche Sitzung des Vereins Pfälzer Zahnärzte.

Abgehalten am 20. Juni in Speyer.

Anwesend waren die Herren Zahnärzte: Bendix, Brader und Jochheim (Kaiserslautern), Detzner (Speyer), Fickeisen (Zweibrücken), Matthäus (Dürkheim), Reis (Metz), Wickel (Frankenthal), Marcuse (Heidelberg), Schmid (Baden-Baden), Dr. Mühl-Kühner (Landau). Als Gäste: die Herren Kreismedicinalrath Dr. Karsch und prakt. Arzt Dr. David.

Der Vorsitzende Herr Detzner eröffnet die Sitzung und ertheilt das Wort Herrn **Jochheim**, (Kaiserslautern) über:

Berichterstattung über Schulkinderuntersuchungen in Kaiserslautern.

Die Untersuchung erstreckte sich bis jetzt über die unteren 3 Schuljahre mit 49 Klassen. Diese Klassen zählen zusammen 3106 Schüler, von welchen sich 2746 der Untersuchung unterzogen. 49 Knaben und ebenso viele Mädchen waren wegen Krankheit am Schulbesuch verhindert, bei 112 Knaben und 180 Mädchen wurde die Zustimmung zur Vornahme der Untersuchung von den Eltern verweigert Von den untersuchten Kindern sind 1420 Knaben, 1326 Mädchen mit 61599 Zähnen. Die Untersuchung hat ergeben, dass nicht weniger als 99,053 Procent sämmtlicher untersuchten Kinder, 99,154 % Knaben und 98,944 % Mädchen, kranke Zähne besitzen und dass hiervon 56,93 % durch entsprechende Behandlung zu erhalten gewesen wären. Die Untersuchungen werden fortgesetzt.

Bezüglich der Cariesfrequenz erstreckten sich die Untersuchungen auf sämmtliche Zähne, temporäre und permanente. Das Resultat der Zahnuntersuchungen in den 4 weiteren Klassen wird erst eine Statistik abgeben können über die cariöse Zerstörung der permanenten Zähne in diesem Alter. — Zu bemerken ist, das sämmtliche Behörden grosses Interesse für die Untersuchungen zeigen, auf deren Anordnung

Digitized by Google

die Untersuchung sich auch auf Farbe der Haare und Augen erstreckt und den Referenten in jeder Weise in seiner Arbeit unterstützt. Mit ihm thätig sind zugleich die Herren Brader und Bendix. —

Den 2. Vortrag hatte H. **Detzner** (Speyer) übernommen zur:

Prophilaxis anormal gestellter Zahnreihen.

M. H.! Ich möchte heute Ihre Aufmerksamkeit auf ein Thema lenken, das, schon öfter besprochen, die Ansichten der Fachmänner getheilt findet in Bezug auf Stellung der Prognose und des operativen Eingriffes bei anormal gestellten Zahnreihen. Vergegenwärtigen wir uns vorerst die Ursachen genannter Deformität. — Nach der Darwin'schen Evolutionstheorie erleiden alle diejenigen Organe, deren Thätigkeit eine mit der Zeit geringere wird, einen Rückgang in der Ausbildung, während diejenigen sich höher entwickeln, die in eine erhöhte Thätigkeit eintreten. Diese Lehre ist das Ergebniss jahrelanger Forschungen der bedeutendsten Physiologen, denen wir uns anschliessen müssen. — Zu den Organen, die in einer Rückbildung begriffen sind, gehört unstreitig auch der menschliche Kiefer, und zwar infolge der geringeren Thätigkeit der Kauorgane, bedingt durch die zunehmende Civilisation, der geistigen Arbeit und verfeinerten Lebensweise.

Der normale Typus eines Zahnbogens ist eine regelmässige gebogene Linie mit normal aneinandergereihten Zähnen, gleichviel ob der Bogen eine weitere oder engere Curve beschreibt. Diese Idealbildung der Kiefer finden wir heute nur noch bei den nicht civilisirten Völkern, wie wir sie auch noch sehen an den Schädeln aus den prähistorischen Zeiten.

Coleman untersuchte Schädel der Gruft zu Kent, die gegen 300 Jahre alt waren, und dieselben zeigten alle gut entwickelte Alveolarbögen mit regelmässig stehenden Zähnen.

Mummery berichtet uns über seine Untersuchungen von 3000 Schädeln längst untergegangener und anderer, noch lebender uncivilisirter Rassen. Aus seinen Tabellen geht hervor, dass der beste Typus des Kieferbogens und der Zahnstellung bei allen den Menschenrassen zu finden ist, die ihre einfache Lebensweise beibehalten haben.

Dr. Nickols untersuchte Tausende von Indianer- und Chinesenschädeln und fand nur selten eine Form von Unregelmässigkeit. Die Kiefer seien wohlgeformt und gut entwickelt wie auch die ganze physische Organisation dieser Menschen.

Sehen wir also Kiefer, deren Bogenform nicht mit den Gesichtszügen harmonirt, und in denen die Zahnstellung durch Platzmangel von der regelmässigen Linie abweicht, so müssen wir als Ursache Raummangel im Kiefer annehmen (Castwright). Und da fast ausschliesslich diese Unregelmässigkeit der Zahnstellung

Digitized by Google

nur bei den hochcivilisirten Völkerschaften vorkommen, so ist eine Rückbildung der Kiefer, in Bezug auf ihr Raumverhältniss, anzunehmen gerechtfertigt. Aber diese Rückbildung der Kiefer würde für uns kein grösseres Interesse in Anspruch nehmen, wenn in gleichem Masse auch die Zähne daran theilnehmen würden, das heisst nicht nach der Zahl, sondern nach der Form. Da dies jedoch nicht der Fall ist, so entwickeln sich in vielen Fällen pathologische Zustände, und wir haben täglich Gelegenheit zu sehen, wie die Zähne in einem Kampf ums Dasein liegen. Die Natur legt eben ohne Rücksicht auf das Grössenverhältniss der Kiefer die Anzahl Keime zur Entwicklung. Betrachten wir uns den Kiefer eines Kindes vom 5.—7. Jahre und entfernen wir die facialen Kieferflächen, so sind wir erstaunt über das Wachsthum und die Grösse der hier lagernden Zahnkronen der 2. Dentition. Man muss sich fragen, wo ist der Platz für diese Zähne im Kiefer nach deren Durchbruch? Sternfeld sagt: Der absolute Raummangel ist mit eine der häufigsten Ursachen einer abnormen Zahnstellung. Er ist das Resultat einer ungleichmässigen Vererbung unserer Vorfahren, der gleich grossen Zähne und der durch die Einflüsse der Civilisation zurückgegangenen Grössenverhältnisse der Kiefer. Die Thatsache besteht, dass die Entwicklung der Zähne und Alveolarfortsätze und die Entwicklung der Kieferknochen ganz von einander unabhängige Vorgänge sind. Die Zähne brechen hervor, ob die Kiefer sich vergrössern oder in ihrem Wachsthum zurückbleiben. Kingsley untersuchte den Mund des Zwerges Tom Thumbe und fand eine nahezu doppelte Zahnreihe. Die Zähne hatten ihre natürliche Grösse, aber die Kiefer waren in Harmonie mit dem anderen Knochensystem zwerghaft entwickelt.

Eingehende Beobachtungen bestätigen die Theorie, dass beim Bau des Kiefers, der Alveolarfortsätze und der Zähne getrennte Kräfte wirken, dass wohl in normalen Körperverhältnissen ein harmonisches Wachsthum stattfindet, im anderen Falle aber abnorme Zustände eintreten. Ueberwiegt die geistige Thätigkeit, so wird das Gleichgewicht gestört zu Ungunsten der körperlichen Entwicklung. — Alle diese Fälle sind für uns anormale Zustände, da sie nicht den Raum bieten zu einer normalen Zahnstellung. Theilweise übereinanderliegend und sich oft gegenüberstehend sehen wir statt einem normalen Alveolarbogen eine zusammengequetschte Zahnreihe, die, abgesehen vom unästhetischen Anblicke eine Brutstätte der Caries abgiebt. Vergebens bekämpfen wir diese mit Separirfeile und Füllungen, und wie oft wird unsere noch so sorgfältig ausgeführte Arbeit vereitelt dadurch, dass der Patient nicht gründlich reinigen kann. — Beim Anblick einer solchen Zahnreihe müssen wir uns die Frage vorlegen: Dürfen wir in der Zahnungsperiode

Digitized by Google

bei Wahrnehmung einer sich engstellenden Zahnreihe Zähne zu dem Zweck entfernen, um genanntem Uebelstand vorzubeugen? — Die Zahnheilkunde unserer Zeit wird mit Recht eine conservirende genannt. Sie bezweckt nicht allein die Erhaltung der erkrankten Zähne im Dienste des Organismus, sondern sie muss sich auch die Aufgabe stellen, der Erkrankung vorzubeugen, sie muss in den Dienst der Hygiene treten. In diesem Interesse dürfen wir uns nicht scheuen, überflüssige Zähne wegzunehmen, um unsere Aufgabe voll erfüllen zu können. — In weiterem tritt an uns die Frage, welche Zähne sollen wir zu diesem Zweck opfern, und wann ist der Zeitpunkt zu einem operativen Eingriff?

Ein Rückblick in unsere Literatur lässt uns Aufsätze und Vorträge finden, die sich mit der Entfernung der ersten Molaren bei anormal gestellten Zahnreihen beschäftigen, da dessen Lebensdauer durch die ungünstigen Mundverhältnisse bei seinem Durchbruch, sowie infolge seiner oft mangelhaften Structur, nur eine kurze sei.

Klare sagt in seiner Arbeit über „den ersten permanenten Mahlzahn" am Schluss: Bei mangelhafter Entwicklung der Kiefer ist die Entfernung kranker erster Molaren immer nothwendig, gesunder in gewissen Fällen angezeigt.

Schmitt würdigt in seinem Vortrag „Ueber die Bedeutung des ersten Mahlzahnes bis zu einem gewissen Lebensalter" dem ersten Molaren volle Beachtung, indem derselbe unbestrittenen Werth besitzt, beim Kauacte während des Abgehens der Milchmolaren gute Dienste leistet, und zur Entwicklung und Grössenzunahme der Kiefer, wenn auch indirect, beiträgt. Doch will er von Fall zu Fall die Entscheidung herbeiführen, ob dieser Zahn, der so wenig günstige Chancen zu seiner weiteren Erhaltung bietet, im Kiefer belassen werden soll. Ist kein Raummangel vorhanden, so würde man einen Fehler begehen, ihn wegzunehmen. „Aber wenig zweckmässig würde man handeln, diesen Zahn in einem Kiefer zu lassen, der nicht Raum für alle Zähne bietet, selbst dann, wenn dieser Zahn gesund wäre. Es muss unsere Pflicht sein, bei engem Kiefer den Raum so zu gestalten, dass möglichst alle Zähne isolirt zu stehen kommen. Dadurch kann der Caries am wirksamsten vorgebeugt werden."

Hesse erklärt in seinem Vortrag „Der erste bleibende Molar", dass dieser Zahn erfahrungsgemäss der hinfälligste im bleibenden Gebiss ist, und stellt die praktische Frage: Soll er erhalten werden oder nicht? Wenn nicht, wann soll er extrahirt werden? Anatomisch-pathologisch zeige derselbe eine mangelhafte Entwicklung seines Schmelzüberzuges. Er will denselben erhalten sehen bis zum Durchbruch des zweiten Molaren, also bis zum

Digitized by Google

12. Lebensjahr, und sagt zum Schluss: Der enge Stand der Zähne ist in unserer Bevölkerung die Regel, und dadurch die leichte Erkrankung nicht zu leugnen. Gegen diesen Uebelstand kommt uns die Entfernung des ersten Molaren zu Hilfe, und wird der frei gewordene Raum durch die Nachbarzähne bald in Anspruch genommen.

Parreidt hat in statistischen Aufzeichnungen auf die Hinfälligkeit der ersten Molaren hingewiesen, und befürwortet deren Entfernung.

Baume und Coleman stehen auf gleichem Standpunkte, und Jessen zögert nicht, bei Platzmangel und eintretender Caries an den Berührungsflächen die 4 ersten Molaren zu entfernen.

Eine bemerkenswerthe frappante Beurtheilung findet der erste Molar durch Godsir. Derselbe stellt folgende Theorie auf: Anatomisch und in Bezug auf seine Entwicklung in der primitiven Zahnfurche betrachtet, ist der erste permanente Molar sowohl als Papille wie als Follikel ein Milchzahn. Physiologisch betrachtet, das heisst vom Standpunkt der Kaufunction im erwachsenen Alter, ist er ein permanenter Zahn. Es würde den Rahmen dieses Vortrages überschreiten, wollte ich Ihnen die Theorie genannten Autors über die Entstehung und Entwicklung des Zahnkeims der ersten Molaren auseinandersetzen. Andrieu benutzt diese Ansicht Godsir's zur Rechtfertigung der Extraction des ersten Molaren. Neuere Forscher, Röse, v. Brunn, Walkhoff, haben jedoch diese Theorie als eine irrige bezeichnet, und bestätigen, dass der erste Molar nichts seinen anderen Genossen voraus hat, also auch nicht als Milchzahn angesehen werden kann.

Wie wir gesehen haben, befürworten alle obengenannten Autoren bei Platzmangel die Extraction der ersten Molaren mit der Begründung, dass er der hinfälligste, am meisten der Caries anheimfallende Zahn im Munde sei.

Statistische Nachweisungen von Zahnuntersuchungen in Schulen ergaben eine Cariesfrequenz des ersten Molaren bis zu 75 %, und dem aufmerksamen Beobachter in der täglichen Praxis wird es nicht entgehen, dass seine Beobachtungen in vielen Fällen mit übereinstimmen. Entwickeln wir uns kurz ein Bild dieses übelbeleumundeten Zahnes von seinem Durchbruch bis zu seinem Ende. Der erste Molar kommt zu einer Zeit im kindlichen Munde zum Durchbruch, wo derselbe durch eine Reihe von cariösen und in Resorption sich befindlichen Milchzähnen in 90 auf 100 Fällen ein Fäulnissherd ist. Dem mit septischen Stoffen imprägnirten Speichel kann die zarte Schmelzschicht des Zahnes nicht lange widerstehen, und in nicht wenigen Fällen finden wir an der Seitenfläche dieser Zähne die sogenannte weiche Caries mit kreideartiger Zersetzung der Zahngewebe. Suchen wir diese Zähne durch Füllen zu conserviren, um sie dem Kauapparat zu erhalten, so werden wir oft

Digitized by Google

schon nach kurzer Zeit eines anderen belehrt, und einsehen, dass die aufgewandte Mühe eine vergebliche war. Rings um die Füllung schreitet die Caries weiter, andere Stellen der Kronen werden von dieser ergriffen, und der cariöse Milchmolar besorgt den Zerfall nach seiner Seite hin. Steht der erste Molar noch nach Durchbruch des zweiten Prämolaren und zweiten Molaren, so sind diese an den anstossenden Seiten bald mit ergriffen, und wir haben dann 3 kranke Zähne zu behandeln, die in ihrem engen Stand, ohne gründliche Separirung und künstlich geschaffene Zwischenräume eine volle Garantie ihrer Erhaltung nicht geben können.

M. H.! Sehen wir uns nun die Aussprüche einiger Autoren an, die den ersten Molor unter allen Umständen möglichst erhalten wissen wollen, und deren vorzeitige Extraction nur zugeben wollen, wenn die Anomalie der Zahnstellung nicht durch Erweiterung des Zahnbogens mittelst Regulirapparate gehoben werden kann.

Miller sagt in seinem neuesten Lehrbuch der Zahnheilkunde: „Die Extraction der ersten Molaren ist streng zu verurtheilen, ob ein besonderer Raummangel vorhanden ist oder nicht".

Greve fasst das Resultat über die Berechtigung der frühzeitigen Extraction des sechsjährigen Molaren in folgendem zusammen: „Die immer noch beliebte frühzeitige Extraction lässt sich weder durch theoretische noch durch praktische Gründe rechtfertigen. Sowohl die Anatomie als auch die Physiologie desselben verlangen seine Erhaltung im jugendlichen Alter. Die frühzeitige Extraction ist nur erlaubt, wenn er selbst unregelmässig zum Durchbruch kommt und dadurch Anomalien der ganzen Zahnreihe hervorrufen würde. Doch ist zu überlegen, ob nicht durch Dehnung des Kieferbogens dem Uebel auf bessere Weise abgeholfen werden kann."

M. H.! Wir haben uns bis jetzt nur mit der Extraction des ersten Molaren beschäftigt, und kommen in weiterem zu der Frage: Dürfen wir zur Regulirung anomaler Zahnstellungen auch Zähne anderer Gattung opfern, um einen befriedigenden Erfolg zu erzielen? Kingsley sagt: Es erfordert die Entscheidung, ob ein Zahn, und welcher zu extrahiren sei, eine tiefe Kenntniss der Kiefer und deren Articulationsverhältnisse. Denn es wird immer eine offene Frage sein, welcher Zahn distalwärts vom Eckzahn am leichtesten im Munde entbehrt werden kann. Eine allgemeine Regel hier aufzustellen ist ein Unding. Sind die Zähne sehr erkrankt, so besteht kein Zweifel, dass diese entfernt werden. Sind aber die Molaren und die Prämolaren gesund, so ist für die Extraction der ersteren so wenig Grund vorhanden wie für die letzteren, ja gesunde Mahlzähne sind als Kauorgane viel wichtiger als gesunde Prämolaren. Die Art und Weise, wie die Zähne auf einandertreffen, d h. ihre Articulation, ist viel wichtiger als ihre

Digitized by Google

Zahl, und wenige Zähne sind für den Besitzer viel vortheilhafter, als ganze Zahnreihen, die fehlerhaft articuliren.

Es tritt nun an uns die Frage, wann ist der günstigste Zeitpunkt zur Extraction der zu opfernden Zähne, besonders des ersten Molaren. Die Entscheidung liegt hier von Fall zu Fall, je nach Uebernahme der Behandlung. Und doch sprechen hier physiologische Gründe mit, die Extraction erst nach einem gewissen Zeitalter vorzunehmen, denn dieser Zahn spielt im Zahnwechsel eine nicht zu unterschätzende Rolle. Er hat erstens die Bestimmung die Milchzahnreihe im Kieferbogen zu begrenzen, zweitens beim Verlust der Milchmolaren die Articulation der Kiefer auf normaler Höhe zu halten, und drittens während des Abgehens der Milchzähne der Mastication zu dienen. Dieser Thätigkeit hat er vorzustehen bis zum vollständigen Durchbruch des zweiten Molaren und ersten Prämolaren. Die Altersgrenze dieses Zeitraumes bewegt sich bei beiden Zähnen zwischen dem 10. und 13. Jahre. Von da an theilt er seine Functionen mit seinen Nachbarn. Erhalten wir nun in diesem Zeitraum Regulirungsfälle zur Behandlung, so werden wir finden, dass dieser Zahn in den weitaus meisten Fällen cariös zerstört ist. Die Extraction dieser Zähne ist hier eine unbedingte Nothwendigkeit, sie sichert uns in den meisten Fällen einen absolut sichern Erfolg unserer Regulirthätigkeit, sie schaffen uns den Platz zur orthopädischen Behandlung irregulär stehender Vorderzähne.

Nicht zu rechtfertigen aber ist die Extraction dieser Zähne, so lange diese die oben angegebene physiologische Thätigkeit im Zahnwechsel zu verrichten haben. Die zu frühe Extraction kann zur Entstehung einer secundären Prognathie beitragen, die zur Entstellung der vorderen Gesichtspartie führt. Sternfeld sagt: „Die häufigste Ursache einer secundären pathologischen Prognathie ist der frühzeitige Verlust der Molaren event. Prämolaren, welche die Aufgabe haben, die beiden Zahnreihen auch bei geschlossenem Munde in gemessener Entfernung von einander zu halten.“ Wird diese Function gestört, so ist die Folge davon, dass die oberen Vorderzähne, welche beim Zusammenbeissen in ihren Lingualflächen den ganzen Druck der Kaumuskeln aufzunehmen haben, nach vorn ausweichen müssen. Es fallen eben die ineinandergreifenden Keile, als welche wir die ersten Molaren ansehen müssen, fort, und die Entwicklung der Vorderzähne in der normalen vertikalen Ebene ist gestört.

Haben wir uns also entschlossen, bei Zahnregulirungen die ersten Molaren zu opfern, so warte man den Zeitpunkt ab, wo dieselben ihre physiologischen Functionen an die Nachbarzähne abgegeben haben. Sind die Zähne cariös und schmerzhaft, so ist bis zum Zeitpunkt der Extraction eine conservirende Behandlung angezeigt.

Wie aber verhält es sich in den Regulirungsfällen, wo die

Digitized by Google

Frontzähne infolge Platzmangels theilweise übereinanderliegen, die I. Molaren in einem gesunden Zustande sich befinden, und eine Expansion des Zahnbogens nicht möglich ist? Die einzige Lösung ist hier die gleichzeitige Entfernung eines der Prämolaren. Auf welchen unsere Wahl fällt, wird sich gleich bleiben. Doch wird die Wegnahme der ersten Prämolaren die Regulirungszeit bedeutend abkürzen, ein Vortheil, der bei ungeduldigen Patienten sehr in die Wagschale fällt.

Sie sehen hier einen 14jährigen Oberkiefer, in welchem infolge von Raummangel Eck- und kleine Schneidezähne parallel hintereinanderstehen. Sämmtliche Zähne sind intact. Wo ist hier der Hebel anzusetzen zur erfolgreichen Regulirung? Eine Expansion des Alveolarbogens ist nicht angängig, denn durch die künstliche Erweiterung ist ein Vorstehen der Oberlippe zu erwarten und dadurch eine Verunstaltung der Gesichtszüge. Die Extraction eines Molaren würde eine zeitraubende Regulirung absetzen. Die Wegnahme des ersten Prämolaren, das Herüberziehen des Eckzahnes und Hinausdrängen des kleinen Schneidezahnes ist die glücklichste Lösung. Aber würde z. B. das Entfernen des Eckzahnes und das Vorschieben des kleinen Schneidezahnes nicht die kürzeste Lösung herbeiführen? Ein ungeübtes Auge wird den Verlust der Eckzähne nicht entdecken, denn der erste Prämolar hat fast die gleiche Frontfläche. Bei Personen mit schmalen Gesichtszügen, kleinen Kiefern und grossen gedrängt stehenden Zähnen ist es immer besser, 2 Zähne zu entfernen, als den Kieferbogen auszudehnen. Es ist für die Harmonie der Gesichtszüge, sowie für eine exacte Articulation der Zahnreihen nicht erforderlich, dass alle Zähne im Munde stehen bleiben. Kingsley sagt: Es ist häufig besser, einen in der unrichtigen Stellung befindlichen Zahn zu extrahiren, als seinerhalb die ganze Zahnreihe zu stören.

M. H.! Es muss dem erfahrenen Zahnarzte klar sein, dass er den richtigen Mittelweg zu finden weiss, zwischen den beiden Extremen auf der einen Seite alle Zähne erhalten zu wollen, und auf der anderen der leichten Regulirung wegen unnütz zu opfern. Unser Urtheil muss in dieser Beziehung immer von Fall zu Fall entscheiden. Leider erhalten wir durch die Sorglosigkeit vieler Eltern die Behandlung von Stellungsanomalien oft in zu später Zeit. Es ist klar, dass, je früher die Behandlung beginnt, man dem Kiefergewebe mehr Resorptions- und Reproductionskraft zutrauen darf, als im späteren Alter. Man wird möglichst einen Ausgleich durch mechanische Hilfsmittel herbeiführen. Aber im gegebenen Falle zaudere man nicht, Zähne wegzunehmen, um dankbare Resultate zu erzielen.

Digitized by Google

Literatur.

Kingsley, Die Anomalien der Zahnstellung und die Defecte des Gaumens.
Sternfeld, Scheffs Handbuch für Zahnheilkunde.
Monatsschrift für Zahnheilkunde.
Jessen, Lehrbuch der prakt. Zahnheilkunde.
Baume, Lehrbuch der Zahnheilkunde.
Miller, Lehrbuch der conservirenden Zahnheilkunde.

Zahlreiche Modelle sowie grössere Cartonzeichnungen von irregulären Zahnstellungen vor und nach deren Behandlung unterstützten erläuternd den Vortrag.

Zur Aussprache über „Formagen" erhielt **Wickel** (Frankenthal) das Wort zu einem Vortrage:

Formagen.

Ich hatte seiner Zeit, als Formagen zur Behandlung pulpitischer Zähne gepriesen wurde, infolge einer erheblichen Krankenkassenpraxis, bald Gelegenheit, dieses Mittel versuchsweise in Anwendung zu bringen. Bald genug hatte ich mich von der Vorzüglichkeit des Formagens überzeugt, und ich begann dasselbe auch in der Privatpraxis einzuführen. Bevor ich mich jedoch zu diesem Schritte entschloss, war mir daran gelegen, über die Art der Formagenwirkung auf die Pulpa etwas zu erfahren, und ich wandte mich deshalb an Herrn Collegen Abraham in Konitz, mit der Bitte, mir etwas Literatur in dieser Beziehung zukommen zu lassen. Herr Abraham war so liebenswürdig, meiner Bitte zu entsprechen, und ich halte seine Ausführungen für so wichtig, dass ich glaube, sie Ihnen, nicht vorenthalten zu dürfen.

Formaldehyd, ein farbloses Gas, von stechendem Geruch, die Athmungsorgane stark reizend, wurde von Hofmann i. J. 1867 hergestellt. Etwa 25 Jahre lang wurde das Studium des neuen Stoffes arg vernachlässigt, hie und da nur zur starken Desinfection verwandt, von den Anatomen als Härtemittel von Präparaten geschätzt, von den Pflanzenphysiologen als ein wesentlicher Factor bei der pflanzlichen Stoffbildung angesprochen, wurde es in der Medicin kaum jemals in ernstliche Benutzung genommen.

Erst seit ca. 3 Jahren taucht Formaldehyd plötzlich von neuem wieder auf, in den Laboratorien der Chemiker, der Botaniker, in der Veterinärheilkunde, in der Chirurgie und auch in der Zahnheilkunde versucht man es und findet es voll wunderbarer Eigenschaften.

Formaldehyd ist, wie Abraham sagt, das wirksamste Antisepticum der Gegenwart, weil es am energischsten thierische und pflanzliche Gewebe zu durchdringen vermag. Es ist nicht giftig; doch kann es dem

Digitized by Google

thierischen Organismus in hoher Concentration und grossen Quantitäten natürlich gefährlich werden, indem es die Gewebe zunächst verändert, allerdings ohne sie zu zerstören. Lässt man Formaldehyd auf die Weichtheile eines Thieres einwirken, so macht sich eine eigenartige Entfärbung und lederartige Beschaffenheit derselben bemerklich, welche nach einiger Zeit von selbst in den normalen Zustand wieder zurückgeht. Ausserdem ruft es einen schier unerträglichen brennenden Schmerz auf Wundflächen und Schleimhäuten hervor.

In der Zahnheilkunde wurde Formaldehyd zunächst zur antiseptischen Wurzelbehandlung verwandt, wofür es unbedingt allen andern Antisepticis vorzuziehen ist, weil es hinreichende Desinfectionskraft besitzt, jeden Wurzelkanal sofort zu sterilisiren, ohne den Zahn, wie etwa Sublimat, zu verfärben und ohne die harten Zahnsubstanzen anzugreifen. Abraham verweist hier auf seine Aufsätze in Nr. 462 u. 485 des Zahnärztlichen Wochenblattes.

Es lag von vornherein nahe, Formaldehyd auch zur Desinfection irritirter und entzündeter Pulpen zu verwenden. Zahnarzt Lepkowsky ist der erste gewesen, welcher über derartige Versuche berichtet. (Verhandl. d. deutsch. odontol. Gesellsch. VII.) Er benutzt einfach die Lösung von Formaldehyd in Wasser, Formalien oder Formol genannt. Auf einem Wattebäuschchen bringt er diese Lösung in die cariöse Höhle auf die kranke Pulpa und legt darüber ohne weiteres eine permanente Füllung. Abraham hat die Ueberzeugung, dass man auf diese Weise jede entzündete Pulpa heilen kann, die Schmerzen jedoch, welche diese Heilung begleiten, sind derart unerträglich und anhaltend, dass diese Methode kaum ernstlich anwendbar erscheint. Er hat daher schon lange vor L.'s. Veröffentlichung Versuche gemacht, das Formaldehyd auf erkrankte Pulpen einwirken zu lassen, ohne dass die Nebenwirkung der Schmerzauslösung in Erscheinung träte. Es gelang ihm, eine Art Unterlage, Cement, das er Formagen nennt, zu gewinnen, dessen Flüssigkeit und Pulver mit Formaldehyd gesättigt sind. Mischt man beide auf einer Glasplatte, so entsteht ein Kitt, welcher während des Erhärtens und nach demselben Formaldehyddämpfe frei werden lässt, welche im Falle der Anwendung des Präparates gegen Pulpitis ganz allmählich in statu nascendi auf das Pulpengewebe einwirken, ohne Schmerzen auszulösen. Wir waren bisher gewöhnt, die schwere Entzündung der Pulpa, nachdem das Stadium der Irritation überschritten ist, namentlich aber die Pulpitis septica für unheilbar zu halten. Miller giebt hierfür in seinem Lehrbuch der conservirenden Zahnheilkunde (Leipzig 1896) drei Gründe an.

1. Die starren Wände der Pulpenkammer gestatten den Exsudaten des erkrankten Pulpengewebes keinen Ausweg und zwingen sie, einen Druck auf die Pulpa auszuüben, welcher Krankheit und Schmerz steigert.

2. Lymphgefässe, welche diese Exsudate aufsaugen und von dem

Digitized by Google

Entzündungsherde ableiten könnten, sind in der Pulpa nicht vorhanden.

3. Künstliche Ableitung durch Drainage ist in dem engen Zugange zur Pulpenkammer von der Cavität aus undurchführbar.

Abraham steht nicht an, diesen Standpunkt der zahnärztlichen Wissenschaft als veraltet zu bezeichnen. Die Pulpitis ist heilbar. Bringt man über die entzündete Pulpa ein wenig Formagencement, so heilt darunter die Pulpa aus und zwar so ohne alles Zuthun, dass die Formageneinlage sofort von der definitiven Füllung überdeckt werden kann.

Die Statistik Abraham's und die ihm von zahlreichen Collegen zur Verfügung gestellten Zahlen haben bisher (Ende März 1897) folgendes Gesammtbild ergeben:

Unter 4679 Fällen von Anwendung des Formagen gegen alle Stadien der Pulpitis sind 43 Misserfolge bekannt geworden, das wären annähernd 10%. Dieses Ergebniss kann als überaus günstig bezeichnet werden, zumal bei der Methode des Abätzens ein viel grösserer Procentsatz von Misserfolgen nachzuweisen ist. Als Misserfolge der Formagenbehandlung sind aber schon diejenigen Fälle mitgerechnet, wo die Wirkung an sich gut war, wo aber heftige Schmerzen nebenher auftraten, ohne dass der Zahn dadurch verloren ging. Extrahirt wurde nach Formagenbehandlung nicht ganz ein Zahn auf tausend behandelte.

Ganz anders gestaltet sich das Ergebniss aber, wenn man bedenkt, dass diese 4600 Fälle, die die Statistik Abraham's berücksichtigt, nur einen verschwindend geringen Bruchtheil der im ganzen mit Formagen vollführten Behandlungen ausmachen.

An der Hand der in dem Laboratorium Abraham's über Herstellung und Vertrieb des Präparates geführten Bücher kann man eine Schätzung vornehmen, welche von der Wirklichkeit höchstens nach unten divergiren kann. Nach dieser Schätzung sind in Deutschland innerhalb der letzten fünf Monate (Ende März) ca. 100000 Zähne mit Formagen behandelt worden. „Die ganze Art meiner Correspondenz", führt Abraham weiter aus, „lässt mich aber vermuthen, dass von den Misserfolgen mir nur sehr wenige verheimlicht sein dürften, während naturgemäss alle die Zahnärzte, welche gute Erfolge aufzuweisen haben, dies für nicht weiter erwähnenswerth halten. Unter diesem Gesichtspunkte betrachtet, schwindet der Procentsatz der Misserfolge zu einer unbedeutsamen Bruchzahl."

Alle Collegen, welche mit Formagen zu arbeiten beginnen, hegen die Befürchtung, dass zwar der Erfolg momentan eintreten, hinterher aber nach längerer Zeit sich herausstellen könnte, dass eine Zerstörung der Pulpa vorliege, welche in eitrigen Processen der Wurzelhaut und des Alveolarfortsatzes, in Oedemen und Fisteln ihre Fortsetzung finden würde. Gerade diese Befürchtung aber wird durch die Statistik gegen-

Digitized by Google

standlos gemacht. Alle 43 Fälle von Misserfolgen machten eine Nachbehandlung unmittelbar in den auf die Formageneinlagen folgenden Tagen erforderlich. Ein Fall, in welchem etwa der mit Formagen behandelte Zahn zunächst ein günstiges Gesicht zeigte und hinterher nach Wochen oder Monaten Wurzelhauterscheinungen zeigte, ist nicht vorgekommen.

Die Wirkungsart des Formagens, für welche Abraham schon in Nr. 239 der zahnärztl. Rundschau eine Hypothese aufstellte, glaubt er im Laufe dieses Jahres noch wissenschaftlicher klar stellen zu können. Folgendes kann er jetzt schon als nahezu feststehend bezeichnen:

Die Pulpa wird zunächst hart und reactionslos, gewinnt aber ganz allmählich ihre frühere Vitalität zurück, so dass sie nach 4 Wochen wieder normal functioniren kann.

In der nachfolgenden Discussion wurden die schmerzstillenden und antiseptischen Eigenschaften dieses Mittels hervorgehoben, jedoch auch vor einem allzugrossen Enthusiasmus gewarnt, da die Zeit der Anwendung noch zu kurz sei, um einen langandauernden Erfolg versprechen zu können.

Zum Schluss berichtete Dr. Mühl-Kühner (Landau) über eine **letal verlaufene Hämorrhagie** bei einem Hämophilen, der sich einen Zahn selbst hatte ausziehen wollen. Alle gegen die Blutung in Anwendung gebrachten Mittel: die Extraction des lockern Zahnes, Glüheisen, heisses Wasser, Eisenchlorid, Terpentinöl, Antipyrin, Ergotin, Secale, Eisbeutel und Druckverband mit Stentsmasse blieben erfolglos. Nach 8 Tagen starb Pat. an Verblutung.

In der Besprechung dieses Verblutungsfalles ging die allgemeine Meinung dahin, dass nur die energisch durchgeführte Tamponade einigermassen zum Ziele führe. Lässt auch diese im Stich, so ist eine Unterbindung der Arteria carotis externa oder communis angezeigt.

Verein badischer Zahnärzte.

Der Verein hielt im Jahre 1896 seine Hauptversammlung in Basel ab, als Gast der schweizerischen odontologischen Gesellschaft. Die zweite Versammlung wurde in Frankfurt a/M. mit dem Naturforschercongress verbunden. Im Laufe des Jahres wurden 8 neue Mitglieder aufgenommen, darunter Prof Dr. Billeter in Zürich als Ehrenmitglied. Nach Abgang eines Mitgliedes zählt der Verein jetzt 48 Mitglieder. Folgende Vorträge wurden gehalten. Zahnarzt **Seitz** (Konstanz): **„Militäruntersuchungen"**. S. untersuchte in Konstanz die Zahnverhältnisse der Mannschaften des dortigen Infanterieregiments, im Gegen-

Digitized by Google

satz zu den bisher abgehaltenen Schuluntersuchungen im Grossherzogthum Baden. Er liess sich dabei von folgenden Gesichtspunkten leiten: Erstens hätten sämmtliche Leute ein ziemlich übereinstimmendes Alter, zweitens stammten sie aus derselben Gegend, drittens sei die Zahnbildung zum Abschluss gelangt. Denn nur in diesem Alter liesse sich ein sicheres Bild über die Caries entwerfen, während bei Kindern, deren Zahnwechsel noch nicht abgeschlossen ist, das nicht der Fall sei. Ferner käme die Einwirkung der verschiedenen Berufsklassen besser zum Ausdruck. Seitz theilte zunächst die Gebisse ein in sehr gute ohne cariöse Zähne, jedoch durften 3—4 Zähne fehlen. In gute mit höchstens 6 cariösen oder fehlenden Zähnen. In schlechte mit einer grösseren Zahl cariöser Zähne. Es ergab sich dabei folgendes Verhältniss: 39% sehr gute, 48% gute und 13% schlechte Gebisse. Dabei war die Hälfte niemals zahnärztlich behandelt. Stellungsanomalien fanden sich sehr häufig, dabei mehrere Fälle mit zwei Reihen. Die Zusammenstellung mit Rücksicht auf die Farbe ergab: 51% grau, 49% kamen auf weiss und gelb, auf weiss 15%. Die grauen Zähne sind demnach circa 3 mal schlechter als die gelben, aber ebensoviel besser als die weissen. Dieses Verhältniss habe jedoch nur Gültigkeit unter bestimmten gleichen Bedingungen, wohin Seitz die Art der Ernährung gestellt haben will. Dieselbe ist im Schwarzwalde wie am See ziemlich die gleiche. Ausser der Ernährung spiele die Berufsthätigkeit eine bedeutende Rolle. Bäcker und Müller waren mit 25% Caries vertreten als Maximum, Metzger mit 7% als Minimum. Dieselben zeichneten sich ausserdem durch schöne, kräftige Zähne aus. Landwirthe hielten die Mitte, mit 12%. Schlosser und gemischte Berufsarten mit 17%. Die Bodenbeschaffenheit ergab zum Theil abweichende Resultate gegenüber früheren Untersuchungen. Seitz behauptet, dass die Einflüsse des Bodens, vor allem der Kalkgehalt des Wassers nur dann von Belang wären, wenn die Ernährung eine unzureichende sei. Gelbe Zähne wiesen in kalkarmen, wie in kalkreichen Gegenden je 10% Caries auf, kalkfreie Gegenden wiesen dabei noch 6% mehr sehr gute Gebisse auf, als kalkreiche. Graue Zähne wiesen in kalkfreien Gegenden 15%, in kalkreichen 18% schlechte Gebisse auf. Bei weiss war der Procentsatz in kalkreicher Gegend um 10% grösser. Seitz kommt zu dem Schlusse, dass bei richtiger Ernährung der Kalk, der sich in den Nahrungsmitteln befindet, vollständig genüge, und dass der Kalkgehalt des Wassers in diesem Falle eine untergeordnete Rolle spiele. Gerade im Schwarzwalde, wo ziemlich kalkfreies Wasser vorherrschend sei, zeige es sich, dass bei Milch, Brod, Speck und Vegetabilien, die alle drei- bis viermal soviel Kalksalze enthalten als mittleres Trinkwasser, im allgemeinen gute Zähne anzutreffen seien.

Dr. **Jessen** stellte eine Patientin vor, welche einen **partiellen Unterkieferersatz** nach abgeheilter Resection trägt. Die Anfertigung bot grosse Schwierigkeiten, da der stehengebliebene Stumpf durch

Digitized by Google

Muskelzug vollständig nach innen gezogen war. Ausserdem liess die ihrer Stütze beraubte linke Unterlippe den Speichel fortwährend überfliessen. Durch methodische Dehnung vermittelst schiefer Ebene gelang es schliesslich, den Stumpf in seine alte Lage zurückzubringen, worauf ein Ersatz angefertigt werden konnte. Ausser den geringfügigen Narben war am Gesicht nichts Wesentliches wahrzunehmen und hatte Patientin ihr früheres Aussehen so ziemlich wiedererlangt.

Dr. **Herbst** (Bremen) zeigt als Neuheit zunächst ein kleines Messingscheibchen, wie sie zur Verzierung von Costümen verwendet werden. Dieselben können in einen Diskhalter eingespannt, mit Karborundpulver und Wasser befeuchtet, sehr gut zum Durchschleifen von Kronenresten dienen und bieten einen brauchbaren **Ersatz für Circularsägen.** Ferner stellt Dr. Herbst eine mit mehreren Zähnen versehene **Brücke** mit übergreifenden Ringen nach bekannter Manier her. Zum Schluss demonstrirt er am Patienten sein **Submarinegold.** Eine vorher präparirte Cavität wurde nach der Rotationsmethode mit diesem Gold gefüllt. Auch die Herstellung einer Conturfüllung mit Herbst'schen Pellets, von denen eine ganze Reihe aufeinandergelegt und dann condensirt wurden, erregte allgemeinen Beifall. Die Füllung wurde herausgenommen und mit dem Messer gespalten, wobei es sich zeigte, dass die Masse durch und durch solid war. Der Schriftführer.

Kurzer Bericht über die Verhandlungen der 23. Jahres-Versammlung des Vereins Schleswig-Holsteinischer Zahnärzte,

abgehalten am 20. und 21. Juni 1897 in Schleswig.

Die Versammlung wurde durch den Vorsitzenden Herrn Dr. Kleinmann (Flensburg) mit einer kurzen Ansprache eröffnet. Anwesend waren 15 Zahnärzte, welche vom Herrn Collegen Doll (Schleswig) begrüsst wurden. Zuerst erhielt das Wort Herr Dr. Fricke (Kiel) zu seinem Vortrage: Die Kataphorese. Die Inhaber der elektrotechnischen Fabrik: Reiniger, Gebbert und Schall in Erlangen waren so liebenswürdig gewesen, 2 Vertreter mit der Vorführung der Apparate und Instrumente zur Kataphorese zu beauftragen.

Versuche wurden gemacht bei einem Collegen wegen Empfindlichkeit durch Erosion am Eckzahn unten links; bei einer jungen Dame wegen schmerzhaften Dentins im oberen rechten kleinen Schneidezahn, und bei einem 14jährigen Knaben wegen Extraction der 3 Wurzeln

Digitized by Google

des ersten Molaren oben links. Der Erfolg war sehr zweifelhaft, die Anwendungsweise aber auch wohl sehr mangelhaft, da niemand der Herren Collegen mit der Sache vertraut war.

Darauf hielt Herr College Schmidt (Oldesloe) eine höchst interessante Demonstration über Kronen- und Brückenarbeiten. Schmidt arbeitet nach dem Herbst'schen System und empfiehlt das Herbst'sche Lehrbuch angelegentlichst. An vielen Präparaten demonstrirte er erst die Kronen-, dann die Brückenarbeit, bei letzteren giebt er den abnehmbaren Piècen den Vorzug.

Kleine Veränderungen resp. Verbesserungen hat der College auch angegeben. Hervorzuheben ist seine auf der Fläche im stumpfen Winkel gebogene Flachzange zum Schleifen der Zähne und Anpassen derselben im Munde, das Ausstanzen der Goldkrone mit Nagelpunzen etc. Er empfiehlt als Material zu diesen Arbeiten nach Herbst das Platinagoldblech und das Cadmiumgoldloth. Schmidt stellt eine Vollgoldkrone nach seiner Methode ohne besondere Apparate in einer Stunde her.

Dr. Fricke (Kiel): Bemerkenswerthe Fälle aus der Praxis. Erstens die Krankengeschichte eines 49 jährigen Herren, der an Tabes dorsalis litt, später sämmtliche Zähne im Oberkiefer verlor, und durch Nekrose des letzteren einen bedeutenden Defect bekam, wodurch man bequem in die rechte Oberkieferhöhle gelangen konnte. In der daran sich schliessenden Debatte, woran die Herren Dr. Köhne und Dr. Kleinmann sich betheiligten, wurde die Ansicht angenommen, dass die meisten Fälle der Tabes auf Lues zurückzuführen seien.

Zweitens theilte Herr Fricke einen Fall aus seiner Klinik mit. Eine 45 jährige Frau hatte seit 4 Jahren ein Osteotom am Unterkiefer und wurde der chirurgischen Klinik zur Operation überwiesen.

Drittens ein Fall von schiefstehenden Zähnen am Oberkiefer eines 17 jährigen Mädchens. Das Reguliren wurde durch Siegfried'sche Federn in 6 Wochen besorgt.

Alle diese Fälle wurden durch Gypsabdrücke illustrirt.

Darauf theilte Herr Kleinmann einen interessanten Fall von Cystenbildung mit. Das Präparat war ihm von einem Arzte aus Leck zugeschickt worden, der es kürzlich am linken Unterkiefer eines 8 jährigen Knaben extirpirte. Man sieht ganz deutlich die Krone des ersten Bicuspidaten im Cystenbalg liegen.

Hieran schloss sich eine kleine Debatte, worin die verschiedenen Behandlungsweisen der Cysten besprochen wurden.

Dr. Vajna in Budapest hatte auch in diesem Jahre wieder ein von ihm construirtes „Zahnärztliches Instrument" eingeschickt, welches er Papierscheiben-Declinator nennt. [Dasselbe ist beschrieben in der deutschen Monatsschrift für Zahnheilkunde II. Heft. 1897.]

Am Schlusse der ersten Sitzung machte Herr Dr. Fricke (Kiel) als Vorsitzender der Commission; vorläufige Mittheilungen über die statt-

Digitized by Google

gefundenen Untersuchungen der Schulkinder in der Provinz in Betreff der Cariesfrequenz, woraus hervorging, dass bis jetzt 17000 Schulkinder untersucht worden sind, die Untersuchung aber noch nicht beendet ist; daher wurden neue Formulare vertheilt.

Am 2. Versammlungstage sprach College Kleinmann: Ueber die Herstellung von Gebissplatten aus dem Excelsior-Metalle. In der eigens dafür bestimmten Cuvette war eine Unterplatte mit 2 Metallklammern und 4 künstlichen Backenzähnen so eingebettet, dass der Guss vor sich gehen konnte. Nach Kleinmann's Ansicht muss der Eingusskanal so kurz als möglich sein, um ein fehlerfreies Stück zu bekommen; gleichzeitig wurden zwei aus diesem Metalle angefertigte und getragene Unterplatten vorgelegt, welche jetzt schon Unebenheiten (Bläschen) und Risse zeigten. Die lange Platte liess sich leicht zerbrechen und zeigte krystallisirte Bruchflächen. Das Resultat der Debatte war die Ansicht, dass alle diese leichtflüssigen Metalle nur dann genügende Haltbarkeit zu Gebissbasen bekommen, wenn sie mit Einlagen aus anderem Metall versehen sind.

Darauf hielt Herr Hinrichsen (Rendsburg) einen Vortrag: Ueber die Infiltrationsanästhesie mit 1% Cocainlösung. Herr College Hinrichsen ist im Besitze eines Etuis, welches er vom Herrn Apotheker Dr. August Oetker aus Bielefeld bezogen hat; dasselbe enthält ausser der „Bleichsteiner'schen Injectionsspritze" mit 6 Spitzen, ein Glasröhrchen mit 24 Cocainkügelchen, woraus er die Cocainlösung selbst herstellt. Die Anästhesie dauert 5—10 Minuten. Hinrichsen operirt gleich nach der Injection und hat nur 4—5% Misserfolge zu verzeichnen. Dieser Vortrag rief eine sehr lebhafte Debatte hervor.

Herr Dr. med. Köhne (Kiel) bezeichnete es als einen Uebelstand, dass die Maximaldosis für Cocain bei interner und subcutaner Anwendung nicht getrennt sei; ferner erklärt er die von Hinrichsen benutzte Spritze für unzweckmässig und empfiehlt die sog. „Serumspritze", die nur aus Glas, Metall und Asbest bestehe, also stets aseptisch gemacht werden könne. Von anderen Rednern wurde statt des Cocains, Aethylchlorid, Kampheräther und eine 5% Menthollösung als örtliches Anästheticum empfohlen. Nachdem die Vorträge und Demonstrationen beendet waren, ging man zur gemeinschaftlichen Besprechung der im Programm aufgestellten Fragen. Erstens: Bewährt sich das „Formagen" als Heilmittel in der zahnärztlichen Praxis? Herr College Abraham in Konitz (Westpreussen) ist bekanntlich Fabrikant dieses Mittels; nach seiner Ansicht „heilt das Formagen jede Erkrankung der Pulpa in jedem Stadium schmerzlos, so dass Arsenik und dergleichen Mittel überflüssig sind".

Die Flüssigkeit wird mit dem Pulver zu einer Pasta angerührt, welche wie die Cemente erhärtet und aus der Formaldehyd in geringen Mengen allmählich frei wird, daher sie wohlthuend und schmerzlos auf die Pulpa einwirken soll. Aus der Debatte ging hervor, dass das

Digitized by Google

Mittel bei gangränöser Pulpa nicht zu verwenden sei, was auch brieflich von Herrn Abraham bestätigt worden ist. Im allgemeinen war man mit dem Mittel doch sehr zufrieden; als ebenbürtige Medicamente wurden noch erwähnt das „Jodo-Formagen-Cement" von Siemonis und ein ganz neues Mittel, welches College Schmidt aus Oldesloe „Pulpanalgen" nennt.

Zweite Frage: Welchen Werth haben die statistischen Aufnahmen über die Cariesfrequenz der Schulkinderzähne in wissenschaftlicher und socialer Beziehung? Aus der Debatte ging die Ansicht hervor, dass die statistischen Arbeiten „wissenschaftlich" stets verwerthet werden können, und dass dieselben auch „wirthschaftlich" von grossem Nutzen für die Menschheit sein müssen. Empfohlen wurde: populäre Vorträge in diesem Sinne zu halten, und die Lehrer für die Sache zu gewinnen zu suchen.

Die dritte Frage: Kann mit Dr. Lechner's Gold-Automaten wirklich jede Cavität schnell und mühelos mit Gold gefüllt werden? konnte nicht beantwortet werden, da keiner der anwesenden Herrn das „Wunder-Instrument" kannte, weil der Fabrikant es nicht zur Ansicht hergiebt. Es soll ein trichterförmiges Instrument nach Art der Amalgamträger sein und selbst von den Verkäufern nicht gelobt werden.

Aus den Vereinsangelegenheiten theilen wir nur mit, dass der Verein ein baares Vermögen von 1000 M besitzt, dass vier neue Mitglieder aufgenommen wurden, dass der alte Vorstand „Kleinmann und Fricke" einstimmig wieder gewählt wurde, und dass der Verein im nächsten Jahre in Altona tagt.

Auszüge und Besprechungen.

P. Ritter: Zahn- und Mundleiden mit Bezug auf Allgemein-Erkrankungen. (Berlin 1897. Verlag von Fischer's medicin. Buchhandlung.)

Der Werth des vorliegenden Werkes besteht vor allem in der steten Betonung des engen Zusammenhanges zwischen der Zahnheilkunde und der Gesammtmedicin. Es erscheint uns nicht gut möglich, auf den Inhalt des näheren einzugehen, da schon ein Aufzählen der einzelnen Kapitel einen verhältnissmässig grossen Raum in Anspruch nehmen würde. — Wenn auch einzelne Punkte von rein zahnärztlichem Interesse, wie z. B. die Angabe, dass Gangrän der Pulpa eine Indication für die Extraction darstelle, nicht ohne Widerspruch bleiben dürften, so verdienen doch die anderen, mit den Allgemeinerkrankungen sich beschäftigenden

Digitized by Google

Abschnitte volle Anerkennung, besonders da sie durch eine reiche Casuistik, die überhaupt das ganze Buch auszeichnet, das Interesse fortgesetzt wach erhalten. — Bei dem Kapitel über Narkosen vermissen wir eine Erwähnung des Aethers. Unter den Gewerbekrankheiten findet die bis jetzt wohl in keinem zahnärztlichen Werke aufgeführte Periostitis der Perlmutterdrechsler eine eingehende Schilderung. Ebenso sind die neuesten Untersuchungen über Scorbut und Stomatitis aphthosa erwähnt, durch welche die infectiöse Natur dieser Krankheiten nahezu unzweifelhaft erscheint. — Die „Regeln und Erläuterungen zur Zahn- und Mundpflege für Volksschulkinder" dürften einer weiteren Verbreitung werth sein. — Ein reichhaltiges Literatur- und ein Autorenverzeichniss, sowie eine Receptsammlung bilden den Schluss des Werkes, das für jeden, der Interesse an der wissenschaftlichen Hebung der Zahnheilkunde nimmt, besonders aber auch für Aerzte sehr zu empfehlen ist. *Dr. phil. A. Hoffmann.*

Dr. Richter's Zahnärztliches Adressbuch für den Europäischen Continent. IX. Jahrg. Ausgabe 1897. Als Fortsetzung des Dental-Kalenders für Deutschland, Oesterreich-Ungarn und die Schweiz. Herausgeg. von Dr. Erich Richter, Berlin. Theil I. Enthaltend: **Deutschland.**

Wie die früheren Jahrgänge des Adressbuches, so begrüssen wir auch den gegenwärtigen. Die Eintheilung in einen deutschen und einen ausserdeutschen Theil halten wir für zweckmässig. Die viele Mühe, die mit der Herstellung eines so umfangreichen Adressenverzeichnisses verknüpft ist, erkennen wir an; aber wir müssen mit Bedauern bemerken, dass die Richtigkeit an vielen Stellen doch recht viel zu wünschen übrig lässt. Schlägt man z. B. Leipzig nach, so findet man unter der Gruppe der Zahnärzte allein auf einer einzigen Druckseite wenigstens 13 Fehler. Einige sind zu entschuldigen, weil die Veränderungen erst im Laufe dieses Jahres oder voriges Jahr erfolgt sind, aber es sind auch Namen dabei von Zahnärzten, die seit Jahren nicht mehr in Leipzig sind, von einem, der mindestens schon 5 Jahre nicht mehr hier ist. Ein grosser Theil der Fehler sind Druckfehler: z. B. Zschochauerstr. statt Zschochersche Str., Harnstr. statt Hainstr., Liftstr. statt Liststr., Grimmstr. statt Grimmaische Str., Weinmühlenstr. statt Windmühlenstr. Wenn auf jeder Seite des Buches nur halb soviel Fehler sind, so ist das ja schon ungeheuer. Wir wollen im Interesse des sonst nützlichen Werkes hoffen, dass hier ein Zufall obwaltet und dass solche Zufälle in künftigen Jahrgängen vermieden werden können. *Jul. Parreidt.*

Digitized by Google

Schenk: Die erste Anlage des Unterkiefers und der Zahnalveolen. (Oesterr.-Ungar. Vierteljahrsschr. f. Zahnheilk. 1896, IV.)

Die erste Anlage des knöchernen Unterkiefers besteht in einer nach aussen vom Meckel'schen Knorpel befindlichen Lamelle, die im proximalen Theile weiter von demselben entfernt ist als im distalen, nach der späteren Kinnsymphyse zu gelegenen Abschnitte. Proximalwärts wird diese knöcherne Bildung immer dünner und hört schliesslich in einem dichter gefügten Bindegewebe ganz auf (2,6 cm langer menschlicher Embryo). Die Alveolarrinne entwickelt sich im Unterkiefer zuerst im Bereiche der Schneidezähne, und zwar entsteht sie aus zwei distincten Lamellen, die zunächst nur durch Bindegewebe an ihrer tiefsten Stelle in Verbindung stehen. Dieser Zustand erhält sich längere Zeit, und erst allmählich erfolgt ein solider Verschluss des Bodens der Alveolarrinne durch Apposition von neuen Knochenlamellen. Die Differenzirung der einzelnen Alveolen vollzieht sich dann derart, dass an den zwischen je zwei Zahnanlagen befindlichen Stellen durch Bildung neuer Knochenbälkchen ein Verschluss der Alveolarrinne auch nach oben d. h. nach der Mundhöhle zu eintritt. Infolgedessen zeigt nunmehr der knöcherne Unterkiefer an den eben erwähnten Partien im Querschnitt das Bild eines Ringes. Dieselben Verhältnisse finden sich auch an den zeitlebens zahnlos bleibenden Kieferabschnitten vieler Säugethiere. In der weiteren Entwicklung erscheinen dann die eigentlichen Alveolen nicht als Abschnitte der ursprünglichen Rinne, sondern mehr als Aufsätze derselben.

Dr. phil. A. Hoffmann.

Morgenstern: Beitrag zur Histogenese der Interglobularräume unter besonderer Berücksichtigung des Verzahnungsprocesses des Zahnbeines. (Schweizerische Vierteljahrsschrift für Zahnheilkunde Band VII, No. 1. Januar 1897.) Mit 4 Mikrophotogrammen (Walkhoff) und 4 farbigen Abbildungen.

Morgenstern, welcher durch seine umfangreichen Untersuchungen auf dem Gebiete der Histologie und Histogenese der Zähne weiten Kreisen bekannt ist und dessen Befunde sammt den daraus gezogenen Schlussfolgerungen in manchen Punkten von den herrschenden Anschauungen abweichen, sucht in der vorliegenden ausführlichen Arbeit die Existenz von histogenetischen Beziehungen zwischen Interglobularräumen und Blutgefässen zu beweisen. Ein Urtheil darüber, ob dem Verfasser der beabsichtigte Nachweis gelungen ist, soll hier nicht abgegeben werden, sondern muss selbstverständlich den Nachprüfungen berufener Histologen überlassen bleiben. Auch auf die Untersuchungen können wir natürlich in dem engen Rahmen eines Referates nicht näher eingehen, sondern nur die aus denselben nach der Ansicht M.'s sich ergebenden That-

Digitized by Google

sachen anführen; zur genaueren Orientirung muss auf das sehr interessant geschriebene Original verwiesen werden.

Zuerst giebt M. eine dedaillirte Beschreibung von dem Wesen und Vorkommen der Interglobularräume, die wir in ihren wichtigsten Theilen wiedergeben wollen.

Im ersten Verzahnungsstadium treten in dem jüngsten, aus leimgebender Substanz bestehenden Zahnbein, dem sogen. Zahnknorpel, die im weiteren Verlaufe der Dentinbildung allmählich wieder verschwindenden Globularmassen oder Dentinkugeln auf. Die zwischen letzteren verbleibenden, kleineren oder grösseren, mit noch unverkalkter Substanz angefüllten Zwischenräume hat man Interglobularräume genannt, obgleich es sich nicht um Hohlräume handelt. Diese Zwischensubstanz besteht beim Menschen meistens aus einer feinporösen, der künstlich entkalkten Zahnbeingrundsubstanz ähnlichen Masse, bei jungen Hechten häufig aus Zellen und Zellresten; grössere Interglobularräume bei Wiederkäuern enthalten ausser Zellen und Knorpelsubstanz auch hohle und solide Röhren.

Hierauf beschreibt M. die Anfertigung von Präparaten zur Untersuchung der Interglobularräume, die er im Gegensatze zu der allgemeinen Meinung, dass man die Interglobularräume nur an frischen Zähnen zur Anschauung bringen könne, hauptsächlich aus entkalkten Zähnen und Zahnkeimen herstellt.

Nach M. findet man in den meisten menschlichen Zähnen Interglobularräume, häufiger in jüngeren als in älteren und zahlreicher in zarten, bläulich-weissen als in kräftigen, gelblichen; bei letzteren sind dieselben, selbst bei älteren Personen, häufiger pigmentirt als bei den bläulich-weissen. Verfasser vergleicht dann das Vorkommen der Interglobularräume bei den verschiedenen Thierfamilien, betont den Unterschied in Grösse, Form, Anordnung und Zahl derselben und hebt als allen gemeinschaftliche Eigenschaften die kreisbogenartig ausgezackte Begrenzung, das Auftreten an bestimmten Stellen des Zahnbeins und die, je nach dem Alter des Zahnes, mehr oder weniger typische Anordnung hervor.

Beim Menschen bilden die Interglobularräume, welche im Kronentheil grösser sind als am Zahnhals und erst in einer gewissen Entfernung vom Schmelz beginnen, eine förmliche Zone; beim Vorhandensein mehrerer solcher Zonen in einem Zahne sind dieselben durch normales Dentin getrennt. Die diffuse Durchsetzung des ganzen Zahnbeins mit durch ihre feinen Fortsätze ein Netzwerk bildenden Interglobularräumen gehört beim Menschen zu den Seltenheiten, bildet dagegen in dem oberen Wurzeltheile junger Kalbs- und Rindszähne beinahe die Regel. In etwas älteren Rindszähnen beobachtet man an Stelle der verschwundenen Interglobularräume einer jüngeren Periode unregelmässig verlaufende

Digitized by Google

Dentinkanälchen in geringerer Zahl und grösseren Abständen als im normalen Zahnbein. An Stelle der Interglobularräume späterer Altersstufen sah M. in eben erst durchbrochenen Zähnen Blutgefässe in das Zahnbein eintreten; bei jungen Kälbern und Rindern dringen 60—130 von dem Pulpakamme aus theils bis zur halben Höhe des Kronentheils in das Dentin ein, meistens aber endigen sie schon eher in schmalen Schlingen, seltener in kleinen Knäueln; gleichsam eine Fortsetzung derselben bilden säulenförmig angeordnete Interglobularräume. Da nun nach den Untersuchungen M.'s die Interglobularräume sowohl in den Zähnen des Menschen als der Wiederkäuer in Form, Grösse und Lage mit ihren Vorgängern, den eben erwähnten Capillaren des Dentinkeims jüngerer Altersstufen, genau übereinstimmen, so nimmt M. einen örtlichen Zusammenhang zwischen Interglobularräumen und Blutgefässen als unzweifelhaft erwiesen an.

Um zu erforschen, ob zwischen letzteren auch histogenetische Beziehungen bestehen, bespricht Verfasser im zweiten Theile die verschiedenen Verzahnungsstufen des Zahnbeins. Durch seine Beobachtungen an Zahnschliffen, deren Verzahnungsstufen er durch künstliche Entkalkung theilweise in frühere Bildungsstufen zurückführte, gelangte er zu dem Schlusse, dass die Globularmassen ihre Entstehung den eigentlichen Dentinzellen und den das intercelluläre Balkennetz zwischen den Odontoblasten bildenden Zellen, Zellfortsätzen und Fibrillen verdanken. „Die Bälkchen des intercellulären Netzes umschliessen die Odontoblasten wie Scheiden. Jede Dentinkugel entspricht einem Maschenraume des Netzwerkes nebst seiner scheidenartigen Umhüllung." Da die Zellen und Zellfortsätze dieses Balkennetzes unmittelbar mit Blutgefässen anastomosiren und zuletzt selbst verzahnen, so nimmt M. an, „dass die Kalksalze durch das Balkennetz aus den Capillaren in die Maschenräume befördert werden".

Nach diesen einleitenden Untersuchungen kommt Verfasser im dritten Theile „Zur Histogenese der Interglobularräume" auf Grund seiner zahlreichen Beobachtungen zu dem Endresultat, dass, obgleich zahlreiche Blutgefässe des Zahnbeinkeimes durch eine regressive Metamorphose verschwinden, doch viele derselben nach Absolvirung ihrer nutritiven Function sich an dem Aufbau des Dentins, wenn auch nur passiv, betheiligen.

Bei der Verzahnung der Capillaren beobachtet man, häufig sogar an ein und demselben Präparate, grosse Verschiedenheiten in Bezug auf die Reihenfolge der vom Verzahnungsprocesse ergriffenen Gefässtheile.

Wie M. sich das Zustandekommen dieses Vorganges denkt, ergiebt sich aus folgendem wörtlich angeführten Satze: „So wenig es auch unserem gegenwärtigen biologischen Standpunkte ent-

Digitized by Google

sprechen mag, dass sich Blut zu Gewebstheilen umbilden könne, so glaube ich doch, mich auf ein ausreichendes Untersuchungsmaterial stützen zu können, wenn ich die Ansicht vertrete, dass sich bei der Verzahnung der Blutgefässe die Blutkörperchen zu dentinogener Substanz differenziren."

Am Schluss spricht Verfasser noch die Hoffnung aus, dass durch seine Arbeit, welche die Histogenese der Interglobularräume noch nicht erschöpfend behandle, Anregung zu weiteren Untersuchungen gegeben werden möge.

Niemeyer (*Delmenhorst.*)

Lichtenberg (Basel): **Ueber Wurzelanomalien.** (Schweizerische Vierteljahrsschrift für Zahnheilkunde Band VII, No. 1. Jan. 1897.)

In seinem in der Odontologischen Gesellschaft zu Basel gehaltenen Vortrage behandelt Verf., angeregt durch einen in seiner Praxis vorgekommenen Fall von Verwachsung, ausser anderen weniger seltenen Wurzelanomalien hauptsächlich die Verwachsung und Verschmelzung von Zähnen.

Die Verwachsung zweier Zähne besteht in der Vereinigung ihrer Wurzeln durch Cement. Sie kann entstehen 1) während der Wachsthumsperiode der Wurzeln durch gegenseitige Berührung, 2) im Alter durch Verdickung des Cements zweier benachbarter Wurzeln und dadurch verursachte Resorption der dieselben trennenden Alveolarscheidewand. In dem von L. beobachteten Falle handelt es sich um eine durch die Berührung der betr. Wurzeln während ihres Entwicklungsstadiums bewirkte kreuzweise Verwachsung der Wurzeln des oberen rechten zweiten Mahlzahns und des benachbarten Weisheitszahnes. Die distale und palatinale Wurzel des zweiten Mahlzahns, dessen Krone bedeutend weiter aus dem Kiefer getreten ist als diejenige seines mit ihm verwachsenen Nachbarn, umschliessen die durch Exostose verdickten Weisheitszahnwurzeln. Auch die mesiale Wurzel des zweiten Molaren zeigt, besonders gegen die Wurzelspitze hin, sehr starke Cementhypertrophie; die distale hat noch einen kleinen Ausläufer, welcher die Weisheitszahnwurzeln umklammert.

Die Verschmelzung zweier Zähne, welche eine partielle oder totale sein kann, wird durch die Vereinigung zweier Zahnkeime zu einem einzigen bewirkt und kann nach Baume nur ein zu naher Lagerung benachbarter Zahnsäckchen eintreten. Verschmolzene Zähne haben ein gemeinsames Zahnbeinsystem, eine gemeinsame Pulpa und gemeinsamen Schmelzüberzug.

Hierauf folgt die Beschreibung zweier interessanter, von Tomes mitgeteilter Fälle von totalen Verschmelzungen. Im ersten

Digitized by Google

Falle waren an jeder Seite der mittlere und der laterale Incisivus von der Wurzelspitze bis zur Schneidekante mit einander verschmolzen. Im zweiten Falle lag die sehr selten vorkommende totale Verschmelzung eines kleinen Schneidezahns und eines Eckzahns vor; um das Aussehen zu verbessern, durchsägte ein Zahnarzt der Länge nach die monströse Zahnkrone, welche an der der Vereinigungsstelle beider Zähne entsprechenden Stelle eine Längsfurche aufwies. Dabei verletzte er natürlich die gemeinsame Pulpa, welche infolgedessen bald zu Grunde ging. Ein nachfolgender Alveolarabscess machte nach 9 Tagen die Extraction nothwendig.

Nach L. sind Eckzahn und erster Bicuspis, ebenso zweiter Bicuspis und erster Molar sehr selten mit einander verschmolzen; „dagegen sollen Verschmelzungen von Molaren und hauptsächlich vom zweiten Molaris und Weisheitszahne häufig [? Ref.] vorkommen". Verf. erwähnt dann einen von Tomes berichteten Fall, in welchem der Weisheitszahn von der palatinalen und distalen Wurzel des zweiten Mahlzahnes eingeschlossen und mit beiden Wurzeln verschmolzen war.

Bei Verwachsungen und Verschmelzungen des zweiten Molaris mit dem Weisheitszahne überragt die Kaufläche des ersteren diejenige des Weisheitszahnes gewöhnlich bedeutend. Wenn L. aber diese Thatsache zur Erkennung von Verwachsungen und Verschmelzungen verwerthen zu können glaubt, so dürfte die Diagnose doch in den meisten Fällen sehr unsicher sein, da die oberen Weisheitszähne bekanntlich sehr häufig rudimentär sind und infolgedessen sich über das Niveau des Zahnfleisches nur wenig erheben. Verf. räth, in solchen Fällen zur Vermeidung von unangenehmen Complicationen von der Extraction abzustehen. Auch bei Wurzelfüllungen bieten verwachsene und verschmolzene Zähne die grössten Schwierigkeiten.

Zum Schluss erwähnt L. noch verschiedene, häufiger vorkommende Anomalien der Wurzeln und Wurzelkanäle der einzelnen Zahnarten und wendet sich gegen diejenigen Zahnärzte, welche behaupten, jede Wurzel bis zur Spitze reinigen und exact füllen zu können, was um so weniger möglich ist, da solche Abnormitäten äusserlich gar nicht festgestellt werden können.

Niemeyer (Delmenhorst).

Heitmüller: Die sofortige schmerzlose Entfernung der Zahnpulpa. (Oesterr. Viertelj. f. Zahnheilk. XII, 4.)

Nach mehrfachen Modificationen wendet Verf. gegenwärtig zu eingangs erwähntem Zwecke, der besonders bei auswärtigen Patienten, sowie nach Fracturen etc. zu erreichen mitunter wün-

Digitized by Google

schenswerth erscheint, eine Combination von Aethylchlorid und Cocain in der Weise an, dass er zunächst den Aethylchloridstrahl gegen die Wurzelspitze und alsdann auf die dadurch bereits weniger sensibel gewordene Pulpa selbst richtet; hierauf bohrt er die Pulpenkammer schnell auf bezw. decapitirt den Zahn, lässt den Aethylchloridstrahl nochmals kurze Zeit auf die genannten beiden Stellen einwirken und injicirt zum Schluss die Cocainlösung mittels Pravaz'scher Spritze direct in das Pulpengewebe. Die Extirpation kann jetzt schmerzlos vorgenommen werden.

Dr. phil. A. Hoffmann.

Kleine Mittheilungen.

Zur Nedden's Krystallgold. Bei den beinahe endlosen Anpreisungen neuer Präparate zum Füllen der Zähne, deren jedes immer besser sein soll als das vorher dagewesene, ist es namentlich den jüngeren Collegen ungemein schwer, die richtige Wahl zu treffen, und es scheint manchmal, als ob ihnen längst Bekanntes und Bewährtes ganz unbekannt wäre. Da ist es wohl an der Zeit, wieder einmal die Aufmerksamkeit zu lenken auf ein Präparat, das sich seit mehr denn 30 Jahren gleich vortrefflich bewährt hat, und alle die guten Eigenschaften schon längst besitzt, die man neueren ähnlichen Producten, wie dem Solilagold nachrühmt. Ich meine „Zur Nedden's Krystallgold".

25 Jahre sind vergangen, seitdem dieser hervorragenda College Zur Nedden aus dem Leben geschieden ist; aber die Herstellung des Goldes geschieht noch jetzt in gleich gewissenhafter Weise durch die Angehörigen des Verstorbenen. Wie sehr dieser sich um die Förderung der zahnärztlichen Interessen verdient gemacht, ist auch den jüngeren Collegen bekannt, die sich um die Entwicklung der Zahnheilkunde in Deutschland gekümmert haben. Und wir schulden ihm dafür viel Dank. Der „Dank über das Grab hinaus" soll bei uns keine blosse Redensart bleiben. Wir danken ihm am besten und ehren ihn fortgesetzt, wenn wir das, was er geschaffen, nicht in Vergessenheit gerathen lassen.

Leipzig, Juni 1897. *Dr. Klare.*

Hämaturie während des Zahnens. Gelegentlich einer Discussion über Nierenblutungen (Verein f. Innere Medicin; Deutsche Medic. Wochenschr. v. 18. Febr. 1897) theilt Ewald in einer Anmerkung folgenden merkwürdigen Fall mit: Bei einem 7 Monate alten Kinde mit

Digitized by Google

verzögerter Dentition hatten sich am oberen Kieferrande, den künftigen Schneidezähnen entsprechend, kleine, erbsengrosse, mit blutigem Inhalt gefüllte Bläschen gebildet, unter denen der durchbrechende Zahn sass, Gleichzeitig trat eine starke, in jeder Richtung (mikroskopische spectroskopisch u. s. w.) sicher gestellte Hämaturie auf, welche dem gesammten Verlaufe nach als eine renale angesehen werden konnte. Dieselbe hatte eine gewisse Periodicität, dauerte zunächst ca. 8 Tage, verschwand dann wieder auf einige Tage, kehrte wieder und zog sich bis zum Durchbruch der Zähne etwa 3—4 Monate hin. Das Kind, welches jetzt nach 4 Jahren vollständig gesund ist, hat nie wieder irgend welche Blutungen gehabt *P.*

Ersatz des Unterkiefers nach Resection. Partsch berichtet im 26. Congress der deutschen Gesellschaft für Chirurgie (Deutsche Med. Zeit. 1897. No. 41) über ein einfaches Mittel, die Kieferstümpfe in ihrer richtigen Lage zu erhalten. Unmittelbar vor der Resection bohrt er zwei Löcher in die gesunden Theile des Kiefers und legt nach Entfernung des kranken Theiles eine mit entsprechenden Löchern versehene Aluminiumbronze-Prothese ein, die er durch Silberfäden, welche durch die Löcher der Kiefertheile geführt werden, befestigt. [Vgl. auch Ber. über die techn. Abtheil. des zahnärztl. Instit. Breslau in dieser Monatsschr. Aprilheft 1897 S. 153]. Anfangs hat Partsch die Mundschleimhaut über der Prothese vernäht, später nicht mehr. Der Wundverlauf wird durch die Prothese nicht gestört. Später wird vom Zahnarzte der definitive Ersatz angefertigt. *P.*

Verschluckte Zähne. W. T. Bull und Walther machten die Oesophagotomie mit glücklichem Erfolge bei einer Patientin, die eine Zahnplatte 22 Monate vorher verschluckt hatte (Med. Record No. 10). Die anfangs nach dem Unfalle bemerkten Schluckbeschwerden hatten sich allmählich wieder gebessert. Erst nach 19 Monaten waren wieder von neuem Schluckbeschwerden entstanden, die schliesslich das Essen unmöglich machten und daher zur Operation nöthigten. (Berl. kl. Wochenschr. No. 13.)

Ueber die locale Wirkung der arsenigen Säure. Einen sehr beachtenswerthen Beitrag zur Arsenikwirkung giebt Albin Haberda (Wien) in der Wiener klin. Wochenschr. v. 4. März 1897, No. 9.

Eine 25jähr. Dienstmagd hatte sich eine Arsenikvergiftung von der Scheide aus beigebracht, die zum Tode führte. Der Verf. hatte die Leiche gerichtsärztlich zu untersuchen. Wir übergehen hier den Bericht darüber, möchten jedoch die Studien über die Arsenikwirkung, die Verf. infolge dieses Falles unternommen hat, kurz mittheilen. — Die Ansichten der Autoren über die Arsenikwirkung weichen sehr aus einander. Verf. citirt folgende Literaturangaben.

Taylor (Traité de médecine legale, Paris 1881) spricht von Geschwürsbildung im Magen bei Arsenikvergiftungen, nennt aber an anderer Stelle (Die Gifte in gerichtl.-medic. Bez., deutsch von Seydler, Köln 1863) das Arsenik ein irritirendes Gift, dem keine entschiedene chemische oder ätzende Wirkung zukomme.

Tardieu (Die Vergiftungen. Deutsch v. Theile u. Ludwig 1868) giebt an, die Wirkung des Arseniks sei ganz wesentlich verschieden von jener der reizenden oder corrosiven Gifte; bei den der Arsenik-

Digitized by Google

vergiftung zukommenden anatomischen Veränderungen spiele die Hämorrhagie eine wesentliche Rolle, die aber von den Autoren meist als Entzündung aufgefasst werde.

Casper-Liman (Prakt. Handb. d. gerichtl. Medic. 6. Aufl.) sprechen sich nicht entschieden aus, denn während an einer Stelle von Entzündung, die sich bis zur brandigen steigern kann, die Rede ist, wird an anderer Stelle von Aetzwirkung des Arseniks gesprochen.

v. Hofmann (Lehrb. d. gerichtl. Med. 7. Aufl.) betont die irritirende Wirkung des Arseniks und giebt an, förmliche Corrosionen der Schleimhaut durch Arsenik selbst wohl nicht gesehen zu haben; doch führt er zwei Beobachtungen von Corrosionsgeschwüren an, die ihm mitgetheilt worden sind.

Seidl (Maschka's Handb. Bd. II) hält es für zweifellos, dass Arsenik ätzend wirkt.

Lesser (Die anatomischen Veränderungen des Verdauungskanals durch Aetzgifte; Virchow's Arch. Bd. 83, S. 193) zählt Arsenik zu den Aetzgiften.

Naunyn (Ziemssen's Handb. Bd. XV. S. 335) spricht sich dahin aus, dass die durch Arsenik erzeugten localen Veränderungen nicht einfache Folge der Aetzung seien, sondern dass das Arsenik local entzündungserregend wirke.

Husemann (Handb. d. Toxikologie, 1862) äussert sich dahin, dass das Wesen der örtlichen Wirkung der arsenigen Säure in rasch auftretender Entzündung mit bedeutender Anschwellung und schleunigem Uebergange in Gangrän bestehe.

Falck (Lehrb. d. prakt. Toxikol. 1880) meint gleichfalls, es handle sich nur um Entzündungserscheinungen bei Arsenikvergiftung; die Veränderungen könnten nicht auf Aetzwirkung zurückgeführt werden.

Dragendorff (Die gerichtl.-chem. Ermittlung von Giften 1888) spricht sich in demselben Sinne aus.

Kobert (Lehrb. d. Intoxikationen 1893) schreibt der arsenigen Säure hochgradige Aetzwirkung zu.

Mittenzweig (Ueber die örtl. Wirk. d. Arseniks; Zeitschr. f. Medicinalbeamte 1890 S. 175) tritt mit Entschiedenheit gegen die Einreihung des Arseniks unter die Aetzgifte ein.

Die experimentellen Untersuchungen des Verfassers selbst ergaben keine Aetzwirkung, sondern enorme Füllung der Gefässe, Entzündung, Hämorrhagien u. s. w. — Die von den Autoren beobachtete Aetzwirkung der Magenschleimhaut deutet Verf. als hämorrhagische Erosionen, zu deren Entstehung der saure Inhalt des Magens mitwirkt. Aber auch wo die Säure fehlt, an andern Schleimhäuten, kann durch die Contactwirkung des Arseniks eine so hochgradige Hyperämie, Blutungen und entzündliche Exsudationen in das Gewebe entstehen, dass es dadurch leicht zur Nekrose kommt. *P.*

Druck von August Pries in Leipzig.

Digitized by Google

XV. Jahrgang. 9. Heft. *September 1897.*

Deutsche Monatsschrift
für
Zahnheilkunde.

[*Nachdruck verboten.*]

Kataphorese.

Von

Dr. dent. surg. **Schaeffer-Stuckert**, Zahnarzt
in Frankfurt a/Main.

1. Was ist Kataphorese?

Die Elektrotherapie, ein ausgedehnter Zweig der Heilwissenschaft, beschäftigt sich mit den Einflüssen der elektrischen Kraft auf den menschlichen Körper. Es lag nahe, diese Einwirkung des elektrischen Stromes mit der medicamentösen Therapie, der Einwirkung von Medicamenten auf den Organismus zu verbinden, und Versuche dieser Art sind schon in früherer Zeit mit verschiedenen Medicamenten und verschiedenen Strömen gemacht worden. Ehe wir auf diese Versuche näher eingehen, seien einige Bemerkungen physikalischen Inhaltes gestattet.

Die Elektricität oder elektrische Kraft tritt bekanntlich in verschiedenen Modificationen auf, je nach der Art ihrer Erzeugung. Darnach unterscheiden wir Elektricität, welche mittelst der Elektrisir-(Reibungs-)Maschine und der Influenzmaschine erzeugt wird als statische oder Spannungs-Elektricität von der strömenden Elektricität. Nur letztere hat für die Elektrotherapie ein Interesse.

Die strömende Elektricität, der elektrische Strom, hat nun auch wieder verschiedenartige Quellen und deshalb verschiedenen Charakter. Es ist zu unterscheiden der durch chemische Energie

Digitized by Google

erzeugte galvanische (constante, continuirliche, Batterie-) Strom von dem durch Induction erzeugten faradischen (inducirten, unterbrochenen) Strom. Dem ersteren gleichzustellen ist der von Centralen gelieferte Gleichstrom und der von Gleichstrom-Dynamos gewonnene Accumulatorenstrom, dem letzteren analog ist der von Centralen gelieferte Wechselstrom.

Zur Verbindung der medicamentösen Therapie mit der Elektrotherapie war nur der constante galvanische Strom mit Nutzen zu verwenden (1).

Mit diesem constanten Strom wurden nun Versuche gemacht, Medicamente in den menschlichen Körper durch die unverletzte Haut hindurch zu führen, ein Vorgang, den Bruns (2) allgemein als elektrolytische Endosmose bezeichnet, der aber als Elektrolyse und Kataphorese bekannt geworden ist. Wir haben also bei dem Allgemeinausdruck Kataphorese zunächst zu denken an die Fähigkeit des elektrischen Stromes, Flüssigkeiten (Medicamente) durch eine poröse Scheidewand (Haut des menschlichen Körpers) hindurchzutreiben.

Diese Fähigkeit des elektrischen Stromes geht aber nicht als Einheitswirkung vor sich, sondern es sind am menschlichen Körper mehrere Wirkungen bei elektrolytischer Endosmose zu verzeichnen.

Beim Durchgang eines constanten Stromes, dessen Polenden mit einer Flüssigkeit in Verbindung sind, durch den menschlichen Körper beobachten wir vorwiegend drei Wirkungen und zwar:

1. Die elektrolytische Wirkung. Unter Elektrolyse versteht man bekanntlich die Zersetzung einer chemischen Verbindung durch den galvanischen Strom. Die elektrolytische Wirkung besteht daher im wesentlichen in rein chemischen Veränderungen und Vorgängen nur unmittelbar an der Berührungsstelle der Elektroden mit dem Gewebe. Diese Veränderungen können sich auf das Medicament und auf die von der Elektrode berührte Körperstelle erstrecken.

2. Die katalytische Wirkung. Als solche bezeichnet man eine Reihe von Veränderungen in den Gewebselementen, die wohl durch Reizung, die der elektrische Strom auf seinem

Digitized by Google

Wege auf die Gefässe, Nerven und sonstige Gewebstheile ausübt, entstehen. Diese Veränderungen und ihre Folgen (Verengung des Lumens der Venen u. a.) treten auch auf bei Passiren des Stromes ohne Mitführung eines Medicamentes.

3. Die kataphoretische oder kataphorische Wirkung nennt man die Einflüsse, die das mitgeführte Medicament auf die Gewebstheile, die es auf seinem Wege trifft, ausübt.

Katalytische und kataphorische Wirkung sind selbstredend in ihren Erscheinungen nicht so zu trennen, wie dies der getrennten Besprechung nach den Anschein hat. Die drei Vorgänge sind überhaupt so schwieriger und in vielen Punkten noch nicht aufgeklärter Natur, dass die Trennung der Wirkungen nur als schematische Darstellung anzusehen ist, um mit jeder der drei Bezeichnungen einen ungefähren Begriff zu verbinden. Erb (1) sagt im Jahre 1882 über die oben genannten Wirkungen wörtlich: „Unsere Kenntnisse von den mannigfachen Wirkungen der Elek-„tricität sind nicht umfassend und erschöpfend. Genauer bekannt „sind eigentlich nur die erregenden und modificirenden Wirkungen „elektrischer Ströme auf Nerven und Muskeln. Schon von den „sogenannten elektrolytischen Wirkungen wissen wir am lebenden „Thierkörper so gut wie gar nichts, und dasselbe gilt auch von „den sogenannten kataphorischen Wirkungen, und von den kata-„lytischen Wirkungen, die man jetzt so häufig im Munde führt, kann „doch nur gesagt werden, dass sie fast ganz hypothetisch sind".

Bei der schematischen Trennung der Wirkungen haben wir der Uebersichtlichkeit wegen einige complicirende Umstände unerwähnt gelassen, die aber zur Gewinnung eines anschaulichen Bildes der Vorgänge bei elektrolytischer Endosmose nicht unberücksichtigt bleiben dürfen.

Vor allem ist es nicht gleichgiltig, von welchem Pol aus das Medicament in den Körper eingeführt wird, da das Verhalten der Medicamente dem Strom gegenüber verschieden ist. Den Grund hierfür finden wir in der ersten der genannten Wirkungen, in der Elektrolyse.

Der elektrische Strom zeigt bei seinem Durchgang durch Metalle als Nebenerscheinung nur eine Wärmewirkung, indem sich ein Theil der Energie (als Stromverlust) in Wärme verwandelt (Leiter I. Klasse). Bei seinem Durchgang durch Lösungen von

Digitized by Google

chemischen Verbindungen kann der elektrische Strom auch chemische Zersetzung bewirken, auf welcher sein Strömen überhaupt beruht. Chemische Körper, welche der Strom nicht zu zersetzen vermag, leiten die Elektricität überhaupt nicht und heissen Nichtleiter oder Isolatoren. Die zersetzbaren chemischen Körper heissen Leiter II. Klasse oder Elektrolyte. Die chemischen Spaltungstheile der Elektrolyten werden, mit Elektricität beladen, Jonen genannt, die nach der ihnen am meisten zusagenden Elektrode wandern, um die sie sich in Menge sammeln. Die sogenannten elektropositiven Elemente oder chemischen Gruppen — Wasserstoff, Kalium, Natrium, sowie fast alle Metalle und Basen — wandern nach dem negativen Pol, der Kathode und heissen Kathione; die elektronegativen Elemente oder chemischen Gruppen — Sauerstoff, Chlor, Brom, Jod und die Säureradikale — wandern nach dem positiven Pol, der Anode und heissen Anione.

Es ist hieraus ersichtlich, dass der elektrische Charakter eines Medicamentes bei der elektromedicamentösen Diffusion wohl zu beachten ist. —

Man hat nun auch die Behauptung aufgestellt, dass der elektrische Strom die durch die menschliche Haut eingeführten Medicamente direct durch den Körper hindurch und an der entgegengesetzten Elektrode wieder herausführe, so dass sie dort chemisch nachgewiesen werden könnten. Nach allen Versuchen, die in dieser Hinsicht gemacht worden sind und die wir später kennen lernen, ist als erwiesen anzusehen, dass die Annahme des Austrittes eines kataphorisch eingeführten Medicamentes oder Medicamententheils an dem der Application entgegengesetzten Pol aus dem menschlichen Körper eine irrige ist, und dass die Versuche, die dies beweisen wollten, fehlerhaft waren. Ich betone dies aus dem Grunde, weil über einen Versuch des Herrn Collegen Marcus gegen den Willen desselben Berichte in Tagesblätter und zahnärztliche Gratisblätter gekommen sind, die mittheilten, es sei ihm gelungen, Jodkalium an einem Pol in den Körper einzuführen und Jod am anderen Pol durch Stärkekleisterreaktion nachzuweisen. Da die Veröffentlichung gegen den Willen des Herrn Collegen geschah, so hätte derselbe in einer wissenschaftlichen Zeitschrift leicht dem entgegentreten können. Aus seinem Still-

Digitized by Google

schweigen glaube ich aber doch die Annahme folgern zu sollen, dass er sich inzwischen selbst von seinem Versuchsfehler überzeugt hat, wonach es ihm allerdings nicht wünschenswerth erscheinen konnte, weiteres über den Versuch mitzutheilen.

Ein dritter noch nicht geklärter Umstand ist die Rolle, die die Leitungsfähigkeit des Medicamentes bei der Kataphorese spielt; ob sie überhaupt von Wichtigkeit für die osmotische Wirkung ist, oder ob sie irrelevant erscheint, da ja die Kataphorese vielfach als ein rein mechanischer Transport der Medicamente angesehen wird. Wie wir sehen werden, stehen sich hierüber die Meinungen der Autoren oft diametral gegenüber.

Lassen wir vorerst die vielen unaufgeklärten Momente ausser Acht, so dürfen wir nach meiner Meinung für den Begriff der Kataphorese — vom zahnärztlichen und praktischen Standpunkt aus — folgende Erklärung geben:

Als Kataphorese ist zu verstehen die Einwirkung eines Medicamentes mit Hilfe des constanten elektrischen Stromes auf solche Stellen des menschlichen Körpers, welche durch einfache Application des Medicamentes ohne Mitwirkung des Stromes von der Wirkung des Medicamentes unberührt bleiben würden.

Diese Erklärung gilt für das, was wir nach den jetzigen Mittheilungen von der Kataphorese zu erwarten veranlasst sind, Mittheilungen, die die Einwirkung des Medicamentes als die Hauptsache erscheinen lassen und den elektrischen Strom als Hilfsmittel betrachten, um diese Einwirkung zu ermöglichen. Ob wir mit dieser Ansicht auf richtigem Wege sind, möchte ich nicht ohne weiteres entscheiden; eine Aenderung in unserer Ansicht, die durch wissenschaftliche Bearbeitung des vorliegenden Themas nicht ausgeschlossen ist, würde auch alsbald eine andere Erklärung für den Begriff Kataphorese bringen. —

Doch wir wollen uns zunächst aus der Geschichte der elektrolytischen Endosmose in der Medicin mit den bis jetzt vorhandenen Arbeiten vertraut machen.

2. Geschichte der Kataphorese in der Medicin.

Die Entdeckung der Elektricität regte zu therapeutischen Versuchen mit dieser Kraft an, und nach Erfindung der Elektrisir-

Digitized by Google

maschine benützten im vorigen Jahrhundert Kratzenstein, Krüger in Deutschland, Jollabert, Bertholon und Mauduyt in Frankreich dieselbe zu Heilzwecken. Die Erfindung der Voltaschen Säule, Ende des vorigen Jahrhunderts, brachte die Anwendung des Galvanismus in der Heilkunde mit sich, und Hufeland, Keil, Sömmering, Pfaff u. a. wendeten den galvanischen Strom an. Trotzdem verschwand die therapeutische Verwendung des Galvanismus wieder, er gerieth in die Hände von Charlatans und wurde mit Magnetismus und Mesmerismus zusammen von Laien gehandhabt. Erst der Inductionsstrom, von Faraday eingeführt, brachte wieder eine Epoche wissenschaftlicher elektrischer Versuche hervor. Der bedeutendste Name für die Einführung der Inductions-Elektricität in die Heilkunde ist Duchenne in Frankreich, welcher die Faradisation zum System machte. Anfang der 50er Jahre wurden bedeutende Arbeiten über die Einwirkung galvanischer Ströme auf Nerven und Muskeln von Du Bois-Reymond, Ekhard, Pflüger gemacht, und Remak machte 1856 die ersten neueren therapeutischen Versuche mit constantem Strome. Von dieser Zeit an datiren auch die Versuche, mit dem constanten Strome Medicamente in den Körper einzuführen, Versuche, die jedoch bis heute zu einem System oder einer anerkannten Heilmethode nicht gediehen sind, während der galvanische Strom allein als Heilmittel inzwischen unbestritten weiteren Ausbau erfahren hat. Oker-Blom (3) berichtet zwar von mehreren dieser Epoche vereinzelt vorausgegangenen Versuchen mit der elektromedicamentösen Diffusion, datirt jedoch die Thatsachen, die für die heutige Beurtheilung von Interesse sind, erst von Beer ab, der 1869 seine ersten Mittheilungen über das vorliegende Thema veröffentlichte.

Es ist von Interesse, zu erwähnen, dass in der medicinischen Literatur nach jedesmaliger Aufnahme solcher Versuche und ihrer Ablehnung eine Ruhepause zu beobachten ist, bis wieder ein Autor von neuem das allgemeine Interesse auf die Frage lenkt. Da wir selbst in der Zahnheilkunde in der ersten derartigen Epoche stehen, ist es gut, sich zu erinnern, dass die Medicin in dieser Frage schon mehrere Wandlungen und Meinungsstürme hinter sich hat.

Im Jahre 1869 hat Dr. Beer (4) in Wien über die „Elektro-

Digitized by Google

lytische Durchleitung von Jod durch die thierischen Gewebe" berichtet und theilte dabei günstige therapeutische Erfolge mit. Beer hat mit der negativen Elektrode eine Jodkaliumlösung verbunden, mit der positiven Elektrode Wasser. Er glaubt, dass die Einwirkung der Flüssigkeit in der Form eines Kegels fortschreitet, dessen Basis am negativen, dessen Spitze am positiven Pol ist. Diesen Veröffentlichungen tritt Bruns (2) in seinem Handbuch der Chirurgie theilweise entgegen. Dieses Handbuch vom Jahre 1873 behandelt die „Elektrolyse" als eigenen Abschnitt sehr ausführlich, und wir haben aus seinem geschichtlichen Theil noch ergänzend zu erwähnen, das Palaprat Versuche gemacht hat, Jodkalium in den Körper einzuführen, und Orioli die gleichen Versuche mit Sublimat vorgenommen hat. Angezweifelt wurden diese Versuche von Rosenthal und bestritten von Remak, Pelikan u. a. Doch wenden wir uns jetzt den Controlversuchen der Beer'schen Arbeiten durch Bruns zu.

Es wurde eine gesättigte Lösung von Jodkalium (1:2 bis 1:1) in Wasser in einem Glasbehälter mit dem negativen Pol verbunden, und dieser Glasbehälter mit thierischer Membran verschlossen. Nachdem ein ebenso beschaffener Glasbehälter mit Wasser gefüllt mit dem positiven Pol verbunden war, wurden die beiden Membranen aneinandergefügt, und nun zeigte bei Durchgang des Stromes das Wasser im positiven Behälter gelbliche Färbung. Die gleiche Erscheinung trat auf, wenn zwischen den beiden Membranen ein 1—2 Zoll dickes feuchtes Stück Fleisch war. Aus diesen Versuchen sei ersichtlich, dass Jod mittelst des elektrischen Stromes durch Gewebe hindurchgetrieben werden kann, die Flüssigkeiten hindurchlassen. Es folgen nun Versuche, die die Möglichkeit des Durchtrittes eines Medicamentes durch Körpertheile prüfen sollen. Ein todter Oberarm wird in eine Jodkaliumlösung gelegt, und nach 6 Stunden ist unter der Haut keine Spur von Jod nachzuweisen. Am gleichen Oberarm wird der negative Pol mit Jodkalium an einer Stelle und der positive Pol an einer anderen Stelle aufgesetzt. Nach Durchgang des Stromes während 30 Minuten kann im Unterhautzellgewebe reichlich Jod nachgewiesen werden. Bruns hält es jedoch für fraglich, ob diese Versuche einfach bei dem lebenden Organismus ihre Giltigkeit hätten, wie dies Beer behauptete. Und nun wollen wir seine

Digitized by Google

weiteren interessanten Beobachtungen fast wortgetreu wiedergeben. Er verwendete die gleichen mit Membranen überzogenen Gefässe und setzte sie auf beiden Seiten des Halses am lebenden Menschen an. Am negativen Pol war Jodkaliumlösung, am positiven Wasser, das sich alsbald gelb färbte. Beim lebenden Oberarm trat die Gelbfärbung schon nach 15 Secunden auf, was den Forscher argwöhnisch machte. Er vermied von da ab peinlich, jede Möglichkeit für das Jod auf andere Weise zum positiven Pol zu gelangen, und von da ab, als alle Cautelen angewendet wurden, blieb der Erfolg dieser Versuche absolut aus, selbst bei mehr als $1^1/_2$ stündiger Application. Wir haben also hierin schon im Jahre 1873 einen glaubwürdigen Nachweis, dass ein Austritt von Jod aus der Haut durch den elektrischen Strom nicht bewirkt werden kann, da der Autor selbst die scheinbar günstigen Resultate als Versuchsfehler erklärt. Wohl aber gelang es Bruns, im Speichel — nicht im Urin — Jod nach solcher elektrischen Einführung nachzuweisen. Bruns kommt zu dem Schlussresultat, „dass durch Einwirkung „des galvanischen Stromes Jodkalium auch durch solche Theile des „todten und lebenden menschlichen Körpers hindurchgetrieben werden „kann, durch welche dasselbe auf dem einfachen Wege der Diffusion „von Flüssigkeiten nicht hindurchgeht, dass jedoch die Umstände, „unter denen ein solches Durchtreten stattfindet, und noch mehr „die Art und Weise, wie dasselbe geschieht, durch weitere Versuche „erforscht werden müsse". Therapeutischen Werth legt er dem Verfahren nicht bei, und er bezweifelt die Erfolge Beer's.

Ein anderer Autor aus dieser Zeitepoche ist Eulenburg (5), ein Autor, der auf dem Gebiete der Elektrotherapie noch heute in erster Reihe der mit diesem Specialgebiet sich beschäftigenden Aerzte steht. Eulenburg ist der Versuch, Kalium am negativen Pol und Jod am positiven Pol abzuscheiden, am todten Körper gelungen, niemals aber gelang es ihm am lebenden Körper, eine Abscheidung von Jod an der positiven Elektrode auf der freien Hautoberfläche zu constatiren, was auch den Angaben Beer's entgegensteht. Eulenburg bezweifelt sogar den Jodeintritt durch die unverletzte Haut des lebenden Organismus, da er nur an therapeutische Jodwirkungen glauben will, wenn das Jod mittelst goldener Nadeln in die kranke Partie eingeführt worden ist.

Digitized by Google

Zu ähnlich ablehnenden Resultaten kommt ein dritter Autor durch Versuche an sich selbst, die zu der Frage des Jodaustrittes auch heute noch von actuellem Interesse sind. Brückner's (6) Versuche sind in Kürze folgende:

1. KJ-Lösung an der Kathode auf den Arm gebracht; Weizenmehl an der Anode; starker Strom; 15 Minuten Dauer; keine Verfärbung der Anode.

2. Ein Viereck von Tinct. Jodi wird auf die Haut gezeichnet, auf dieses kommt eine nasse Compresse und die Kathode aus Metall; starker Strom; 15 Minuten Dauer. — Resultat: Die Metallplatte ist blank, das Jod ist verschwunden, die Compresse ist weiss, und die Anode mit Amylum-Leinwand ist auch weiss geblieben. Nach drei bis vier Tagen tritt Röthung und Entzündung des Hautviereckes mit darauf folgender Abstossung der Haut ein.

3. Der eben beschriebene Versuch mit dem Jod an der Anode giebt entgegengesetzte Erscheinungen: Die Kupferplatte ist braun, die Compresse ist gelb, der Jodfleck auf der Haut ist geblieben und die Entzündung bleibt aus.

4. Strom ohne Jod hat keine Entzündung hervorgerufen.

Die Versuche geben ein anschauliches Bild des elektronegativen Charakters des Jodkaliums und des Irrthums bei Annahme eines Jodaustrittes am positiven Pol. Brückner kommt noch zu dem Schluss, dass die Tiefe des Jodeintrittes bei Tinct. Jodi sich wahrscheinlich nicht über die Cutis hinaus erstreckt, und dass bei Application von Jodkalium, wegen des status nascendi, in dem das Jod sich alsdann befinde, vielleicht ein etwas tieferes Eindringen des Jods zu erwarten sei. Im Urin sei es jedoch noch nicht nachgewiesen worden.

Rosenthal (7) bestreitet überhaupt die Möglichkeit, dass Jod durch elektrische Diffusion durch die Haut dringe, er giebt nur eine elektrolytische Wirkung zu. Nachtheilig für das Gelingen sei der beträchtliche Leitungswiderstand des physiologischen Integuments, und bei Anwendung von solchen Stromstärken, die lebhaftere elektrolytische Vorgänge anzuregen geeignet seien, werde die Integrität der physiologischen Haut gefährdet.

In dem eben besprochenen Zeitraum hat noch Clemens (8), ein Praktiker in der Elektrotherapie, das Wort ergriffen und

Digitized by Google

in seinem Buche: „Ueber die Heilwirkungen der Elektricität" die Erfahrungen einer ausgedehnten elektrotherapeutischen Praxis niedergelegt. Um seinen Standpunkt zu der vorliegenden Frage darzustellen, gebe ich seine eigenen Worte wieder, die er auf das Bekanntwerden des Versuchs von Marcus durch die Frankfurter Zeitung demselben Blatte zur Richtigstellung schrieb: „In meinem Werke ist in dem Abschnitt: „Subcutaner Transport von Arzneikörpern durch elektrische Ströme" zu lesen: „Ich habe bis heute in vielen Fällen (auch bei Carcinomen) die verschiedensten Arzneikörper mit den verschiedensten elektrischen Strömen angewandt und war oft erstaunt, wie schwache elektrische Ströme auf diese Weise bereits eine Wirkung entfalten, die ich als sehr beachtenswerth allen Elektrotherapeuten aufs wärmste empfehlen kann." Besonderen Werth legt Clemens jedoch, wie ich aus dem Studium seines Buches ersah, auf die subcutane, nicht die percutane Einführung der Medicamente mittelst des elektrischen Stromes, indem er von ihm selbst construirte Hohlnadeln in Verbindung mit dem Strom verwendet. Erwähnen will ich noch, dass Clemens (9) der erste war, der den Zahnärzten den constanten Strom empfohlen hat. Er wies im Jahre 1858, als Extractionen mit dem an die Zange angeschlossenen Inductionsstrom empfohlen wurden, auf die Unmöglichkeit hin, den Schmerz auf diese Weise zu heben, und machte darauf aufmerksam, dass die Anwendung des galvanischen Stromes günstigere Aussichten biete.

Eine lange Pause tritt ein, bis die medicinische Literatur sich wieder mit der elektromedicamentösen Diffusion beschäftigt.

Am 5. Februar 1886 berichtet Wagner (10) in einer Sitzung der k. k. Gesellschaft der Aerzte in Wien über eine neue Methode, durch Application von Cocain bei unverletzter Epidermis circumscripte Anästhesie zu erzeugen. Wagner taucht zu diesem Zweck eine breite mit Flanell überzogene Elektrode in eine Cocainlösung und setzt sie auf die zu anästhesirende Hautstelle auf, an welcher das Cocain mittelst des Stroms kataphorisch in die unter der Haut liegende Partie eindringen soll. Er hat beobachtet, dass die kataphorische Wirkung um so intensiver sei, je schlechter die Lösungen leiten, und dass concentrirte Lösungen besser leiten als verdünnte, woraus zu schliessen wäre, dass mit verdünnten Lösungen bessere Resultate erzielt worden seien.

Digitized by Google

Kurz nach dieser Mittheilung finden wir eine Veröffentlichung von Adamkiewicz (12), in der er angiebt, dass er, um auf kataphorischem Wege Anästhesie zu erzielen, wegen des zu hohen Preises des Cocains zur Verwendung von Chloroform gekommen sei. Zu diesem Zweck hat er eine „Diffusionselektrode" construirt. Die Elektrode hat Pilzform, und der Kopf des Pilzes ist ein Hohlraum, der mit Chloroform getränkter elektrischer Kohle gefüllt ist. Die Kohle wird durch einen gut feuchten Leinwand- oder Lederüberzug von der Haut getrennt, und der Strom wird in einer Stärke von 6—10 M. A. angewendet. Adamkiewicz empfiehlt das Verfahren namentlich zur Beseitigung von Schmerzen, nicht zur Erzielung von Anästhesie bei Operationen. Er hat jedoch locale Anästhesie beobachtet, und zwar diffus verbreiteter als die Applicationsstelle war. Adamkiewicz fand einen sehr erregten Gegner in Wagner (11), der die Angaben des ersteren als einen „groben Irrthum" bezeichnet. Es ist diese Aussage um so auffallender, als Wagner für die Unmöglichkeit einer kataphorischen Chloroform-Anästhesie den Umstand ins Feld führt, dass Chloroform für den elektrischen Strom ein so schlechter Leiter sei, dass man es geradezu als Isolator ansehen müsse. Dieses Argument stimmt nicht zu seiner oben citirten Anschauung über die Brauchbarkeit leitender und nicht leitender Medicamente, und so begegnen wir denn auch in dieser Epoche den grössten Widersprüchen der Autoren. Adamkiewicz (13) bleibt die Erwiderung nicht schuldig und berichtet dabei von einem interessanten Beweisversuch. An einem und demselben Versuchsthier (Kaninchen) wurden die Ohren mit durch Gentiana-Violett gefärbtem Chloroform in Berührung gebracht, und zu der einen der Applicationsstellen wurde der constante Strom zugeführt. Nach 5 Minuten ist, nachdem der äusserlich anhaftende Farbstoff mit Alkohol abgewaschen ist, an dem Ohr, an dem der Strom nicht zur Anwendung kam, ein blass violetter Fleck so gross wie die Applicationsstelle zu sehen, während das andere Ohr tief blau tätowirt erscheint. Wenn auch der Autor nicht berechtigt ist, aus dem tieferen Eindringen des Farbstoffes auf ein ebenso tiefes Eindringen des Chloroforms zu schliessen, so muss man aus dem Versuch wenigstens das eine folgern, dass der elektrische Strom das Gentiana-Violett tiefer in

Digitized by Google

die Gewebe des Ohrs hat eindringen lassen, als die einfache Osmose dies bewirkt hat.

Nach wieder einigen Jahren wird von neuem die Frage kataphorischer Behandlung actuell durch Gaertner (Wien), der das elektrische Bad modificirt und das bipolare Zweizellenbad construirt hat. Gaertner (14) giebt im Jahre 1889 in seiner vorläufigen Mittheilung in der k. k. Gesellschaft der Aerzte in Wien folgende Erklärung für Kataphorese: „Unter Kataphorese „ist die Eigenschaft des elektrischen Stromes, Flüssigkeiten in einer „bestimmten Richtung fortzuführen, zu verstehen". Er stellt dabei folgendes Gesetz auf: „Ein Strom von bestimmter Stärke kann „500mal so viel Flüssigkeit durch ein poröses Diaphragma hin„durchpressen, als er in der gleichen Zeit durch Elektrolyse zu „zersetzen vermag." Die Versuche Gaertner's zielten darauf hin, in dem Zweizellenbad bei einer Stromstärke von 100 M. A. und 15 Minuten Dauer Sublimat kataphorisch in den Körper einzuführen. Das Zweizellenbad hat, wie sein Name sagt, zwei Abtheilungen, die durch eine Scheidewand getrennt sind, durch die nur der Körper des Patienten hindurchtreten kann. Das Wasser enthält 4 g Sublimatzusatz, und nach dem Bade ist bis zum 3. und 4. Tage noch Quecksilber im Körper nachzuweisen. Von der Thatsache der Kataphorese ist Gaertner fest überzeugt. „daran dürfe nicht mehr gezweifelt werden".

Auf dem gleichen Standpunkt steht Ehrmann (15), der 1890 über einen Versuch berichtet, „um zu demonstriren, welchen Weg „gelöste Stoffe beim Eindringen in die Haut durch elektrische „Kataphorese nehmen". Der Versuch ist in folgender Weise gemacht worden: In zwei ganz gleiche Glasgefässe, deren Boden Zinkplatten als Elektroden bilden, wird eine mässig verdünnte Methylenblaulösung geschüttet, und die Hände der Versuchspersonen werden in die Gläser getaucht. Nach 5 bis 10 Minuten unter dem Einfluss eines Stromes von 10—20 M. A. ist die Hand im Anodengefässe besät mit blauen Punkten und zwar hauptsächlich an den Haar- und Talgfollikeln des Handrückens. Es findet also die Aufnahme des Farbstoffes von den Follikelmündungen aus statt, woraus Ehrmann auf eine erfolgreiche kataphorische Verwendung des Sublimates bei Bartflechte schliesst.

Digitized by Google

In der gleichen Zeit (1890) empfiehlt Edison (16) die Gicht mittelst elektrischer Endosmose zu behandeln, und Kronfeld (17) berichtet über günstige Erfolge mit dem Gaertner'schen Zweizellenbad. Seine Schlüsse sind folgende: 1. „Durch das elek-„trische Zweizellenbad wird den Patienten verhältnissmässig viel „Quecksilber einverleibt, das im Urin nachweisbar ist. 2. Patienten „scheiden im Zweizellenbad mehr Quecksilber aus, als im ge-„wöhnlichen Sublimatbad. 3. In keinem Fall trat Albumin im „Urin auf."

Im Jahre 1893 berichtet Gaertner (18) von seinen Erfolgen, welche er mit der kataphorischen Einverleibung von Eisen und Sublimat erzielt hat. Die Stromstärke variirte von 50—200 M. A., die Spannung des Stromes betrug 60 Volt. Die Bäder könnten täglich gegeben werden und dürften 30 g Sublimat bezw. 15—25 g pulverisirtes Ferrum sulphuricum oxydulatum enthalten. In der Hälfte der für das Bad bestimmten Zeit wurde der Strom gewendet.

Die letztere Bewegung zu Gunsten der Kataphorese ist von allen die erfolgreichste gewesen, denn, wie wir aus einer Berichtigung zu dem Marcus'schen Versuch seitens Prof. Gaertner's ersehen, sind die kataphorischen Badeeinrichtungen in ca. 50 Hospitälern mit Erfolg in Thätigkeit.

Der mit der Literatur Vertraute wird bei dieser geschichtlichen Uebersicht einen Namen vermissen, der auf dem Gebiet der Versuche mit Kataphorese von Wichtigkeit ist. Es ist Herm. Munk (19 u. 20), dessen Arbeiten ich mit Absicht an das Ende dieser Besprechung gesetzt habe. Munk, der bekannte und bedeutende Physiologe, hat im Jahre 1873 ausführliche Beweisarbeiten für die kataphorische Wirkung des elektrischen Stromes geliefert. Seine experimentellen Studien stellte er mit gebranntem und frischem Thon an und constatirte ein an Intensität wechselndes Eindringen der Flüssigkeiten in den Thon. Die Energie der kataphorischen Wirkung lässt nach kurzer Zeit nach und erhöht sich, wenn durch Wenden des Stromes die Flüssigkeit von neuem auf der anderen Seite kataphorisch eintritt. Munk hat seine Versuche auch auf den lebenden Organismus ausgedehnt und Chinin, Strychnin u. a. dem Körper kataphorisch zugeführt. Er hat dabei aber auch festgestellt. dass „das Entfernen gewisser Substanzen

Digitized by Google

„aus dem Körper auf elektrischem Wege ein ebenso illusorisches „Vorhaben sei, wie das elektrolytische Durchführen von Substanzen „durch den Körper bis zum Wiederaustritt an der anderen Elek- „trode". Es lasse sich überhaupt von der kataphorischen Wirkung nicht mehr verlangen, „als dass die Substanz bis zu einer gewissen „mässigen Tiefe in und durch die Haut dringe, so dass sie dort „Wirkungen entfalte oder resorbirt würde". Von der Illusion eines Durchquerens des Körpers müsse schon die Existenz des Blutkreislaufs abhalten, und des Blutkreislaufs wegen sei auch ein locales Einwirken auf eine ferner liegende Stelle ausgeschlossen. Nur in Ausnahmefällen, wie Finger und Handgelenk, glaubt Munk eine locale Wirkung als aussichtsvoll ansehen zu sollen. Der von ihm constatirten Verminderung der kataphorischen Energie nach kurzer Zeit begegnet er durch Wenden des Stromes, um so zu ermöglichen, dass immer von neuem grössere Mengen Aussenflüssigkeit, die das Medicament enthält, in den Organismus eindringen können. Dies hat Gaertner bei seinen Bädern therapeutisch verwerthet.

Hat man Munk's Arbeiten gelesen und hat man, wie in dieser Literaturübersicht geschehen, die Arbeiten an sich vorübergehen lassen, die sich mit der Kataphorese beschäftigen, so fällt es schwer, an der kataphorischen Wirkung des elektrischen Stromes am menschlichen Körper zu zweifeln. Trotzdem haben wir aus dem Jahre 1891 von den Verhandlungen der Elektrotherapeuten-Versammlung zu Frankfurt a. Main (21) Folgendes zu erwähnen: In einem Referat von Dr. Lehr (Wiesbaden) über die Frage: „Wie und warum sind elektrische Bäder zu verordnen?" sagt dieser wörtlich: „Von Gaertner und Ehrmann ist neuerdings „behauptet worden, dass es im galvanischen Zweizellenbad gelinge, „Sublimat in therapeutisch genügender Menge dem Körper einzu- „verleiben . . . . . Ebenso wollen die Verf. die Einführung „von Eisenpräparaten durch die Haut mittelst Anwendung von „100—150 M.A. im Zweizellenbade bewirkt haben. Ich betone, „dass solch hohe Strommengen im Zweizellenbad ohne jede Schmerz- „empfindung ertragen werden. Dagegen sind meine diesbe- „züglichen kataphorischen Versuche vollständig negativ „ausgefallen." —

Und nun seien noch einige Schlussfolgerungen des neuesten

Digitized by Google

Autors auf unserem Gebiete, Oker-Blom (3), berichtet. Er sagt: „Vom Standpunkte der Elektrochemie und aus den Untersuchungen lassen sich nun für eine elektromedicamentöse Behandlung mit besonderer Rücksicht auf Jodsalzlösungen die nachstehenden praktischen Schlussfolgerungen ziehen:

1. Die Jodsalzlösung soll an der Kathode angebracht werden.

2. Die Berührungsfläche zwischen der medicamentösen Flüssigkeit und dem Körper wird, je nach den Umständen, so gross als möglich gemacht, um die Anwendung eines möglichst starken Stromes zu gestatten.

3. Die Jodsalzlösung wird so stark angewendet, als es sich mit der Integrität der Haut verträgt.

— — — — — — — — — — — — — — — — —

6. Während der ganzen Sitzung wird die gleiche Stromrichtung ununterbrochen beibehalten.

— — — — — — — — — — — — — — — — —

9. Die Berührungsfläche der Anode wird aus demselben Grunde wie die der Kathode so ausgedehnt als möglich gemacht."

Oker-Blom fügt noch einige Betrachtungen von Interesse hinzu. So sagt er über die Tiefe und Energie der Wirkung:

„Die künstliche Blutleere setzt uns bisweilen in den Stand, nicht nur den störenden Einfluss des Blut- und Lymphstromes auf eine kürzere Zeit zu entfernen, sondern auch zugleich die Menge des Gewebesaftes mit seinen Elektrolyten zu verringern. Dass es am besten ist, wenn die locale Affection direct unter der Haut liegt, ist ohne weiteres klar .... Was die elektromedicamentöse Behandlung im allgemeinen betrifft, so ergiebt sich, dass Arzneimittel, bei denen der elektronegative Jon den therapeutisch wichtigen Bestandtheil bildet, für die in Rede stehende Behandlungsmethode nicht recht geeignet sind, weil bei ihnen die elektrolytischen und kataphorischen Wirkungen des Stromes einander entgegenwirken. Grösserer Erfolg ist deshalb von den elektropositiven Arzneimitteln zu erwarten, bei denen man aus den mechanischen und elektrolytischen Eigenschaften des Stromes gleichzeitig Nutzen ziehen kann."

Aus dem nun beendigten Literaturbericht aus dem Gebiete der Kataphorese in der Medicin ersehen wir, dass zahlreiche tüchtige Forscher sich dem Studium der Einwirkung des constanten Stromes in Verbindung mit differenten Flüssigkeiten gewidmet haben. Wir sehen, dass sie alle, mit Ausnahme von

Digitized by Google

Beer, zu dem Resultat gekommen sind, dass ein Durchführen eines Medicamentes durch den Körper bis zum Wiederaustritt nicht statt hat, so dass als die heutige Ansicht gelten kann, dass zwar ein Durchtritt des Medicamentes an seiner Applicationsstelle, die je nach dem Charakter desselben der positive oder der negative Pol sein muss, durch die Haut anzunehmen ist, dass sich aber die kataphorische Wirkung nur auf eine eng begrenzte Tiefe beschränkt, und dass alsdann, durch den Uebergang des Medicamentes in den Kreislauf, eine Allgemeinwirkung zu beobachten und zu berücksichtigen ist, wie bei jeder anderen Einführung in den Körper. Dabei fehlen Anhaltspunkte über die Bestimmung der eingeführten Quantitäten bis jetzt noch gänzlich, wie denn überhaupt die ganze Frage, mit Ausnahme der Bäder vielleicht, für die Medicin heute noch lediglich eine Frage des Experimentes, des wissenschaftlichen Interesses und nicht der Praxis ist. —

Wie steht es nun mit der Kataphorese in der Zahnheilkunde?

3. Geschichte der Kataphorese in der Zahnheilkunde.

Ich kann mich hierbei mit der Berichterstattung der Literatur kürzer fassen, da den meisten Lesern eine oder die andere Veröffentlichung bereits bekannt ist. Allerdings möchte ich auch hier hervorheben, dass eine grosse und zahlreiche zahnärztliche Literatur über Kataphorese bereits vorhanden war, als wir dieser Frage in Deutschland unsere Aufmerksamkeit schenkten.

James-Morton in New York hat das Verdienst, die Frage der Kataphorese von Cocain actuell und in weiteren zahnärztlichen Kreisen bekannt gemacht zu haben. Aber es wäre nicht zutreffend, wenn er für den ersten angesehen würde, der auf diesem Gebiete thätig war. In der Abtheilung Zahnheilkunde des internationalen medicinischen Congresses zu Washington 1887 (22) war bereits auf die Verwendung des elektrischen Stromes zum Bleichen der Zähne hingewiesen worden. In den Jahren 1887, 88 und 89 hielt Mc. Graw (23) Vorträge über die Anwendung einer 6procentigen Lösung von Cocain in Alkohol in Verbindung mit dem elektrischen Strom zur Erzielung localer Anästhesie bei

Digitized by Google

sensiblem Zahnbein. Er hatte bereits ein ganzes System zur Verwendung der Kataphorese, wiewohl er das Wort selbst nicht gebrauchte, hatte jedoch durch seine Mittheilungen keine Nachfolger gefunden.

Morton (24) ist also der erste, welcher 1895/96, nachdem er praktische Versuche gemacht hatte, eine regelrechte Anleitung giebt, sensibles Zahnbein mit Cocain und dem elektrischen Strom zu behandeln. Er giebt folgende Erklärung des Wesens der Kataphorese: „Kataphorese bezeichnet die Bewegung von Flüssigkeiten zusammen mit in diesen Flüssigkeiten gelösten Substanzen durch das Gewebe vom positiven Pol eines constanten Stromes zum negativen Pol." Letzterer Zusatz beweist, dass Morton sich nur mit der Cocain-Kataphorese beschäftigt hat und wohl auch mit den zahlreichen Arbeiten auf medicinischem Gebiet nicht völlig vertraut ist, da selbstredend das Wandern eines (elektronegativen) Medicamentes vom negativen zum positiven Pol auch als Kataphorese aufzufassen ist. Auch die Erklärung Petersen's (25): „Vom medicinischen Standpunkt aus verstehen wir unter Kataphorese die Einführung von Medicamenten mittelst der Elektricität in den Körper durch die Haut oder Schleimhaut hindurch. Es scheint dies ein rein physikalischer Vorgang zu sein, der nichts mit Elektrolyse gemein hat", lässt in uns einige Zweifel aufkommen über die sonstigen Erfahrungen des Autors auf diesem Gebiete.

Diese Erscheinung geht durch fast alle amerikanischen Mittheilungen hindurch; die Autoren treten der Frage vom rein praktischen Standpunkt aus nah, sie glauben vielfach an eine neu gefundene Kraft und nehmen nicht Bezug auf die Studien und Erfahrungen, die die Medicin bereits gemacht hat. Es hat dies den Vortheil einer grossen Unbefangenheit im Prüfen der Wirkungen des Stromes, ein Vortheil, der jedoch von einem vielfach unbegründeten Optimismus paralysirt wird. Die Zahl der Autoren, die sich in amerikanischen Journalen über Kataphorese geäussert haben, ist eine ausserordentlich grosse, und es seien in Folgendem nur die wichtigsten Mittheilungen wiedergegeben.

Morton hat, veranlasst durch den Gedanken, dass das kataphorisch eingeführte Cocain alsbald der Blutbahn einverleibt würde, ein Medicament gesucht, das dieser Gefahr vorbeuge. Er hat Guaiacol, einen kreosotartigen Körper, dem Cocain beigemischt,

Digitized by Google

und sagt davon: „Das Fehlen von toxischen Erscheinungen scheint mir der Thatsache zu verdanken zu sein, dass Guaiacol das Cocain in Lösung hält, indem es so seine Wirkung localisirt und seine Diffusion in die Blutbahn verhindert". Morton kommt durch seine praktischen Versuche, die bekanntlich in schmerzlosem Ausbohren von Cavitäten in Implantationen u. a. bestanden, zu folgenden Schlüssen, für die er uns allerdings die Gründe vielfach schuldig bleibt.

1. Elektro-medicamentöse Diffusion (Kataphorese) ist nicht nur möglich, sondern praktisch verwendbar, da

2. sensibles Dentin so vollständig anästhesirt werden kann, dass Operationen in ihm keinen Schmerz verursachen.

3. Die Zahnpulpa, selbst wenn nicht völlig exponirt, kann anästhesirt werden, so dass Instrumente in den Pulpenkanal eindringen können, ohne Schmerz zu verursachen.

4. Bei Anwendung einer geeignet construirten Elektrode können weiche Gewebe, wie Zahnfleisch, gegen Schnitt und Riss empfindungslos gemacht werden.

5. Weiche Gewebe, wie grosse Gebiete der Haut (3: $1^1/_2$ bis $^1/_2$ engl. Zoll Tiefe) und des darunter liegenden Gewebes können für chirurgische Operationen unempfindlich gemacht werden.

6. Guaiacol allein und andere ähnliche Substanzen und Derivate, an sich Nichtleiter der Elektricität, können durch Zusatz einer minimalen Qnantität einer unschuldigen Substanz von elektrolytischem Charakter dazu gebracht werden, Gewebe mit Hilfe der Elektricität zu durchdringen, und sind so im stande, anästhetische Wirkungen hervorzurufen, welche ohne die Hülfe des hinzugefügten Elektrolyts nicht erzielt worden wären.

7. Guaiacol beschränkt die Wirkung des Cocain auf ein begrenztes Gebiet, vermehrt die Fähigkeit einer kataphorischen Durchdringung der Epidermis und anderer Gewebe, verlangsamt die Absorptionsfähigkeit in dem Organismus, verhindert toxische Wirkungen und fügt seine eigenen anästhetischen Eigenschaften zu denen des Cocain hinzu."

Wir müssen uns versagen, die Punkte im einzelnen einer Betrachtung zu unterziehen, wiewohl sie den Anstoss gaben zur ganzen Kataphorese-Bewegung in der Zahnheilkunde. Zu sehr ähnlichen Resolutionen ist auch Herr College Marcus gekommen, die er als „Vorläufige Mittheilung" in der Deutschen Medicinischen Wochenschrift veröffentlicht hat. Da auf diese Punkte also immerhin

Digitized by Google

Werth gelegt werden könnte, so seien nur einige Bemerkungen zu Punkt 6 und 7 gestattet, die zeigen, auf welcher Basis dieses Gebäude von Conclusionen und Resultaten aufgebaut ist.

Das Guaiacol muss, da es Nichtleiter ist, durch eine Substanz „elektrolytischen Charakters" dazu gebracht werden, durch das Gewebe durchzudringen, und dabei soll nach Punkt 7 das Guaiacol „die Fähigkeit einer Durchdringung der Epidermis vermehren"! Ferner: Morton will ursprünglich Cocain kataphorisch in den Zahn einführen, so tief wie möglich, ja bis zur Pulpa. Aber da fällt ihm ein, dass das auch nachtheilig wirken könnte, da ja eigentlich kein Mensch weiss, wie tief das Cocain in den Zahn eindringt. Flugs wird zur Beruhigung des Gewissens eine „nicht leitende" Substanz zugefügt, die „die Wirkung des Cocains auf ein beschränktes Gebiet begrenzt", die jedoch, um zu diffundiren, noch eine „elektrolytische Substanz" als Zusatz benöthigt. Das ist eine Deductions- und Combinationsgabe, auf die wir, im Vergleich zu allen früheren Arbeiten, als Zahnärzte nicht stolz zu sein brauchen, um so weniger als nicht nur Morton in New York, sondern nachher auch Marcus in Frankfurt a/M. zu den fast gleichen Schlussfolgerungen gekommen sind. Beiden Begründern der Guaiacol-Cocain-Anästhesie kann deshalb der Vorwurf eines gewissen Empirismus in Angabe dieser Medicamente nicht erspart bleiben, ein Vorwurf, den die Thatsachen gerechtfertigt haben, da Erfolge in Amerika fast durchgängig ohne Guaiacol erzielt worden sind und auch in Deutschland das Guaiacol meines Wissens vielfach verlassen worden ist.

Gillet (26) arbeitet mit hochprocentigen Cocainlösungen.

Von der amerikanischen Literatur ist noch eine bemerkenswerthe Arbeit von Price (Cleveland) (27) zu nennen. Price hat sich grosse Mühe mit dem Studium der Instrumente gegeben, und seine Anschauungen über die Kataphorese zeichnen sich durch eine erfreuliche Quantität Vorsicht aus. Er schreibt als siebente seiner Thesen: „Nachdem ich ein Dutzend verschiedene Instrumente ausprobirt habe, und indem ich über 300 Fälle berichte, von denen absolute Misserfolge ungefähr 2 Procent waren, theilweise Misserfolge 8 Procent und 30 Pulpen absolut schmerzlos ausgebohrt wurden, schliesse ich daraus, dass manche Principien nicht Stand halten

Digitized by Google

können, dass manche Instrumente, die wir gebrauchen, nicht geeignet sind, manche gut, manche ausgezeichnet, keines jedoch so, wie es erforderlich wäre und wie wir es vielleicht eines Tages bekommen."

Barber (Toledo) (28) gebrauchte als Medicamente 4- 30- 50- und 75-procentige Cocainlösungen. Ueber Guaiacol sagt er: „Guaiacol, ein Phenol, ist nicht so ätzend wie Kreosot, von dem es ein Extract ist, aber Experimente zeigen, dass Guaiacol eine coagulirende Wirkung hat und deshalb dem Cocain nicht erlaubt, seine ganze anästhesirende Kraft zur Wirkung zu bringen". Er schliesst mit folgenden Worten, dabei erwähnend, dass er von 150 Fällen berichtet: „Durch den Gebrauch der meisten Cocainlösungen ist es mir nicht gelungen, die phänomenalen Resultate zu erzielen, die einige behauptet haben. Eucain hat keine besseren Resultate erzielt als eine etwas länger dauernde Anästhesie. Die besten Resultate sind mit 30procentigen alkoholischen Lösungen von Cocain erzielt worden".

Hersh (29) warnt vor Verwendung des Strassenstromes und empfiehlt den durch Elemente erzeugten Strom.

Einen interessanten Einblick in die Anschauungen der amerikanischen Collegen bietet eine Discussion in der Ohio State Dental Society, aus der eine Ansicht hervorzuheben ist, die nicht nur den dortigen Collegen scharf gegenübersteht, sondern die in der zahnärztlichen Literatur über Kataphorese bis jetzt überhaupt allein steht. Neiswanger, Chicago (30) verwandte zur Kataphorese zuerst eine 50 procentige Lösung, dann eine 30- 20- 10 und 2procentige mit den gleichen guten Resultaten. Er schreibt diese Resultate deshalb nicht dem Cocain, sondern einer Polwirkung des Stromes zu. Nach seiner Mittheilung ist der positive Pol sauer, beruhigend und bluthemmend, der negative Pol ist alkalisch, und producirt vermehrte Blutzufuhr und erhöhte Sensibilität. Beide Pole wirken entgegengesetzt und um so intensiver, je weiter sie von einander getrennt sind. Neiswanger giebt also die Stromwirkung selbst als Ursache der verminderten Sensibilität im Dentin an.

Wir lassen noch eine Tabelle folgen, in der die Antworten einiger Praktiker in Kataphorese auf Fragen des Ohio Dental Journals zusammengestellt sind.

Digitized by Google

Name	% der behandelten Patienten.	Erfolge	Medicamente	Aussicht der Kataphorese für die Zukunft
1. Custer D. D. S. Dayton (Ohio).	Ein über den andern Tag einmal verwendet.		Cocain mit genügend Wasser, um es diffusionsfähig zu machen.	Wird angewendet werden von denen, die Zeit haben. Seine allgemeine Anwendung wird von Vereinfachung der Apparate abhängen.
2. H. W. Gillet D. M. D. New Port.	Nur bei schwerer Sensibilität, wenn einfachere Mittel nicht ausreichen.	100 %	20—30%ige wässrige Cocainlösung auf Zahnbein. Zur Desinfection des Zahns Formalinlösungen. Gegen Periostitis tinct. Jodi (1/2 verdünnt).	Es ist ein grosser Fortschritt für ausgewählte Fälle. Es muss jedoch noch die Zeit von 10—15 Minuten reducirt werden.
3. W. H. Merten M. D. New York.	Nur experimentell zur Demonstration für Zahnärzte.	Kein Misserfolg.	Guaiacol. Cocain hydrochlor.	Es muss eine allgemeine Anwendung finden. Bei Benutzung von wässrigen Cocainlösungen sind 30 bis 40 Minuten nöthig, bei Guaiacol nur 5—6—8 Minuten.
4. H. Barmes M. D. Cleveland (Ohio).	1/3 der Fälle.	95 % bei sensiblem Zahnbein, 33 % bei Pulpen.	Cocain citricum in Substanz und einen feuchten Wattebausch darauf.	Gute Aussicht für Erfolg, wenn wir mehr damit vertraut sind.
5. H. L. Ambler D. D. S. Cleveland (Ohio).	Immer bei sensiblem Dentin und Exstirpation der Pulpa.	Alle.	25%iges Cocain, Eucain, Guaiacocain oder Elektrococain.	Gute Aussicht für Erfolg, wenn die Zahnärzte es regulär studirt und gelernt haben.
6. H. F. Harvey D. D. S. Cleveland (Ohio).	10 %	95 %	Cocain hydrochlor und citricum, je stärker die Lösung desto besser.	Werde es in der Praxis immer beibehalten.
7. C. Brown D. D. S. Elizabeth N. J.	In wenig Fällen halte ich die Anwendung für nöthig.	Wenig Misserfolge.	15%ige Cocainlösung in Elektrozone (Elektrococain), sehr gut leitend.	Der Kataphorese-Apparat wird bald zur Ausstattung des Zahnarztes nöthig sein, wie die Bohrmaschine, aber seltener verwendet werden.

Digitized by Google

Name	% der behandelten Patienten	Erfolge	Medicamente	Aussicht der Kataphorese für die Zukunft
8. **Moorhead** D. D. S. Aledo (Ill).	Immer bei sensiblem Zahnbein.	95%	25%ige Cocainlösung (Wasser), Cocain, Aconit, Natr. bicarbonic., Aqua } gemischt.	Hat eine gute Aussicht.
9. **Bogue, E. A.** M. D. New York.	In fast allen frei offen liegenden sensiblen Cavitäten.	In allen Erfolg ausser bei gelben dichten Zähnen.	Von gesättigter bis 20%iger Cocainlösung.	Es wird schnell ausser Gebrauch kommen, wenn nicht eine raschere und wirksamere Anwendungsweise entdeckt wird. — Es wird seinen Platz als Spielzeug behalten, bis das erwachsene Kind seiner müde ist.
10. **Van Woert** M. D. S. Brooklyn	10%	99%	Baumwollpellets, welche $^1/_4$ bis $^1/_{10}$ grain Cocain enthalten, angefeuchtet eingelegt. — Bei Periostitis 25—50%ige wässrige Jodlösung.	Gute Aussicht, wenn nicht der Strassenstrom genommen wird. Dieser ist gefährlich, worin übereinstimmen Morton, Tesla, Petersen u. a.

Die deutschen Mittheilungen über unser Thema sind sehr spärlich. Grossheintz, Basel (31) war der erste, welcher uns mit seinen Versuchen bekannt machte, die mit Accumulatorenstrom gemacht wurden. Im zahnärztlichen Verein zu Frankfurt a/M. berichtete Berten, Würzburg (32) über Kataphorese und seine Erfolge damit. Die beiden Arbeiten, von denen die letztere erst im Juliheft des Correspondenzblattes für Zahnärzte erschienen ist, sind den meisten Lesern bekannt und in frischer Erinnerung, so dass ich eine genaue Inhaltsangabe unterlassen kann, sie sprechen sich beide für die Einführung der Kataphorese in der Zahnheilkunde aus.

Was nun die Frage der Einführung der Kataphorese in die zahnärztliche Praxis angeht, so ist diese Frage nicht so einfach gelöst, als man annehmen sollte. Wir müssen über die Zweifel hinauskommen, die uns noch so vielfach begegnen, wenn wir in

Digitized by Google

Gedanken die an uns vorübergegangene Literatur der Medicin sowohl als der Zahnheilkunde überblicken. Wir müssen noch manche Frage erörtern, ehe wir zu dem Schlusse kommen können, ob die Kataphorese einen Fortschritt in der Zahnheilkunde, einen Vortheil in der Praxis für Patient und Zahnarzt bedeutet.

4. Eigene Beobachtungen.

Von obigen Fragen möchte ich drei als besonders wichtig der Erörterung jetzt unterziehen. Die erste Frage ist: Mit welchen Apparaten haben wir zu arbeiten? Die zweite Frage: Welche Medicamente sollen wir verwenden? und die dritte Frage, die uns die wichtigste ist: Welche Aussichten auf Erfolg haben wir überhaupt bei der Verwendung der Kataphorese in der Zahnheilkunde? —

Was die Frage der Apparate angeht, so ist dieselbe nicht schwer zu lösen, nachdem die Verfertiger solcher Apparate, unter denen angesehene Firmen wie Reiniger, Gebbert und Schall in Erlangen, Bläsdorf Nachf. in Frankfurt a. M., Klingelfuss in Basel, voranstehen, sich mit vieler Mühe der Sache angenommen haben. —

Der Apparat zur zahnärztlichen Kataphorese muss enthalten die Stromquelle, den Widerstand und die Elektroden. Er sollte auch enthalten ein Milliampèremeter.

Ueber die Stromquelle ist namentlich in Amerika viel gestritten worden, da der Strassenstrom, sofern er Gleichstrom ist, dorten vielfach verwendet wurde. Es wurde über schlechte Erfahrungen mit demselben berichtet, da derselbe starken Schwankungen ausgesetzt sei. Wer die amerikanischen Centralen, wie ich, aus persönlicher Erfahrung kennt, kann dem nur zustimmen und kann begreifen, wenn Autoritäten wie Tesla es als eine Gefahr erklären, am Körper mit dem Strassenstrom zu arbeiten. Etwas günstiger dürfte die Frage sich in Deutschland gestalten, da jedoch viele Städte, wie auch Frankfurt, Wechselstromcentralen haben, ist es für eine grosse Zahl von Zahnärzten doch nöthig, sich nach einer anderen Stromquelle umzusehen. Von diesen sind Elemente den Accumulatoren entschieden vorzuziehen. Die Accumulatoren müssen gewöhnlich alle zwei Monate neu geladen

Digitized by Google

werden; sie verlieren an Energie, auch wenn sie nicht gebraucht werden. Von allen Elementen haben sich die Leclanché-Elemente als am brauchbarsten erwiesen. Es ist hier eine Frage zu besprechen am Platze, die ich aufzuwerfen, jedoch nicht zu entscheiden wage. Haben grosse Elemente eine intensivere elektrolytische bezw. kataphorische Wirkung als kleine Elemente? Ich habe bei gleichen Stromstärken in Versuchen mit grossen Elementen Erfolge gehabt, die bei kleinen Elementen ausgeblieben sind. Bei der Arbeit mit Elektroden von so minimalem Querschnitt am positiven Pol ist es nicht ausgeschlossen, dass die elektrolytische Kraft der kleinen Elemente versagt, wo die der grossen noch wirksam ist.

Der Widerstand, welcher dem von den Elementen gelieferten Strom entgegengestellt wird, kann verschiedener Art sein. Es giebt Wasser-, Neusilber-, Kohle-, Graphit-Widerstände. Von diesen sind die aus Neusilberdraht gefertigten Rheostaten in allgemeiner Verwendung. Die Aufgabe des Rheostaten ist, den Strom mit möglichst geringen Stromstärken ($^1/_{10}$ M.A.) beginnen und successive ansteigen zu lassen. Ein Rheostat im Hauptschluss könnte dies nur bewirken, wenn die Widerstände im ganzen mit ca. 200,000 Ohm bewerthet wären und sich auf viele Contacte vertheilten, da bei grossen Sprüngen der Widerstände von einem Contact zum anderen der Patient Zucken und Stossen des Stromes empfinden würde. Die Firma Blänsdorf Nachf. verwendet daher bei ihren Apparaten den Rheostaten im Nebenschluss, dessen Construction den genannten Mangel ausschliesst und dabei die feinste Dosirung des Stromes zulässt. Dem einzigen Nachtheil des etwas rascheren Verbrauches der Elemente wird durch Zusatz eines zweiten Rheostaten im Hauptschluss begegnet, so dass die Elemente stets mit Widerstand und nie im Kurzschluss arbeiten. Den bei den Apparaten von Reiniger, Gebbert und Schall angewandten Widerstand bezeichnen dieselben als Voltabschalter. Er soll nach Berten zugleich im Hauptstrom und Nebenschluss eingeschaltet sein, so dass die Regulirung des Stromes nur an einem Griffe stattfindet. Es wäre dies ein grosser Vortheil, wenn es stets möglich wäre, alle Handhabungen für die Kataphorese allein ausführen zu können. Nach meiner Erfahrung ist dies jedoch auch selbst bei Regulirung nur eines Handgriffs schwer durchzuführen,

Digitized by Google

so dass eine Assistenz nicht zu entbehren ist. Der Einrichtung der zwei Rheostaten wird wieder grössere Haltbarkeit der Elemente gerühmt.

Die Elektroden sind für den negativen Pol eine einfache mit Leinwand überzogene Handelektrode, für den positiven Pol zur Application im Zahn Platinspitzen oder Knöpfe an Handgriffen. Die Form der Griffe muss möglichst handlich sein, da die Elektroden bekanntlich lange ruhig gehalten werden müssen. Die Grösse der Platinenden ist jedoch nicht von der Wichtigkeit, die ihr beigelegt wurde, da wissenschaftlich nicht der Metallknopf sondern dessen ganze feuchte Umgebung (Wattebausch) als Pol zu betrachten ist, der also immer der Grösse der Cavität entspricht. Die sogenannte positive Zahnfleischelektrode, welche die Form einer sich um die äussere und innere Lamelle des Alveolarfortsatzes legenden Klammer hat, hat wenig praktischen Nutzen. Will man eine Infiltration der weichen Gewebe erzielen, so bietet nur die Doppelelektrode Aussicht auf Erfolg. Die Firma Bläsdorf Nachf. hat eine solche bipolare Zahnfleischelektrode construirt. Ein Griff mit zwei Leitungen trägt oben zwei von einander isolirte abnehmbare federnde Tellerelektroden; die äussere Umhüllung ist aus Hartgummi mit innen eingesprengter Platinscheibe. In eine Rille, die in den Hartgummiteller eingedreht ist, werden in der Cocainlösung befeuchtete Kartonscheiben eingesetzt und die beiden Platten werden über die äussere und innere Lamelle des Alveolarfortsatzes aufgesetzt, so dass der Strom nur den kurzen Weg durch die Alveole zu machen hat.

Ausser diesen nothwendigen Bestandtheilen ist es wünschenswerth, dass noch ein Milliampèremeter vorhanden ist. Es ist richtig, wie Berten sagt, dass die Empfindung des Patienten die beste Controle abgiebt, aber es ist auf der anderen Seite doch wünschenswerth, abgesehen von der Nothwendigkeit bei Versuchen, zu wissen, von welcher Stärke der Strom ist, der dem Patienten gegeben wird. Die Firma Bläsdorf hat bei ihren Apparaten noch einen Elementenwähler, der es dem Operirenden anheimstellt eine gewisse Anzahl Elemente in Thätigkeit zu stellen, sowie einen Stromwender hinzugefügt. Das Arrangement der Apparate ist ein sehr verschiedenes und kann den jeweiligen Verhältnissen im Operationszimmer angepasst werden. So habe ich die Batterie

Digitized by Google

von dreissig 18 cm hohen Leclanché-Elementen im unteren Theil meines Instrumentenschrankes aufgestellt. Die Leitung geht rückwärts aus dem Schrank heraus an ein kleines an demselben befestigtes Brett, auf dem der Elementenwähler und ein Steckcontact für die Leitungsschnur zum Rheostaten befestigt ist. Alle anderen Apparate sind in einem kleinen Kästchen vereinigt, das einen zweiten Steckcontact für die Leitungsschnur enthält und somit überall aufgestellt werden kann. Das Kästchen enthält Vorschaltwiderstand, Nebenschlussrheostat, Steckcontact, Stromwender und Milliampèremeter. Es liegt in der leichten Handlichkeit elektrischer Apparate, dass der Fabrikant jedem einzelnen seinen Wünschen entsprechend den Apparat herrichten kann, was auch in meinem Fall von der Firma Blänsdorf Nachf. in Frankfurt geschehen ist.

Wenden wir uns zu der Frage der Medicamente, so habe ich schon Gelegenheit gehabt, über die Zweckmässigkeit des Zusatzes von Guaiacol meine Ansicht zu äussern. Wir müssen für die Frage des Medicamentes vor allem die Applicationsstelle in Berücksichtigung ziehen. Ist die Applicationsstelle die Schleimhaut, um die Unempfindlichkeit der die Zahnwurzel umgebenden Partie zu erzielen, so ist, den kataphorischen Eintritt des Medicamentes nach den in der Medicin vorhandenen Arbeiten als erwiesen angesehen, für die Bemessung der Dosis des Cocains derselbe Standpunkt einzunehmen, als wenn es sich um eine Injection handelte, denn wir haben aus Munk's und Oker-Blom's Arbeiten gesehen, dass die kataphorische Wirkung nur unweit unter die Haut sich erstreckt und das Medicament alsdann dem Kreislauf einverleibt wird. Wir sind also verpflichtet, hierbei nur mit kleinen Procentsätzen von Cocain zu arbeiten und bei der Application jede Möglichkeit für das Cocain, durch Abtropfen in den Verdauungstractus zu gelangen, zu vermeiden. Es ist hier der Platz, auf die Frage des Wendens des Stromes einzugehen. Munk hat durch das Wenden des Stromes eine jedesmalige höhere Energie in der kataphorischen Wirkung erzielt und dabei gesagt, „dass nur höchstens in besonders günstigen Fällen, z. B. an Finger- und Handgelenken an eine locale Wirkung auf die unter der Haut gelegenen Teile zu denken sei". Ein solch „besonders günstiger Fall" liegt aber auch bei der von einer Doppelelektrode umfassten Alveole vor und nur in diesem Fall hat das Wenden des Stromes

Digitized by Google

eine Berechtigung. Marcus hat in der Versammlung des zahnärztlichen Vereins zu Frankfurt auf das Wenden des Stromes aufmerksam gemacht, es hat aber nach Munk's Arbeiten nur bei nahe aneinanderliegenden Polen Aussicht auf Erfolg in der Erzielung einer localen Infiltration. Therapeutisch verwendet wurde das Wenden des Stromes bei der Kataphorese wie schon erwähnt zuerst von Gärtner, und für unseren Fall möchte ich noch folgendes Wort von Erb ins Gedächtniss rufen: „Ganz besonders wichtig ist es, am Kopf immer nur schwache Ströme anzuwenden. Jedenfalls vermeiden Sie am Kopf thunlichst alle Unterbrechungen oder gar Wendungen des Stromes". Es darf also keine Wendung des Stromes vorgenommen werden, ehe die Kurbel des Rheostaten auf den Nullpunkt zurückgedreht ist und der Patient keinen Strom mehr bekommt.

Ich habe bis jetzt nur allgemein von der Anwendung des Cocains gesprochen. Es sind nun verschiedene Präparate desselben empfohlen worden wie Cocain. hydrochlor., Cocain. citricum, Cocain. hydrojodicum. Ich habe einen Unterschied der praktischen Wirkung nicht constatiren können, aber auch theoretisch ist ein Unterschied für die kataphorische Wirkung der verschiedenen Präparate nicht zu ersehen. Von anderer Seite ist „als neu" die Verwendung von Tropacocain empfohlen worden. Ueber Tropacocain hat Hugenschmidt im Dental Cosmos 1893 bereits berichtet, und ich habe damals ein Referat darüber in der Deutschen Monatsschrift für Zahnheilkunde gebracht (33). Darnach ist Tropacocain, Benzolpseudotropein, ein aus den Blättern einer Pflanze der Cocafamilie durch Giesel gewonnenes Alkaloid. Liebermann stellte ein Hydrochlorat desselben her, welches zu experimenteller Anwendung geeignet ist. Hugenschmidt rühmt ihm verminderte toxische Eigenschaften und längere Haltbarkeit nach. Was aber schon damals seiner allgemeinen Anwendung entgegenstand, ist auch heute noch der Fall, sein hoher Preis. Ein Gramm Tropacocain (Meck) kostet M. 6.—, und von einer 10 procentigen Lösung wird bei einer kataphorischen Sitzung für ungefähr 3—4 Mark Tropacocain verbraucht werden. Ich glaube kaum, dass dies allgemein empfohlen werden kann.

Was nun den Procentsatz angeht, in dem Cocain kataphorisch eingeführt werden soll, so habe ich schon erwähnt, dass bei Appli-

Digitized by Google

cationen auf das Zahnfleisch nicht über die Zusammensetzung von Injectionspräparaten hinaus gegangen werden soll. Eine andere Sache ist die Verwendung des Cocains im Zahn selbst. Dass hierbei der Uebergang in die Blutbahn ein weitaus langsamerer ist, liegt auf der Hand. Es ist nach meiner Meinung bis jetzt noch zu wenig Werth darauf gelegt worden, dass wir bei der kataphorischen Eintreibung des Medicamentes in den Zahn einem Novum, auch auf dem Gebiete der Kataphorese, gegenüber stehen. Keines der berichteten Experimente ist als Analogon für die elektrolytische Endosmose im Zahn zu erklären und die Versuche Munk's mit gebranntem Thon sind vielleicht den Verhältnissen im Zahn noch am ähnlichsten. Gerade aus diesen geht aber das sehr langsame Diffundiren der Flüssigkeiten hervor, und dies berechtigt uns schon, eine äusserst seltene und minimale Aufnahme in die Blutbahn anzunehmen. Es sind denn auch ohne Nachtheil hochprocentige Cocainlösungen im Zahn verwendet worden, ja diesen allein sind vielfach die Erfolge der Kataphorese zugeschrieben worden. Doch dies führt uns zu der dritten und letzten aufgeworfenen Frage: Welche Aussichten auf Erfolg haben wir überhaupt bei Verwendung der Kataphorese in der Zahnheilkunde?

Die Aussichten auf Erfolg hängen sicher eng zusammen mit dem Verhalten des Zahnes gegen die kataphorische Wirkung des Stromes. Und ist diese uns bekannt? Wissen wir, wie tief der Strom die Cocainlösung in den Zahn einzuführen vermag? Dass der Strom das Cocain durch die Schleimhaut hindurchführt, und dass dasselbe alsdann in den Kreislauf übergeht, das dürfen oder müssen wir, nach Beachtung aller gemachten Versuche und Arbeiten in der Medicin, als bewiesen ansehen, so lange wir noch keine Gegenbeweise aufbringen können. Dass der Zahn aber kataphorisch von einer Flüssigkeit infiltrirt wird, dafür haben wir noch keinen Beweis und wir handeln im guten Glauben an ein der Haut analoges Verhalten, zu dem wir durch nichts berechtigt sind. Wie verhält sich der Zahn der kataphorisch eingeführten Flüssigkeit gegenüber? war deshalb eine naheliegende Frage, die nur auf dem Wege des Experimentes zu lösen ist. Ich habe zu diesem Zweck eine Reihe von Versuchen gemacht, die in nachfolgender Tabelle aufgeführt sind.

Digitized by Google

No.	Object	Flüssigkeit	elektrische Eigenschaft derselben	Applications-Pol	Stromstärke	Zeit	Reagens
1	a) cariöser M_1	Anilinblaulösung	elektropositiv	+	2–2½ M.A.	20 Minuten	
	b) cariöser M_2	desgl.				desgl.	
2	a) cariöser $_1M$	Jodkaliumlösung	elektronegativ (Jod)	—	1–1½ M.A.	20 Minuten	Amylum und Sublimat-Reagenslösung
	b) cariöser $_1B$	desgl.				desgl.	desgl.
3	a) cariöser ^1M	Phenolphtaleinlösung	elektronegativ	—	1–1½ M.A.	30 Minuten	Aetznatron
	b) cariöser M^1	desgl.				desgl.	desgl.
4	a) cariöser M^1	Anilinblaulösung	elektropositiv	+	1–1½ M.A.	30 Minuten	
	b) erodirter C^0	desgl.				desgl.	
5	a) nicht cariöser angebohrter M^1	Jodkalium	elektronegativ (Jod)	—	1–1½ M.A.	30 Minuten	Sublimat-Reagenslösung
	b) nicht cariöser angebohrter B_1	desgl.				desgl.	desgl.

Die Spannung war bei Verwendung der halben Batterie bei jedem Versuch 7 Volt. —

Da eine genügend deutlich demonstrirende Reaction von Cocain in der Zahnsubstanx nicht vorhanden ist, glaubte ich nach anderen Substanzen greifen zu sollen. Die Versuche wurden an frisch extrahirten Zähnen vorgenommen und zwar an je zwei Zähnen zu gleicher Zeit. In beide Zähne einer jeden Versuchsnummer wurde die gleiche Einlage gelegt, jedoch immer nur der eine der Zähne wurde mit dem elektrischen Strom verbunden, so dass einem jeden kataphorischen Versuch ein solcher mit einfacher Application der Flüssigkeit zur Seite steht.

Bei dem ersten Versuch wurde in die Cavität des Zahnes

Digitized by Google

eine Anilinblaulösung gelegt, die mit dem positiven Pol des Stromes verbunden war, während der negative Pol an das eine Wurzelende des Zahnes angelegt wurde. Der Strom wurde in der Stärke von 2—2 1/2 M.A. 20 Minuten lang durch den Zahn durchgeschickt und bewies die dem Auge sichtbare schwache Gasentwicklung die Thätigkeit des Stromes. Anilinblau wurde seiner intensiv färbenden Eigenschaften wegen gewählt, und da es eine basische Substanz ist, sich also elektropositiv verhält, kann es als Analogon zu dem basischen elektropositiven Cocain angesehen werden. Stromstärke und Zeit überstiegen die Norm, die bei Anwendung der Kataphorese am Patienten gilt, ebenso liess der Umstand, dass beim Experiment der Widerstand des Körpers fehlte, eine intensivere kataphorische Wirkung erwarten. Sofort nach dem Versuch wurden beide Zähne in zwei Hälften gesprengt, und zeigten beide ein genau gleiches Bild; einen dünnen, durch einfache Osmose entstandenen, scharf abgegrenzten blauen Rand längs der cariösen Schichte der Höhlenwand. Von einem tieferen Eindringen in das darunter liegende feste Zahnbein des mit Strom behandelten Zahnes war nichts zu sehen. Ein solches Eindringen hätte unzweifelhaft in mehr oder weniger wellig kugeliger Ausbreitung erscheinen müssen mit Abnahme der Farbenintensität nach der Peripherie hin. Statt dessen fehlte in dem harten Zahnbein jeder Farbenschimmer bis auf einzelne scharf eckig begrenzte Stellen, die wohl auf beim Sprengen entstandene Risse im Zahn zurückführbar sind. Bei der unter No. 4 gemachten Wiederholung des Versuches war die cariöse Schichte durch Ausbohren nach dem Versuch theilweise oder ganz weggenommen und hier zeigte die Farbenschattirung sowie die gänzliche Weisse der ausgebohrten Stellen, dass das Eindringen sich nur auf das erweichte Dentin erstreckte und zwar bei beiden Zähnen in gleicher Tiefe, beim festen Zahnbein jedoch gänzlich unterblieb.

Der zweite Versuch wurde mit dem zur Kataphorese so vielfach verwendeten Jodkalium gemacht und verlangte selbstredend die Anwendung eines Reagens, das die eventuelle Anwesenheit von Jodkalium bezw. Jod in der Tiefe des Zahnes nachzuweisen bestimmt war. Auch hier wurden wieder, wie beim ersten Versuche, zwei Zähne vom gleichen Individuum verwendet, und das

Digitized by Google

Jodkalium vom negativen Pol aus in den einen Zahn eingeführt. Nach Einwirken eines Stromes von 1—1½ M.A. während 20 Minuten war auf den durch Sprengung der beiden Zähne freigelegten Flächen weder durch Amylum eine blaue, noch durch Sublimat-Reagenslösung eine rothe Farbe zu erzielen, während letztere Farbe in den cariösen Höhlen beider Zähne bis zu der Tiefe von ca. ¼ mm in der erweichten Zahnmasse die osmotische Wirkung sichtbar machte.

Zum dritten Versuch wurde abermals eine saure Substanz verwendet, die also auch wieder vom negativen Pol aus eingeführt werden musste. Phenolphtalein wurde deshalb gewählt, weil es eine wunderbar feine Reaction auf Aetznatron in blutrother Farbe zeigt, auch wenn es nur in Spuren vorhanden ist. Das Arrangement bei diesem Versuch wurde insofern etwas geändert, als der Zahn in ein mit ½procentiger Salzwasserlösung angefeuchtetes Sandbad aufrecht gestellt wurde, in welches der positive Pol eingeführt wurde, während der negative Pol in die Cavität eingeführt war. Die Zeit der Einwirkung wurde auf 30 Minuten verlängert, die Stromstärke war 1—1½ M.A. Auch hierbei wurde ein Zahn ohne Strom nur mit Einlage die gleiche Zeit belassen. Nach Schluss des Versuches wurde an beiden Zähnen die Cavität vorsichtig ausgewaschen, um beim Sprengen ein Hinabfliessen des Phenolphtalein nach der Schnittfläche zu vermeiden, eine Massnahme, die, ausser Acht gelassen, leicht zu Täuschungen führen kann. Die Reagensprobe ergab nunmehr das gleiche negative Resultat wie die des zweiten Versuchse. Auf keiner der Schnittflächen war auch nur eine Spur Phenolphtalein nachzuweisen, während die Cavität und der Cavitätenrand, so weit erweicht, durch Endosmose in beiden Zähnen roth gefärbt waren.

Versuche 4 und 5 wurden in dem soeben beschriebenen Sandbad mit den beiden schon oben erwähnten Substanzen, Anilinblau und Jodkalium, wiederholt und ergaben keinen besseren Erfolg als 1 und 2 auch.

Alle fünf Versuche ergaben somit ein sehr wenig ermuthigendes Resultat für die Existenz einer kataphorischen Wirkung im Zahn für die Substanzen Anilinblau, Jodkalium und Phenolphtalein. Es wäre nicht wissenschaftlich vorgegangen, wollten wir damit aussagen, dass eine kataphorische Einführung von Cocain

Digitized by Google

nun nicht vorhanden sein könne, dass deren Unmöglichkeit bewiesen sei. Das Verhalten der Substanzen dem elektrischen Strom gegenüber ist noch zu wenig studirt und bekannt, als dass wir solche directe Schlüsse aufzustellen berechtigt wären. Dass es aber sehr nahe liegt, die kataphorische Einwirkung im Zahn zu bezweifeln, geht doch aus obigen negativen Resultaten hervor.

Wie schon gesagt, dürfen wir vorerst die kataphorische Wirkung des elektrischen Stromes durch die Haut nicht leugnen, solange wir nicht Gegenbeweise für die in der Medicin gemachten und im Anfang der Arbeit referirten Versuche aufstellen können. Die kataphorische Wirkung im Zahn wird jedoch durch die vorliegenden Versuche einem sehr begründeten Zweifel begegnen müssen, der auch durch die berichteten Erfolge in der Praxis nicht behoben werden kann. Wir haben schon von einem mit Kataphorese thätigen Praktiker in Chicago die Ansicht vertreten gesehen, dass zur Erzielung der Erfolge das Cocain oder seine Concentration von nebensächlicher Bedeutung ist, und dass die erreichten guten Resultate auch der Wirkung des Stromes allein zu danken sein könnten. Es schliesst also das Fehlen einer kataphorischen Wirkung im Zahn nicht einmal aus, dass doch ein schmerzlindernder Effect durch den Vorgang mit dem constanten Strom erzielt werden kann, aber auch ohne dieser bis jetzt alleinstehenden Meinung weitere Folge zu geben, können wir aus den Versuchen das schliessen, dass die berichteten Erfolge in der Praxis anderen Umständen als der Kataphorese, dem elektrischen Einführen des Medicamentes zu danken sind. Beachten wir noch, dass trotz der zahlreichen Versuche und Arbeiten ausgezeichneter Forscher in der Medicin es bis heute noch nicht gelungen ist, diesem „idealen Weg", Medicamente dem Körper einzuverleiben, Eingang in die medicinische Praxis zu verschaffen, so müssen wir auch den Berichten über schmerzlose Extractionen nach kataphorischer Einführung von Cocain skeptisch gegenüberstehen. Ich selbst habe einen Erfolg bei Verwendung der Doppelelektrode, bei gleichbleibendem und bei gewendetem Strom nicht zu verzeichnen, und meine Erfahrungen in der Praxis mit Kataphorese im Zahn sind nicht geeignet, eine grosse Begeisterung für das Verfahren hervorzurufen, wenn ich auch absolute Misserfolge vom Standpunkt des Patienten aus nur wenige zu verzeichnen habe.

Digitized by Google

Das aber dürfen wir aus dem Gesagten schliessen, dass wir die Erfolge nicht eher der mechanischen Eintreibung des Medicamentes in den Zahn durch den constanten Strom zuschreiben können, bis wir durch Experimente eines anderen belehrt werden. Ich werde der erste sein, der durch wissenschaftliche Beweise der kataphorischen Wirkung im Zahn sich bekehren lässt.

Wenn es durch diese Zeilen zunächst gelungen ist, den Lesern ein Gesammtbild der Entwicklung und des heutigen Standpunktes der elektromedicamentösen Diffussion oder Kataphorese zu geben, so werden sie vielleicht auch noch Anlass, dass sich Collegen wissenschaftlich mit der Frage der Kataphorese beschäftigen. Sollten diese Forschungen auch zu anderen Resultaten gelangen, als ich in diesen Zeilen wahrheitsgemäss bekannt geben musste, so wäre der Zweck der Arbeit, in der Frage der Kataphorese klarer zu sehen, erreicht.

[*Nachdruck verboten.*]

Bericht über die Verhandlungen
der
36. Jahresversammlung des Central-Vereins Deutscher Zahnärzte

am 6. und 7. August 1897 im Langenbeckhause und zahnärztlichen Institut zu Berlin.

Erstattet von
Dr. **G. Kirchner**, d. Z. I. Schriftführer.

In die Präsenzliste hatten sich folgende Herren eingezeichnet:

A. Als Mitglieder.

1. Prof. Hesse-Leipzig. 2. Blume-Berlin. 3. Bejach-Berlin. 4. Dr. Zimmermann-Berlin. 5. C. Haun-Erfurt. 6. Heinrich-Dessau. 7. Hugo Lippold-Rostock. 8. Dr. Grunert-Berlin. 9. Kirchner-Königsberg. 10. Hermann-Halle. 11. Dr. Kühns-Hannover. 12. Parreidt-Leipzig. 13. Dr. Kühne-Magdeburg. 14. Bahls-Greifswald. 15. Dr. Dorn-Fürth. 16. Walkhoff-Braunschweig. 17. Dr. Fricke-Kiel. 18. Fidick-Berlin. 19. Lipschitz-Berlin. 20. Schnoor-Schwerin i/M. 21. M. Frotscher-Plauen i/V. 22. Westphal-Potsdam. 23. Dr. Witzel-Jena. 24. Barbe-Berlin. 25. Prof. Warnekros-Berlin. 26. Riegner-Breslau. 27. Schwanke-

Digitized by Google

Graudenz. 28. Dr. Baštýř-Prag. 29. Dr. Jul. Witzel-Marburg. 30. Frohmann-Berlin. 31. Lustig-Berlin-Heringsdorf. 32. Schaumlöffel-Altenburg. 33. Menzel-Berlin. 34. Meyer-Friedenau b. Berlin. 35. Mex-Berlin. 36. Weber-Berlin. 37. Heitmüller-Göttingen. 38. Schwarze-Leipzig. 39. Dr. Katz-Berlin. 40. Hans Albrecht-Berlin. 41. Marcus-Frankfurt a/M. 42. Guttmann-Potsdam. 43. Newiger-Berlin. 44. Koser-Berlin. 45. Robert Richter-Berlin. 46. Stieren-Wiesbaden. 47. Lührse-Stettin. 48. Dr. Conrad Cohn-Berlin.

B. Als Gäste.

1. Prof. Busch-Berlin. 2. Dr. med. Tellier-Lyon. 3. Maass-Berlin. 4. Hamburger-Charlottenburg. 5. Stud. Stärke-Berlin. 6. Stärke-Berlin. 7. Barbe-Halle a/S. 8. Carl Bickel-Berlin. 9. Wittkowski-Berlin. 10. Otto Wege-Berlin. 11. Willi Peters-Berlin. 12. E. Brill-Berlin. 13. W. S. A. Bonwill-Philadelphia. 14. Grebe-Berlin. 15. Lippmann-Berlin. 16. Kaiser-Remscheid. 17. Hielscher-Köln a/Rh. 18. Moeser-Frankfurt a/M. 19. W. Dreyer-Berlin. 20. Praetorius-Berlin. 21. Peyser-Berlin. 22. Friedr. Bensow-Gothenburg (Schweden). 23. Birgfeld-Rostock. 24. Dieck-Berlin. 25. Heller-Berlin. 26. Max Schreiber-Rathenow. 27. Stark-Amsterdam. 28. H. B. de Jonge Cohen-Amsterdam. 29. Heinemann-Groningen (Holland). 30. Bab-Berlin. 31. Hagelberg-Berlin. 32. M. v. d. Heyden-Berlin. 33. Werkenthin-Berlin. 34. Kobylinski-Berlin. 35. Bornstein-Berlin. 36. Blume-Charlottenburg. 37. Ernst Lazar-Berlin. 38. Salomon-Berlin. 39. Erich Richter-Berlin. 40. Lazarus-Weissensee. 41. Wilh. Lippold, cand. med. dent.-Rostock. 42. Jacoby-Berlin. 43. Oppler-Berlin. 44. Bodenstein-Berlin. 45. Caro-Berlin. 46. Dr. A. O. Krone-New York. 47. Liehr-Gnesen. 48. Mielke-Berlin. 49. P. Klewe-Berlin.

I. Oeffentliche Sitzung am 6. August.

Sitzungslocal: Langenbeckhaus.

Der I. Vorsitzende, Herr Prof. Dr. Hesse, eröffnet die Sitzung um 9 Uhr Vorm. mit folgender Ansprache:

Hochgeehrte Herren Collegen! Indem ich die 36. Jahresversammlung des Central-Vereins Deutscher Zahnärzte eröffne, begrüsse ich Sie im Namen des Vorstandes mit dem Wunsche, dass sich die Erwartungen, die Sie derselben entgegenbringen, reichlich erfüllen mögen.

Es trennt uns von der letzten Versammlung, die uns in Erlangen vereinigte, ein grösserer Zeitraum als sonst, da durch einen dortigen Vereinsbeschluss der Ostertermin gegen den Anfang August vertauscht worden ist.

Bei der schwachen Betheiligung, unter der der Erlanger Beschluss gefasst worden ist, lässt sich nicht sagen, ob er dem Wunsche unserer Majorität entspricht, und wir werden uns darauf einrichten müssen, dass in der Mitgliedersitzung von neuem über diese Frage discutirt wird, obwohl mir ein Antrag darüber noch nicht zugegangen ist.

Ich erlaube mir nur die Bitte auszusprechen, dass die Vereins-

Digitized by Google

mitglieder durch ihre Antheilnahme an dieser Sitzung uns in den Stand setzen, einen Beschluss zu fassen, der dem Wunsche der Mehrheit Rechnung trägt.

Das Programm, das wir für den wissenschaftlichen Theil unserer Versammlung vorfinden, zeigt eine erfreuliche Abwechslung von theoretischen und praktischen Fragen, welche im wesentlichen die Hauptgegenstände betreffen, mit denen sich unser Stand in der letzten Zeit beschäftigt hat.

Insbesondere dürfte es den Herren Collegen erwünscht sein, eine Aussprache über Kataphorese herbeigeführt zu sehen, zu der Herr College Marcus-Frankfurt die dankenswerthe Anregung geben wird.

Ein zweiter Gegenstand von allgemeinem praktischen Interesse, Schwammgold als Füllungsmittel, hat auf den Wunsch desselben Collegen von der Tagesordnung wieder abgesetzt werden müssen, da Herrn Marcus ein Augenleiden gehindert hat, die beabsichtigten Demonstrationen darüber vorzubereiten.

Herr College Stark aus Amsterdam wird ein Thema behandeln, das uns alle schon bewegt hat, und das uns in — vielleicht schon naher — Zukunft noch mehr in Anspruch nehmen wird. — Wenn wir als begehrenswerthes Ziel eine rationelle systematische Zahnpflege unseres Heeres hinstellen wollen, so verhält sich dieses Ziel zu dem, was jetzt besteht, kaum anders als der fruchtbeladene Baum zu seinem Samenkorn. Aber wir dürfen doch sagen, das Samenkorn ist auch bei uns zu Lande im Keimen, und wir begrüssen dankbar jeden Anlass, der seine Entwicklung fördert.

Die Gegenwart des Herrn Dr. Bonwill aus Philadelphia wird Ihren ungetheilten Beifall gefunden haben, steht doch sein Name schon seit langer Zeit in engem Zusammenhange mit wichtigen Abschnitten unserer Berufsarbeiten.

Er hat uns ein erhebliches Opfer gebracht, indem er, meiner Einladung folgend, auf dem Wege von Neapel nach Moskau einen Theil seiner Reise aufgegeben hat, um unserer Versammlung beizuwohnen.

Dass er der deutschen Sprache nicht genügend mächtig ist, um sich derselben im Vortrage zu bedienen, soll auch diejenigen nicht abhalten, seinen Demonstrationen zu folgen, die die englische Sprache nicht beherrschen, denn er wird sich uns hier mehr als Mann der That vorstellen denn als Redner.

Ich freue mich, dass meine eigenen Untersuchungen über die Kaubewegung gerade jetzt zu einem solchen Abschluss gelangt sind, dass ich Ihnen die Resultate derselben mittheilen kann, da sie eine unwiderlegliche experimentelle Bestätigung der Richtigkeit des Bonwill'schen Axiculators liefern.

Herr Prof. Busch hat uns für unsere Versammlung auf meinen Antrag das Zahnärztliche Institut der Universität mit collegialer Bereitwilligkeit zur Verfügung gestellt und sich mit gleich grosser Liebens-

Digitized by Google

würdigkeit bereit erklärt, uns einen Vortrag zu halten. Es ist uns damit der Weg zu einer Annäherung an diese Anstalt eröffnet, die allen Freunden unseres Vereins erwünscht sein muss, und von der wir uns auch in Zukunft dauernden Nutzen versprechen. Indem der Central-Verein die Verbindung mit den Männern aufsucht, denen die Pflege der wissenschaftlichen und praktischen Ausbildung unserer Berufsthätigkeit zur Aufgabe gemacht ist, folgt er der Tradition, die er sich seit seinem Bestehen geschaffen hat und nach welcher er sich die wissenschaftliche Vertiefung und die praktische Vervollkommnung seiner Mitglieder als oberstes Ziel gesetzt hat.

Aeussere Gründe, die in der beschränkten Verfügbarkeit der Anstaltsräume gegeben waren, haben mich veranlasst, den von der letzten Mitgliederversammlung festgesetzten Termin abzuändern. Ich hoffe, dass Sie dem Vorstand, in Rücksicht auf die dadurch erreichten Vortheile, zu dieser Aenderung gern Ihre Zustimmung gegeben haben.

Bei der vollständigen Unkenntniss über die zu erwartende Frequenz unserer Versammlung haben wir nicht gewagt, uns ganz ausschliesslich auf die Unterkunft im Zahnärztlichen Institut zu beschränken. Da uns für Demonstrationszwecke sämmtliche Räume zur Verfügung stehen, sind wir für diese Aufgabe ohne Zweifel über den Bedarf hinaus versorgt. Ebenso ist im Hörsaal des Instituts für unsere Mitgliedersitzung der Platz reichlich vorhanden. Für die Vormittagssitzungen aber, bei denen wir auf die Betheiligung von Gästen zu rechnen haben, ist es nicht sicher, ob der dortige Saal ausreicht, und ich bin deshalb dem Vorschlage des Localcomités gefolgt, die Eröffnung in diesem Hause abzuhalten. Herrn Professor von Bergmann gestatte ich mir unsern besonderen Dank für das gütige Entgegenkommen auszusprechen, das er uns bei diesem Anlass bewiesen hat.

Wenn wir uns entschlossen haben, noch im Laufe dieses Vormittags in das Zahnärztliche Institut überzusiedeln, so sind wir uns der Unbequemlichkeit wohl bewusst, die wir damit herbeiführen können. Aber ich bitte, dieselbe mit Nachsicht zu ertragen, damit wir in den Stand gesetzt werden, den Versuch mit dem Institutssaale einmal zu machen. Zeigt er sich als verfehlt, so haben wir die Möglichkeit, uns morgen hier wieder zu versammeln.

Denen, welche uns ihre Unterstützung in der Ausführung und in der Vorbereitung dieser Versammlung geschenkt haben, spreche ich den besonderen Dank des Vereins aus. Es sind in erster Linie die Vortragenden, die sich aus den Reihen der Gäste und der Mitglieder gemeldet haben. Ich hoffe und wünsche, dass Sie alle die Ueberzeugung gewinnen, dass unser Verein ein wichtiger Faktor unseres Berufslebens ist, indem er sich in den Dienst unserer wesentlichsten Interessen stellt: der wissenschaftlichen Forschung, der praktischen Berufsthätigkeit und des geselligen Verkehrs.

Digitized by Google

Dem Localcomité werden wir es zu danken haben, wenn wir zu der Erreichung des letztgenannten Zieles die Pfade geebnet finden.

So schliesse ich mit dem Wunsche, dass diese Versammlung sich in würdiger Weise ihren Vorgängern anschliessen möge.

Hierauf ertheilt der Vorsitzende Herrn **Marcus** das Wort zu seinem Vortrage:

Kataphorese.

Meine Herren! Die Publicationen Morton's über Elektro-Guajacol-Anästhesie im Dental Cosmos des vorigen Jahres haben in der ganzen zahnärztlichen Welt berechtigtes Aufsehen erregt, und von vielen Seiten sind inzwischen Berichte und Veröffentlichungen erfolgt, die im wesentlichen die Angaben Morton's bestätigen. Heute, wo an Stelle der ersten Verwunderung und Verblüffung über die Erfolge eine ruhige Beobachtung Platz gegriffen hat, können die gemachten Erfahrungen mitgetheilt und ausgetauscht und so Zeit- und Streitfragen ruhig geklärt werden. Wenn ich hierzu ein Scherflein beizutragen wage, so glaube ich im voraus Ihrer Nachsicht sicher zu sein.

Unter Kataphorese versteht man bekanntlich den Transport von Flüssigkeiten in das Thiergewebe mittelst des elektrischen Stromes meist in der Richtung des positiven Poles. Inwieweit elektrolytische Erscheinungen mitspielen, ist noch nicht genau festgestellt.

Die ersten Versuche, Arzneistoffe durch den elektrischen Strom in den menschlichen Organismus zu bringen, fallen in den Anfang des vorigen Jahrhunderts, und im Laufe desselben sehen wir mehr als 20 Forscher diese Frage zum Gegenstande ihrer Untersuchungen wählen. Aus der grossen Literatur will ich aus Zeitungen nur weniges erwähnen.

Die erste Arbeit erfolgte wohl im Jahre 1706 von Prof. Louis (Observations sur l'Electricité, où l'on tâche d'expliquer son mecanisme et ses effets sur l'économie animale, avec des remarques sur son usage). Dann finden wir Berichte über die elektrolytische Durchleitung von Arzneimitteln in thierische Gewebe bereits in dem Werke: The history and present state of Electricity by Joh. Priestley. London 1767 und 1768.

Zu Beginn dieses Jahrhunderts sehen wir eine Reihe von Männern, Ritter, Reuss und Porret u. A., sich mit dieser Frage beschäftigen. Ihre Resultate veranlassten viele zur praktischen Anwendung; der Erfolg war aber wohl kein allzu grosser, denn das Interesse an der Sache nahm stets ab.

In den 50er Jahren tritt Theodor Clemens warm für die elektrolyt. Joddurchleitung ein. In den 70er Jahren wird von Munk das Eindringen von Jodkalium und Chinin, von Bruns das von Strychnin erwiesen und festgestellt, dass das Eindringen dieser Stoffe nur der kataphorischen Wirkung des Stromes, nicht der elektrolytischen, zuzuschreiben ist.

Remak und Landois bestätigen diese Angaben.

Digitized by Google

Neueren Tages sind erst die Veröffentlichungen anästhesirender Wirkung durch die Kataphorese. So beschreibt Wagner im Jahre 1886 in den Wiener medicinischen Blättern ein Verfahren, eine 5procentige Cocainlösung bei einer Stromstärke von 6 M.A. 4 bis 5 Minuten lang in die Haut zu treiben, woselbst sie vollkommene Hautanästhesie bewirkt. Aus dem klin. Institut von Ziemssen kommt dann eine Veröffentlichung von Herzog, die die Angaben Wagner's bestätigt. Herzog war es auch, der zur Evidenz nachwies, dass die erreichte Anästhesie nur durch die Combination des Stromes mit dem Medicament entstanden sei. Weder eine 15—20procentige Cocainlösung, noch der Strom allein konnten Hautanästhesie bewirken.

In das Jahr 1886 fällt ferner eine Veröffentlichung von Professor Adamkiewicz im Neurol. Centralblatt. Adamkiewicz berichtet über die Unzuverlässigkeit des constanten Stromes wie der Medicamente bei Behandlung der Neuralgien. „Es lag nahe, auch einmal zu denken, ob es nicht möglich wäre, durch eine Combination des elektrischen Stromes mit einem Medicament ein neues Mittel zu schaffen, welches, indem es die Wirksamkeit seiner beiden Componenten verbände, eine entsprechend grössere Gesammtleistung entfalten würde." Als Medicament nahm er Chloroform, das er in eine von ihm construirte Diffusionselektrode brachte. Diese setzte er am positiven Pol an und liess das Chloroform nach dem negativen Pol mittelst des Stromes leiten. Auf diese Weise hat A. bereits bei 3 M.A. vollständige Anästhesie erreicht. Paschkis und Wagner treten Adamkiewicz entgegen, indem sie bestreiten, dass das Chloroform, welches fast ein Isolator des Stromes ist, durch Kataphorese Anästhesie erzeugte. Sie beweisen, dass die Anästhesie weder mit der kataphorischen Wirkung noch mit dem elektrischen Strome überhaupt etwas zu thun habe.

Althaus, einer der bekanntesten Nervenärzte Londons, berichtete kürzlich auch über sehr günstigen Erfolg mittelst der Kataphorese bei Neuralgien, wo alle anderen Mittel versagt hatten. Ganz schwere Fälle von Gesichtsschmerz sind erfolgreich durch die Resection des afficirten Nerven- und des Ganglion Gasseri behandelt worden. Er sagt: „Bevor man jedoch in desperaten Fällen zu diesen Operationen greift, halte ich es für die Pflicht des Arztes, eine elektrische Kur in Vorschlag zu bringen und wenn nöthig eine kataphoretische Einverleibung von Cocain oder Aconitin in den erkrankten Nerven zu bewerkstelligen". Er theilt dann einen ausserordentlichen Erfolg mit der Kataphorese einer 20 procentigen Cocainlösung mit, bei der er ganz kleine Ströme, etwa $^1/_2$ M. A. bis 6 M. A., benutzte.

Alle diese und andere seitherigen Versuche, die ich hier nicht alle aufführen kann, sind in nur beschränktem Masse therapeutisch verwendet, z. T. sind sie ganz verlassen worden. Erst jetzt ist wiederum unsere Aufmerksamkeit auf diesen Gegenstand gelenkt worden durch Morton's Publication. Seine Methode besteht in der Anwendung

Digitized by Google

des elektrischen Stromes zum Einverleiben von Guajacol-Cocain zum Zwecke localer Anästhesie bei Zahnoperationen. Kaum hat er sein Verfahren mitgetheilt, so entspinnt sich schon ein Prioritätestreit, und es wird mitgetheilt, dass die Cocainkataphorese bei Zahnoperationen schon seit Jahren in Amerika angewandt worden sei. Unser Historiker Dr. Geist-Jacobi wendet sich gegen die weitverbreitete Meinung, dass Morton's Vater der Entdecker der Aethernarkose sei. Morton habe mit der Entdeckung derselben nichts zu thun, sondern habe dieselbe nur ausgebeutet; dies sind Angaben, über die man sich von hier aus nur sehr schwer ein Urtheil bilden kann. Prof. Morton hat sicher das Verdienst, den Stein ins Rollen gebracht und den Zahnärzten ein unschätzbares Mittel gegeben zu haben.

Die Elektro-Guajacol-Cocain-Anästhesie nach Morton's Angaben habe ich in den verschiedensten und zahlreichen Fällen angewendet, und ich erlaube mir Ihnen meine Erfahrungen mitzutheilen.

Gestatten Sie, dass ich auf den Betrieb etwas näher eingehe, selbst auf die Gefahr hin, den meisten Collegen nichts oder wenig Neues zu sagen.

Mit einem ganz minimalen, für die Patienten kaum merklichen Strom wird Guajacol-Cocain in die Zahnhöhle resp. auf das Zahnfleisch, wo es nach kurzer Zeit Anästhesie erzeugt, gebracht. Zur Anwendung der Kataphorese sind eine Stromquelle, ein Stromregulator, ein Galvanometer, Leitungsdrähte und zwei Elektroden erforderlich. Als Stromquelle dient am besten eine Batterie von 30 grossen Leclanché-Elementen. Der Strassenstrom ist nicht zu empfehlen wegen seiner Unzuverlässigkeit in der Gleichmässigkeit der Stromstärke und der Polarität. Accumulatorenkraft empfiehlt sich nicht wegen der verhältnissmässig hohen Kosten; ausserdem weiss man nie, wie lange die Füllung noch anhält. Die Leclanché-Elemente dagegen halten ca. 3 Jahre, können leicht gereinigt werden, und verbrauchte Bestandtheile sind leicht zu ersetzen. Weniger als 30 Elemente sollte man nicht nehmen, diese Zahl genügt im allgemeinen; es kommen jedoch, wenn auch selten, Fälle vor, wo sie nicht ausreichen. Zur Stromregulirung dieser Batterie ist ein Rheostat nothwendig, der es ermöglicht, den Strom in unmerklicher Weise nach dem Körper zu leiten. Die allmähliche Erhöhung der Stromstärke muss sozusagen in schleichender Weise vor sich gehen, namentlich wo es sich um Zahnoperationen handelt, da der Zahn äusserst empfindlich gegen den elektrischen Strom an und für sich ist. Vor allem müssen ruckweise Stromstösse durch plötzlichen Stromübergang vermieden werden.

Der Apparat von Simon ist daher recht zu empfehlen, nicht minder der Voltregulator von der Firma Reiniger, Gebbert und Schall, der eine bequemere Handhabung hat und bei dem die Batterie niemals Kurzschluss erhalten kann. Es ist rathsam, ein Milliampèremeter zu benutzen, um stets die vorhandene Stromstärke zu kennen.

Digitized by Google

Das Galvanometer von Reiniger, Gebbert und Schall zeigt bereits den Strom von $^1/_{20}$ M.A. an.

Die Elektroden zur Zahnbehandlung nehmen Sie am besten aus Platin, da dieses nicht so leicht angegriffen wird. Die z. Zt. in Deutschland construirten Zahnfleischelektroden erfüllen nur in beschränktem Masse ihren Zweck. Ein Missstand ist vor allem das Hinabfallen des Fliesspapieres — welches mit Cocain getränkt ist —, wodurch leicht Unannehmlichkeiten entstehen können. Ausserdem liegt häufig die Elektrode nicht genügend am Zahnfleisch an. Die beste Zahnfleischelektrode ist z. Zt. die S. S. White'sche, jedoch könnte sie auch noch verbessert werden.

Zur negativen Elektrode verwendet man am besten ein aus biegsamem Britanniametall hergestelltes und mit Flanell überzogenes Armband.

Bevor man nun zur Anwendung der Kataphorese schreitet, lässt man die Ringe an der Hand etc. abnehmen; dann isolirt man die nächst der zu präparirenden Höhle befindlichen Zähne und Füllungen. Die Metallfüllungen werden am besten mit Guttapercha überzogen. Um den angrenzenden Zahn von der Wirkung des Stromes zu isoliren, empfiehlt Dr. Henry die Einführung eines Stückchens Glimmer zwischen die Zähne nach dem Anlegen des Cofferdams.

Die cariösen Massen werden, so weit als zugänglich, entfernt, und die Cavität wird mit lauwarmem Wasser ausgespritzt. Der Patient empfängt jetzt die Anweisung, sich ruhig zu verhalten und beim Empfinden des Stromes die linke Hand zu heben. In die Höhle bringt man jetzt ein Wattebäuschchen mit der Lösung und fixirt dies an der positiven Elektrode, die einen möglichst grossen Platinakopf hat, die gut angefeuchtete negative Elektrode wird an der rechten Hand befestigt. Hierauf schaltet man den Strom ein.

Wird ein Milliampèremeter benutzt, so dreht sich die Nadel sofort und zeigt an, dass der Strom durch den Zahn geht; falls der Patient die erste Anwendung des Stromes nicht fühlt, muss die Stärke gesteigert werden, bis man den Beweis hat, dass er den Strom empfindet.

In diesem Stadium wird man gewöhnlich bemerken, dass ungefähr $^1/_{10}$ M. A. angezeigt wird. Man muss sorgfältig darauf achten, dass die in die Cavität eingelegte Watte feucht bleibt, zu welchem Zwecke man je nach 5 Minuten wieder etwas Cocainlösung appliciren muss. Falls der Patient über Schmerzen klagt, soll der Strom dadurch langsam reducirt werden, dass man den Hebel des Rheostaten langsam zurückdreht, bis der Schmerz nachlässt; man soll den Strom 7—10 Minuten auf gleicher Höhe erhalten, hierauf die Elektroden entfernen und mit dem Excaviren der Cavität beginnen, was nun vollständig schmerzlos izt. Man soll Sorge tragen, den Strom durch kein anderes Mittel zu unterbrechen als durch den Rheostaten, und der Hebel soll bis auf Null zurückgeführt werden, ehe man den Contact von dem Zahne entfernt.

Digitized by Google

Bei Entfernung der Pulpa verfährt man auf dieselbe Weise, wendet jedoch den Strom ca. 15—20 Minuten an und erneuert von Zeit zu Zeit die Cocainlösung.

Das Bleichen der Zähne geschieht, indem man Pyrozon an den positiven Pol bringt und den Strom einschaltet.

Es empfiehlt sich, mit schwächerer Pyrozonlösung (3 – 5 Procent) anzufangen und erst später eine mehrprocentige Lösung anzuwenden.

Wenn ich Ihnen nun meine Resultate bei Behandlung des empfindlichen Zahnbeines mittheilen soll, so kann ich nur sagen, dass diese äusserst günstige sind.

Ein Heer von Arzneimitteln, Kälte und Wärme, alles ist mit mehr oder weniger gutem Erfolge seither versucht worden; die Kataphorese ist zweifellos ein specifisches Anästheticum für das sensible Zahnbein. Es gelingt stets, die Sensibilität des Zahnbeins herabzusetzen, in einigen Fällen tritt die Anästhesie schneller ein, in einigen langsamer. Man soll im allgemeinen lieber den Strom länger appliciren, um stets eine sichere Anästhesie zu erreichen. Ich habe kürzlich vor alten Praktikern bei Herrn Hofzahnarzt Brunsmann die Kataphorese 5 Minuten mit günstigem Erfolge angewandt und habe fast stets gleich gute Erfolge gehabt. Zwei Misserfolge habe ich gesehen; in dem einen Falle war noch eine Spur einer Amalgamfüllung vorhanden, im anderen fand sich Ersatzdentin vor.

In Amerika, wo die meisten Erfahrungen gesammelt sind, ist das Urtheil im allgemeinen sehr lobend.

Nach einer Zusammenstellung in „Items of Interest" sprachen sich Dr. Ferris und Dr. Emerson sehr günstig aus. Letzterer will die Kataphorese nicht mehr entbehren. Er hat besonders gute Resultate nach 2 Minuten langer Anwendung von Jod gehabt. Dr. Hyatt u. van Woert sprechen sich in demselben Sinne aus.

Den Hauptwerth lege ich auf Mittheilungen des Dr. Rhein, der stets gewissenhaft berichtet. Die Erfahrungen desselben sind bis jetzt so günstig, dass er überhaupt kein Misslingen kennt. Ebenso anerkennend ist der Bericht des Dr. Nelson.

Auch meine Resultate bei Zahnextractionen geben den Beweis der sicher schmerzstillenden Wirkung der Kataphorese.

Die Elektroden werden gut befeuchtet, und von Zeit zu Zeit lasse ich spülen, damit sich nicht zuviel Speichel ansammelt. Die Extraction war in den meisten Fällen vollständig schmerzlos, und erinnere ich nur an meine Demonstration gelegentlich des Stiftungsfestes des Zahnärztlichen Vereins zu Frankfurt a. M., wo ich vor alten Praktikern, ich nenne die Namen G. W. Hielscher, Koch, Brunsmann, Odenthal, Siebert u. a., eine sehr schwierige Extraction bei vollständiger Schmerzlosigkeit nach Anwendung der Kataphorese vollzog.

Einige Misserfolge kamen bei der Extraction auch vor, stets war aber die Schmerzempfindung reducirt.

Digitized by Google

Mitunter schrieen auch die Patienten beim Sehen der Zange. DDr. Klemich und Plaesterer waren zugegen, als mir eine Patientin nach der Extraction erklärte: hätte sie gewusst, dass sie nichts spüre, so hätte sie nicht geschrieen.

Auffallend ist, dass die Patienten direct nach der Extraction ein vollständig taubes Gefühl an der applicirten Stelle haben und frei von jedem Schmerz sind.

Ein Arzt machte mich auf die verhältnissmässig geringe Blutung nach der Extraction aufmerksam. Ich habe darüber keine Beobachtungen gemacht.

Was das Bleichen der Zähne anlangt, so ist die kataphorische Wirkung des Hydrogeniums und des Pyrozons von eklatanter Wirkung. Bei einer Patientin des Collegen Theis handelte es sich um einen jahrelang total verfärbten Zahn. Ich wandte ca. 12mal den Strom mit Pyrozon in 7 Tagen an und hatte einen ausgezeichneten Erfolg.

Es erübrigt noch, zu erwähnen, dass ich in 2 Fällen von beginnender Periostitis Cocain hydrojod. kataphorisch anwandte und eine Zeit lang den Strom wirken liess, indem ich von 2 Minuten zu 2 Minuten den Strom wendete. In beiden Fällen trug die Wurzel eine Krone resp. einen Stiftzahn und war deshalb eine Behandlung durch den Kanal sofort nicht möglich. In beiden Fällen traten Rückgang der Schmerzen und Heilung ein. Ob dies Zufall war, oder eine kataphorische Wirkung, kann ich nicht bestimmen.

Im Laufe der Zeit habe ich nun die Apparate, die Anwendungsweise des Stromes, sowie die Zusammensetzung des Medicaments wesentlich geändert.

Die in Deutschland angefertigten Apparate erforderten zumeist viel Raum und eine Assistenz. Der grosse Orgelkasten ist verschwunden und hat einem hübschen Wandkasten Platz gemacht. Ich habe jetzt den ganzen Rheostaten, Galvanometer u. s. w. in Holme's Instrumententisch untergebracht, und bietet dieser Apparat wesentliche Vortheile. Eine Assistenz ist vollständig überflüssig, da der Operateur selbst den Rheostaten reguliren kann; der Apparat verschwendet keinen Raum, und es sind neben den gebräuchlichen Instrumenten alle Medicamentengläser handlich untergebracht. Der Patient sieht kaum die Einrichtung. Seither musste man die Elektroden selbst halten, was ziemlich ermüdend für den Zahnarzt war. Leicht konnte durch unruhiges Halten der Elektroden Schmerz verursacht werden. Mein Elektrodenhalter wird an das Kopfstück des Operationsstuhles so angebracht, dass er leicht abzunehmen ist. Er ermöglicht eine genaue Fixation der Elektrode nach jeder beliebigen Richtung, man hat es daher nicht mehr nöthig, die Elektroden selbst zu halten. Statt des chlorwasserstoffsauren Cocains habe ich jodwasserstoffsaures Cocain verwandt, um eine Chlorabspaltung zu vermeiden. Besser als das gewöhnliche Cocain wirkt das Merck'sche Tropacocain. Ein Zusatz von Menthol erhöht die

Digitized by Google

anästhesirende Wirkung der Lösung und wirkt zugleich antiseptisch. Guajacol hat eine die Schleimhaut ätzende Eigenschaft und ist von unangenehmem Geruch. Brenzcain ist ein Guajacolpräparat, das die vortheilhaften Eigenschaften des Guajacols auch besitzt, ohne dessen Nachtheile zu haben. Diese Mittel alle in einer Lösung zu vereinigen, war eine sehr grosse Schwierigkeit und ist mehreren Apothekern nicht gelungen. Erst der chemischen Fabrik Klever gelang es, in einem Vasogen-Präparat Cocain, Menthol und Brenzcain zu vereinigen, ohne dass sich eines dieser Mittel nachher ausgeschieden hätte. Während z. B. Brenzcain nur in einer Dose von 0,1 in eine Lösung von Glycerincocain 10 g gebracht werden konnte, gelang es Klever, 4 g Brenzcain zu 10 g Vasogen zu vereinigen, ohne dass sich die Lösung zersetzte. Unter Vasogen versteht man oxygenirte Vaseline d. h. mit Sauerstoff imprägnirte Kohlenwasserstoffe. Dieselben dienen als Lösungsmittel für schwer lösliche Medicamente, besitzen keine Reizwirkung und zersetzen sich nicht. Sie zeichnen sich ferner noch durch schnelle Resorption aus. Ich behalte mir vor, meine Erfahrungen mit Vasogen demnächst bekannt zu geben.

Ausser den Aenderungen in der Technik, in der Zusammensetzung des Medicamentes habe ich noch die Anwendung des Stromes selbst geändert. Ich sehe den Grund des grossen Schliessungsbogens (vom Zahn bis zur Hand) absolut nicht ein. Ausserdem ist von Munk bewiesen, dass eine kataphorische Wirkung viel eher eintritt, wenn beide Elektroden mit derselben Flüssigkeit befeuchtet werden und der Strom von Zeit zu Zeit gewendet wird. Es kann nun der Einwand erhoben werden, dass der kurze Schliessungsbogen für Zahnoperationen ungeeignet sei, da der negative Pol erregend wirke und so die beruhigende Wirkung der Anode aufhebe. Dem möchte ich widersprechen, denn die Cocainlösung am — Pol anästhesirt schon vornherein oberflächlich die Schleimhaut. Geht der Strom von der lingualen Seite nach der labialen oder umgekehrt, so geht er im wesentlichen nicht an dem Zahnfleisch entlang, sondern zum grössten Theil durch den Zahn. Der lebende Zahn resp. der im Kiefer sitzende Zahn hat stets Feuchtigkeit und leitet so die Elektricität. Bei der Anwendung des kurzen Schliessungsbogens und des Stromwenders ist nur das Cocainum hydrojodicum zu gebrauchen und hat dies den Vortheil, dass es eine Wechselwirkung besitzt. Von beiden Seiten des Zahnfleisches wird nach dem Zahn zu Cocain und Jod einverleibt, was bei beginnender Periostitis guten Erfolg hat.

Unter denjenigen, die Erfolge gesehen haben, waren doch viele, die eine kataphorische Cocaineinwirkung bestritten. Sie geben den Erfolg zu, glaubten z. B. aber, dass dies die Wirkung der Anode sei, die an und für sich schon beruhigend wirke, z. T. behaupteten sie auch, dass die Cocainlösung die Anästhesie herbeigeführt habe. Einige führten sogar die Anästhesie auf Suggestion zurück.

Um nun alle Zweifel zu beseitigen und mir Klarheit über die

Digitized by Google

Kataphorese zu verschaffen, habe ich eingehende Untersuchungen gemacht, deren Resultat ich hiermit bekannt gebe. Die Versuche habe ich zuerst an Thieren angestellt. Mancherlei äussere Schwierigkeiten und Ungenauigkeiten haben mich jedoch veranlasst, vorläufig hiervon abzugehen. Ich will nur erwähnen, dass es mir nach 7—10 Minuten gelungen ist, wilde und erregte Hasen durch kataphorische Einverleibung von Tinct. opii in festen Schlaf zu versetzen, was College Fenthol bestätigen wird. Meine Versuche machte ich dann ebenso wie Oker-Blom zur Untersuchung des Jod an einem Geléekörper mit Hühnereiweiss. Nach Oker-Blom macht dieser Körper annähernd das Verhalten des lebenden Organismus gegenüber dem constanten Strome nach.

Der Nachweis von Cocain ist ein äusserst schwieriger, und meines Wissens hat man bei Anwendung der Kataphorese noch nicht versucht, Cocain nachzuweisen. Ich nahm daher ein Mittel das dem Cocain analog ist, das hydrochlorsaure Anilin. Es ist mit Sicherheit wohl zu behaupten, dass, wenn Anilin hydrochlor. durch Kataphorese eindringt, auch das Cocain eindringt. Ich stellte daher in einem Glasrohre den Geléekörper her und setzte diesen in zwei Schalen. An der einen befand sich der positive Pol in einer Lösung von Anilin, der negative in einer von Wasser. Beide Pole waren aus Platin. Nach Einleitung des Stromes betrug die Stromstärke 0,3 M.A., sank aber bis auf 0,1. Nach 7 Stunden zeigte die Mitte des Geléekörpers eine hellgelbe Farbe. Die Glasröhre ward gut in Alkohol gereinigt, um jede äussere Einwirkung zu beseitigen. Aus diesem Grunde brach ich auch die Enden ab und erhielt so den Geléekörper aus der Mitte der Glasröhre. Diesen löste ich auf und that ihn in ein Reagenzglas. Ein kleiner Zusatz von Chlorkalk zeigte sofort eine schwarzviolette Verfärbung, die Reaction auf Anilin. Anilin war somit kataphorisch in den Geléekörper gedrungen. Zum Controlversuch tauchte ich ein Glasrohr mit Gelée gefüllt 3 Tage in die Anilinschale, und konnte keine Reaction erhalten. Ferner habe ich nach derselben Versuchsanordnung Cocain in den Geléekörper dringen lassen. Nach 1 Stunde nahm ich die Geléemasse heraus und injicirte sie Mäusen, die unter toxischen Erscheinungen zu Grunde gingen.

Ich glaube daher, auf Grund der angegebenen Versuchsresultate bewiesen zu haben, dass Cocain in den Körper kataphorisch einverleibt wird.

Der chemisch sichere Nachweis von dem kataphorischen Eindringen der Salicylsäure, des Guajacols, der Carbolsäure etc. ist mir auch gelungen. Salicylsäure, Silber und dessen Salze dringen am schnellsten ein. Ja ich behaupte, wovon auch Munk überzeugt ist, dass jede wässerige Lösung bei geeigneter Technik auf kataphorischem Wege in das Thiergewebe eindringt.

Es ist auch von Interesse, die Frage einer event. Intoxication zu besprechen. Dr. Moore theilt im Januarheft der „Items of Interest"

Digitized by Google

einen Fall von Toxikämie während der Cocainkataphorese mit. Er applicirte Cocain kataphorisch in den Pulpakanal zur Entfernung der Pulpa. Nach Verlauf von 20 Minuten bemerkte er eine bedeutende Dilatation der Pupillen des Patienten. Auf seine Frage erklärte der Patient, dass er ein zunehmendes Uebelbefinden wahrnehme und einer Ohnmacht nahe sei. Durch geeignete Mittel gelang es Moore rasch, jede Gefahr zu beseitigen. Moore bemerkt noch, dass die Wurzelspitzenöffnung von ungewöhnlicher Grösse war, wodurch das Cocain durch den Strom rascher weitergeleitet wurde. Es fehlt bei diesem Bericht eine nähere Angabe über die Stärke der Cocainlösung, ferner ob Guajacol in der Lösung war oder nicht. Ausserdem war die Behandlung bei Gasbeleuchtung, und es kommen hierbei auch hin und wieder Ohnmachtserscheinungen von selbst vor. Ich möchte daher diesen Fall der Toxikämie nicht als einwandfrei hinstellen. Indes soll er uns zur Vorsicht mahnen.

Wenn ich meine Erfahrungen zusammenfasse, so glaube ich, dass die Kataphorese bei schmerzhaften Zahnoperationen von ausserordentlichem Werthe ist. Ich habe aber auch die feste Hoffnung, dass sie uns auch noch sonst von grossem Nutzen sein wird.

Die Einführung von Lithium nach Edison dürfte bei Alveolarpyrrhoe und vorhandener Harnsäure erfolgreich angewandt werden. Der Transport von Antisepticis auf elektrischem Wege dürfte zweifellos auch bei geeigneten Fällen zu empfehlen sein, was von grossem Werthe für die conservative Zahnheilkunde wäre. Zunächst würde eine kürzere Zeit als seither zur Vernichtung der Bakterien genügen. Ausserdem würden nicht nur die Bakterien am + Pol selbst getödtet werden, sondern auch diejenigen, welche in der Nähe des + Poles sich befinden. Hierüber müssen noch genauere Versuche angestellt werden, und dies wird wohl ein gutes Versuchsfeld sein.

Meine Herren! Ich habe absichtlich vermieden, theoretische Betrachtungen hier anzustellen und habe das für die Praxis Wichtige vorgebracht. Für den Chemiker und Physiker, ja sogar für den Physiologen ist die Erklärung der Vorgänge der Kataphorese noch sehr schwer, ich als Zahnarzt habe es daher nicht gewagt, mich mit diesem Gegenstande zu beschäftigen. Die Zukunft mag hierüber Belehrung bringen. Ich kann daher nur meine Worte aus der D. Med. Wochenschr. wiederholen.

Ueber so vieles in der Elektricität wie überhaupt in der Therapie fehlt uns noch die Erklärung der näheren Vorgänge, wir kennen nur die Wirkung; aber mit jedem Tage werden neue, unerwartete, bisher für unmöglich gehaltene Entdeckungen in der Elektrochemie gemacht, und so dürfen wir auch hoffen, dass ein van t'Hoff in das dunkle Gebiet der Kataphorese bald Licht bringen wird. Bis dahin aber mit der Anwendung des trefflich schmerzbetäubenden Mittels zu warten, wäre verfehlt.

Meine Herren! Zum Schlusse erlaube ich mir, noch einen Wunsch

Digitized by Google

auszusprechen. Mir ist es, wie ich wiederholt ausgesprochen, lediglich darum zu thun, nach Massgabe meiner schwachen Kräfte zu einer ausgedehnten Prüfung der kataphorischen Methode anzuregen, die m. E. vielversprechend für die Zahnheilkunde und auch für die Medicin im allgemeinen ist. Ich bitte Sie, meinen bescheidenen, vielleicht ein wenig zu langen Vortrag nur in diesem Sinne aufzufassen und mir mit Belehrung beizustehen, für die ich immer dankbar bleiben werde.

Mit Dank würde es auch anzuerkennen sein, wenn von recht vielen Seiten Controlversuche angestellt würden. Auch hier gilt das Wort:

Prüfet Alles und behaltet das Beste!

Der Vorsitzende dankt Herrn Marcus für seinen interessanten Vortrag und eröffnet die Discussion, indem er zuerst das Wort ertheilt

Herrn Hagelberg: Ich habe zu bemerken, dass meines Wissens zu Anfang der 70er Jahre Prof. Groh verschiedentlich Versuche mit der Elektrolyse, die freilich mit der Kataphorese nicht übereinstimmt, gemacht hat, die sehr verschieden in ihren Erfolgen war; grösstentheils war der Erfolg ein negativer. Ich bin der Ansicht, dass die vermeintlichen Wirkungen der Kataphorese sehr häufig auf Selbsttäuschungen beruhen und auch ohne elektrische Einwirkungen eingetreten wären. Auch meine ich, dass die Elektricität die chemischen Körper zersetze, wie es Prof. Groh beim Jodkalium bemerkt hat.

Es wäre sehr zu wünschen, wenn Chemiker oder Physiologen von Beruf sich über diese Frage aussprechen wollten.

Herr Parreidt hält es für bedenklich, das Guajacol, welches ein starkes Aetzmittel ist, ähnlich dem Kreosot, auf das Zahnfleisch einwirken zu lassen. Man sollte vielleicht auch ohne dieses Mittel zum Ziele kommen können. Was die Wirkung auf das Zahnbein betrifft, so vermuthet P., dass die Pulpa, in die doch das Cocain mittelst der Kataphorese geleitet werden soll, geschwächt werden kann, so dass sie später leicht zur Entzündung geneigt ist.

Herr Marcus: Herrn Hagelberg's Zweifel sind vollständig unberechtigt. Ich habe ja bereits eine Reihe von Autoren genannt, die die kataphorische Wirkung bestätigen. Prof. Munk, der hier gewiss competent ist, hat mir gestern und vorgestern mündlich wiederholt erklärt, es sei über jeden Zweifel erhaben, dass wässerige Lösungen bei richtiger Technik kataphorisch durch die unverletzte Haut eindringen. Er nannte auch besonders Remak und Landois, die gleichfalls seine Angaben bestätigen. Jeder Physiker und Physiologe ist heute von der elektromedicamentösen Diffussion überzeugt. Wie weit elektrolytische Erscheinungen bei der Kataphorese mitwirken, kann und will ich hier nicht erörtern.

Herrn Parreidt gebe ich zu, dass Guajacol stark ätzt. Ich war deshalb sofort, nachdem ich dessen unangenehme Eigenschaften kennen gelernt, bemüht, dasselbe zu ersetzen und empfahl Cocainglycerin.

Digitized by Google

College Peters in Frankfurt hat selbst nach Anwendung von Guajacol-cocain acht Tage lang wundes Zahnfleisch gehabt. Sonst sah ich keinen derartigen Fall. Meine neue Lösung Cocain-Menthol-Vasogen eventuell noch ein Zusatz von Brenzcain wirkt vollständig reizlos, und ich glaube kaum, dass dieselbe die Pulpa schädigen kann. (Fortsetzung folgt.)

Instrumententisch und Kataphorese-Apparat.

(D. R.-G. M. 78 833.)

Von Zahnarzt **Robert Marcus.**

Fig. 1.

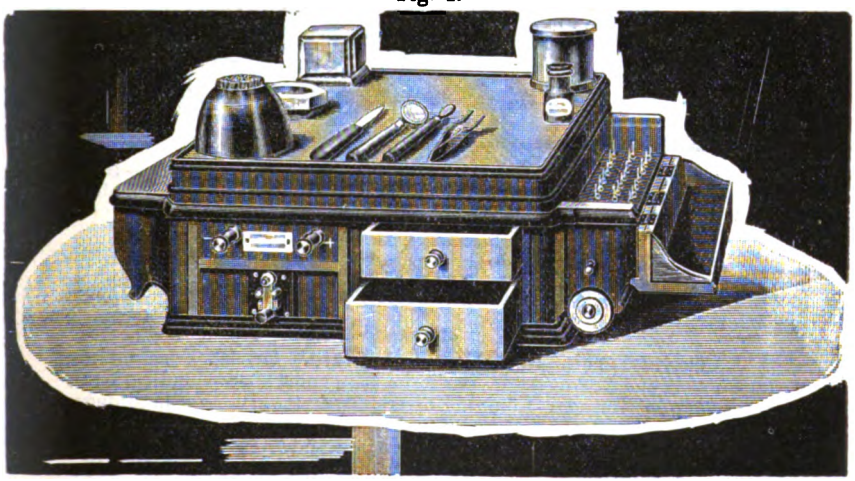

Fig. 1 zeigt den Tisch, wie er im allgemeinen gebraucht wird. Zwei Schubladen zeigen äusserlich die Pole zur Entnahme des Stromes sowie eine Ausschalt- und Einschalt-Vorrichtung.

Fig. 2.



Bei Fig. 2 ist der Deckel abgenommen. Zum Ersatz für die zwei grossen Schubladen sind auf der Platte zehn Fächer angebracht zur Aufnahme von Ex-

Digitized by Google

cavatoren, Sonden, Spiegeln etc., sowie des gesammten Instrumentariums für Kataphorese, wie Elektrodenköpfe, Halter, Zahnfleischelektroden, Leitschnüren, Armband etc. Das Galvanometer ist leicht übersehbar. Der Rheostat bequem vom Operateur selbst zu reguliren.

Fig. 3.



Fig. 3 zeigt im wesentlichen dasselbe Bild wie Fig. 2. Ein weiterer Deckel ist abgenommen, und es liegen drei grosse tiefe Fächer vor Augen, von denen das mittlere sechs Medicamentengläser enthält.

Kleine Mittheilungen.

Central-Verein Deutscher Zahnärzte. Die 36. Versammlung fand am 6. und 7. August in Berlin im Langenbeckhause und im Zahnärztlichen Institut der Königl. Universität statt. Die Verhandlungen erscheinen in dem gegenwärtigen und den folgenden Heften der Monatsschrift gedruckt. — Ueber die Vereinsangelegenheiten sei erwähnt, dass an die seit vorigem Jahre unbesetzt gebliebene Stelle eines dritten Vorsitzenden und Delegirten zum Vereinsbunde Herrn Dr. Kirchner aus Königsberg gewählt worden ist. An dessen Stelle als Schriftführer ist Herr Albrecht aus Berlin gewählt worden. Zweiter Delegirter ist Herr Dr. Walkhoff aus Braunschweig. Als Ort der nächsten Versammlung ist Eisenach, als Zeit der 5. August in Aussicht genommen. In den Verein aufgenommen wurden: 1) als Ehrenmitglieder die Herren Dr. W. G. A. Bonwill aus Philadelphia und Joh. Joseph Schrott aus Mühlhausen i. E., 2) als ordentliche Mitglieder die Herren: Stern (Tilsit), Rob. Richter (Berlin), Kipp (Coburg), Frohmann (Berlin), Schleicher (Lübeck), Prätorius (Berlin), Marcus (Frankfurt), Menzel (Berlin), Newiger (Berlin), Koser (Berlin), Lührse (Stettin), Guttmann (Potsdam), Dr. Cohn (Berlin), Stieren (Wiesbaden), Meyer (Friedenau). [Zwei andere Herren, die sich hatten anmelden lassen, konnten dieses Jahr nicht zur Aufnahme kommen, da ihre Anmeldung nicht vor dem Erscheinen des letzten Heftes der Monatsschrift erfolgt war und sie auch bei der Versammlung nicht anwesend waren. Eine von diesen beiden Bedingungen ist aber statutengemäss erforderlich.]

Druck von August Pries in Leipzig.

Digitized by Google

XV. Jahrgang. 10. Heft. *Oktober 1897.*

Deutsche Monatsschrift

für

Zahnheilkunde.

[*Nachdruck verboten.*]

Ein Fall von Emphysem nach einer Zahnextraction.

Von

A. Hamburger, Zahnarzt in Charlottenburg.

Eine Patientin consultirte mich behufs Extraction von sechs Wurzeln in der Chloroformnarkose. Obwohl ich ihr bemerkte, dass ich unter Anwendung localer Anästhesie dieselben entfernen könnte, bestand sie doch auf der Narkose, welche dann, trotz anämischer Geräusche am Herzen, in vorsichtiger Weise vorgenommen wurde. Es mussten eine Prämolarwurzel rechts oben, eine Molarwurzel rechts unten und die vier Backzahnwurzeln links unten gezogen werden.

Die Narkose verlief günstig. Während nun Patientin im Operationsstuhl sitzend sich erholt, beobachten der noch anwesende Arzt und ich ein langsames, aber stetiges Anschwellen der linken Wange; anfangs in der Gegend des Mundwinkels, allmählich sich nach dem Kieferwinkel, resp. dem Centrum der Wange hinziehend. Bei dem Versuch, mich durch Palpation von der Art der Anschwellung zu überzeugen, vernehmen wir ein deutliches Knistern, ohne dass Patientin auf den Druck Schmerz empfunden hätte. Daraufhin wurde mit Ausserachtlassung der Percussion die elastisch sich anfühlende Geschwulst als Emphysem diagnosticirt. Um das Weiterwandern desselben über den Kieferrand hinaus, eventuell ins Mediastinum, zu verhindern, wurde unter dem Angulus ein Druckverband, Cambric-Binde, angelegt und Patientin mit der

Digitized by Google

Weisung entlassen, sich am nächsten Tage wieder vorzustellen. Bei ihrem Erscheinen erzählte sie nun, sie hätte unter dem Finger bis an den inneren Augenwinkel hin ordentlich Blasen gefühlt und es hätte ganz laut geknistert, „wie die Haut einer Wurst".

Nach Abnahme des Verbandes konnte ich eine merkliche Verminderung des Emphysems beobachten, jedoch musste ich jetzt in der Gegend des zweiten Mahlzahn seine entzündliche, schmerzhafte Anschwellung constatiren. Auch verursachte es Patientin Mühe, den Mund so weit zu öffnen, dass ich die Ursache, besonders des Emphysems, hätte feststellen können. Gegen die entzündliche Anschwellung verordnete ich eine Jodkalisalbe, den Rest des Emphysems sollte Patientin durch langsames Massiren fortbringen. Letztere Verordnung scheint das entzündlichen Ödem im günstigen Sinne nicht beeinflusst zu haben. Denn als sich Patientin am zweiten Tage darauf wieder zeigte, war das Emphysem geschwunden, obgleich „noch gestern" am Schläfenbein und dem aufsteigenden Ast Blasen zu fühlen waren, — die entzündliche Anschwellung aber nicht. Daher nehme ich an, dass der fortwährende Reiz auf der entzündeten Stelle beim Massiren das Zurückgehen des Ödems beeinträchtigt hat, trotz der eventuellen Resorption durch das Jodkali.

Wenn nun Ritter bei der Veröffentlichung zweier Fälle von Emphysem im Juliheft 1887 der Monatsschrift die Bemerkung macht, unter Anwendung der Jodkalisalbe sei das Emphysem geschwunden, so wird wohl darunter verstanden sein, dass durch Aufschmieren der Salbe eine gewisse Massage ausgeübt wurde, und unter dieser das Emphysem geschwunden ist. Eine directe Wirkung von Jodkali auf eine lufthaltige Geschwulst scheint mir nicht erklärlich.

Die Aetiologie des von mir geschilderten Falles schien mir deutlich zu sein, nachdem ich in der linken Wangenschleimhaut eine kleine Verletzung festgestellt hatte, die während der Chloroformnarkose erfolgt sein muss. Ich denke mir nun, dass in diese kleine Wunde, dadurch dass Patientin die Wangen einzog, die Luft eingedrungen ist, sich in der lockeren Wangenschleimhaut nach dem Mundwinkel hin ausgebreitet und dann an der Umschlagstelle von Schleimhaut und äusserer Haut in das Unterhautzellgewebe der Wange gelangt ist und von da weiter bis zu den oben bezeichneten Stellen.

Digitized by Google

[*Nachdruck verboten.*]

Bericht über die Verhandlungen der 36. Jahresversammlung des Central-Vereins Deutscher Zahnärzte

am 6. und 7. August 1897 im Langenbeckhause und im zahnärztlichen Institut zu Berlin.

Erstattet von
Dr. **G. Kirchner**, d. Z. I. Schriftführer.

(Fortsetzung u. Schluss.)

Herr Witzel-Jena hält für nöthig, dass bei Beurtheilung der Kataphorese-Wirkung eine möglichst ruhige Auffassung Platz greife und die Kataphorese nicht etwa als ein Universalmittel angesehen werde. Ferner tadelt W., dass, wenn beim Excaviren jeder Schmerz fehle, uns auch das wichtigste Symptom der Pulpakrankheiten verloren gehe, und dass man oft die Pulpa unnöthigerweise blosslegen würde, lediglich deshalb, weil der Schmerz fehle, der uns sonst veranlasst, in der Nähe der Pulpa vorsichtiger zu sein. Herr Witzel wünscht ferner noch Auskunft darüber, ob die Kataphorese bei sensitivem Dentin in verschiedenen Altersstufen eine abweichende Wirkung zeigt. Berten empfehle die Kataphorese gegen sensitives Dentin besonders bei Kindern. Witzel vermuthet, dass bei Ersatzdentin und Dentikeln die Kataphorese wirkungslos bleibt.

Herr Marcus bestätigt, dass bei jüngeren Individien die Kataphorese anscheinend wirksamer sei gegen empfindliches Zahnbein als bei älteren Personen; er glaubt aber, dass diese verschiedene Wirkung nicht an der grösseren oder geringeren Dichtigkeit der Gewebe liegt, sondern daran, dass bei Kindern wie bei älteren Personen dieselben Arzneimittel zur Verwendung kommen. Werde eine geeignete Auswahl der zur Anwendung kommenden Mittel getroffen, so sei die Wirkung der Kataphorese bei Alt und Jung dieselbe. Bei Ersatzdentin und Dentikeln lasse die Kataphorese allerdings häufig im Stich.

Herr Westphal fragt an, ob Herr Marcus ohne Anwendung von Arsenik, nur durch Einwirkung der Kataphorese, bei Exstirpation der Pulpa günstige Resultate erzielt hat.

Herr Marcus hat die Pulpa immer erst dann exstirpirt, nachdem die Arseneinlage das Pulpagewebe zerstört hatte. Die vorherige Anwendung der Kataphorese hatte lediglich den Zweck, die schmerzhafte Einwirkung des Arseniks abzuschwächen.

Herr Heitmüller glaubt, dass bei der von Herrn Marcus ge-

Digitized by Google

schilderten geringen Schmerzhaftigkeit der Pulpa bei ihrer Freilegung nach Einwirkung der Kataphorese mit Sicherheit anzunehmen ist, dass die ganze Pulpa und nicht nur ihre Oberfläche unempfindlich geworden sei, dass man also auch ohne Anwendung von Arsenik exstirpiren könne.

Herr Marcus: Nur in Fällen, wo Pulpitis bereits vorlag, habe ich nach Anwendung der Kataphorese die Pulpa freigelegt und dann Arsen angewendet. Es waren dies Klinikpatienten, bei denen ich vorsichtshalber die Kataphorese bis zur Freilegung der Pulpa anwandte. Ich hätte in der Privatpraxis nach weiterer Cocainkataphorese die Pulpa sofort extrahirt, was nach 10—25 Minuten ohne Schmerzen geht. Bei sensiblem Zahnbein kann man direct nach Aufhebung der Sensibilität füllen. Besonders empfehlenswerth ist die Anwendung der Kataphorese bei sensiblem Dentin am Zahnhalse.

Herr Dieck hält die Kataphorese nach eigener Erfahrung für ein Mittel, welches werth ist, versucht zu werden; er hält aber die Einwirkung des Guacjaols bei nicht freigelegter Pulpa auch für schädlich. Mit 10 Procent Cocainlösung hat Dieck sehr befriedigende Resultate erzielt und die totale Exstirpation der Pulpa nach Anwendung der Kataphorese ausgeführt, ohne dass dabei viel Schmerz geäussert worden wäre. Bei Zahnextractionen hat D. die Kataphorese auch bereits angewandt; dieser Fall war aber so schwierig, dass der bei demselben zu Tage tretende Misserfolg mit der Kataphorese keinen Rückschluss gestattet, dass die Zahnextraction in allen Fällen bei Anwendung der Kataphorese nicht schmerzlos auszuführen sei.

Herr Witzel-Jena fragt noch an, ob um eine volle Wirkung zu erzielen bei sensitivem Dentin, das bereits erweichte Dentin entfernt werden muss, und wie das von Caries ergriffene Dentin sich überhaupt der Kataphorese gegenüber verhält.

Herr Marcus entfernt die von Caries ergriffenen Dentinmassen so weit das möglich ist, hält es aber auch für unbedenklich, wenn erweichtes Dentin zurückbleibt. Das beeinträchtigt auf keinen Fall die Wirkung.

Herr Hesse schliesst, nachdem sich kein weiterer Redner zum Wort meldet, die Discussion und spricht Herrn Marcus nochmals seinen Dank aus für die anspruchslose Art seiner Mittheilungen. Er bemerkt noch, dass die Mittheilungen von Herrn Marcus in der Discussion gezeigt hätten, dass die Kataphorese in vielen Fällen ein gut verwendbares Mittel sei. Mehr könne man zur Zeit, wo noch weitere Erfahrungen hierüber fehlen, nicht verlangen.

Der Vorsitzende ertheilt sodann Herrn **Stark**-Amsterdam das Wort zu seinem Vortrage:

Die Zahnpflege in den europäischen Heeren.

Verehrte Collegen!

Wenn zu einem Congress Amtsgenossen aus der Fremde herüberkommen, um ihre Ansichten zu verkünden, so sind dies in der Regel

Digitized by Google

Männer von ganz besonderer Bedeutung. Hier sehen Sie den seltenen Fall, dass ein ganz einfacher Mann, der keine hohe wissenschaftliche Bedeutung beanspruchen darf, in die Fremde gezogen ist, um einen Kreuzzug zu predigen gegen ein sociales Missverhältniss, unter dem ein grosser Theil unserer Mitbürger leidet.

Die Sache, für welche ich einen Augenblick Ihre Aufmerksamkeit in Anspruch nehme, ist das Zurückbleiben der militärischen Gesetzgebung in Betreff der Zahnheilkunde.

Bevor ich aber weiter gehe, will ich Ihnen zuerst mittheilen, was mich veranlasst hat, diesen Kreuzzug, den ich über ganz Europa fortzusetzen hoffe, anzufangen.

Sie erinnern sich alle vielleicht an den schaurigen Unfall, der unsere tapfere Armee auf Lombok, einer Insel im Ostindischen Archipel, getroffen hat. Sie wissen, wie unsere armen Soldaten, die noch glaubten an das Ehrenwort eines Potentaten im Orient, dort in einen Versteck hinter Mauern gelockt worden waren, welche man insgeheim durchbohrt hatte, und wie man sie dort plötzlich, wie Vögel in einem Käfig, niederschoss. Und Sie werden gewiss mit uns gejauchzt haben, als eine neue Expedition sich glänzend rächte an dem verrätherischen Radja.

Nun war es im Anfang dieses Jahres, als ein junger, menschenfreundlicher Officier in meine Behandlung kam. Seine Brust war geschmückt mit den höchsten Orden, seinem Muthe, seiner Tapferkeit, seinem energischen Vorgehen zum höchsten Lohn.

Ein paar Cavitäten in seinem Gebiss wurden von mir behandelt, und als ich ihm mittheilte, dass er wiederkommen solle, weil noch ein halbes Dutzend seiner Zähne dieselbe Bearbeitung nöthig habe, erwiderte er mir, dass seine Mittel solches nicht erlaubten.

Sehen Sie, meine Herren, obgleich abnorme Weichherzigkeit nun eben meine Krankheit nicht ist, so that mir dieses Geständniss in der Seele leid.

Da sah ich plötzlich vor mir diesen tapfern Helden an der Spitze seiner durch ihn begeisterten Soldaten, unter einem Regen von Kugeln, die Poeri des verrätherischen Potentaten erstürmen.

Ich sah ihn, viermal zurückgeschlagen, endlich über die Leichen der gefallenen Brüder hinüber, die Festung einnehmen. Ich sah ihn, im Namen des lieben, theuren Vaterlandes, die Schätze des Radja mit Beschlag belegen, und — jetzt musste derselbe Mann, obgleich der Staat dem gegenüber die Verpflichtung auf sich genommen hat, ihn zu heilen, wenn er krank wird, zu einem Zahnarzte sagen: „Meine Mittel erlauben mir nicht, die nothwendigen Operationen an meinem Mund thun zu lassen".

Wenn die Niederländische Jungfrau, die Personification des Niederländischen Staates, damals hinter meinem Stuhle gestanden hätte, sie wäre erröthet. Mir fuhr es, wie ich Ihnen soeben sagte, durch die Seele, und dieses Gefühl ist es, was mich treibt, eine Weltbewegung

Digitized by Google

zu veranlassen, um diesem schrecklichen Unrecht, dem nicht nur der holländische Soldat geopfert wird, ein Ende zu machen.

Als ich mir dieses Missverhältniss ganz klar machen wollte, konnte ich es nicht glauben und hatte keine Ruhe, bevor ich alles, wie wir sagen, schwarz auf weiss hatte.

Ich habe alsdann an alle Regierungen von Europa geschrieben und gefragt: verhält sich die Sache wirklich so, dass Ihr die Menschen, über deren Dienste Ihr ganz und gar verfügt, die Ihr gewöhnlich schlecht und karg bezahlt, doch denen Ihr versprochen habt, „wenn Ihr krank werdet, werde ich Euch heilen", — eben bei derjenigen Krankheit, an der junge Menschen am meisten leiden, im Stiche lasst? oder sie misshandelt durch unzeitige Amputation? und, meine Herren, es hat sich bei dieser Untersuchung ergeben, dass wir hier ein Feld vor uns haben, das noch ganz öde und unbearbeitet daliegt.

Wenn ich Ihnen sofort den Briefwechsel vorlese, dann werden Sie mit mir verspüren, dass die verschiedenen hohen Staatsdiener, welche freundlich genug waren, mein Schreiben zu beantworten, einigermassen zögerten, mir die volle, reine Wahrheit mitzutheilen und in ihrer Antwort noch Versuche machten, sich vor dem Schein zu hüten.

den Haag, 21. Mai 1897.

Ihr Schreiben vom 17. Mai beantwortend, habe ich die Ehre, Ihnen mitzutheilen, dass, einige Ausnahmen vorbehalten, im Niederländischen Heere keine andere zahnärztliche Hilfe geleistet wird als Extractionen.

Generalmajor Inspector des Sanitätsdienst
von Landmacht.

Berlin, 11. Mai.

Auf die Anfrage vom 17. April dieses Jahres wird Ihnen ergebenst erwidert, dass in der Preussischen Armee die Fürsorge in Bezug auf Zahnkrankheiten und Zahnpflege zu den dienstlichen Obliegenheiten der Sanitätsofficiere gehört, dass jedoch in vielen Fällen, sofern dieselben technische Schwierigkeiten darbieten, Zahnärzte zu Rathe gezogen werden.

von Coler,
Generalstabsarzt der Armee und Chef des
Sanitätscorps.

Bern, 21 April 1897.

Auf Ihre Anfrage vom 17. April beehre ich mich, Ihnen folgende Auskunft zu ertheilen.

Die Schweizerische Armee hat ebenso wenig wie eine andere einen officiellen zahnärztlichen Dienst. Sie ist eine Milizarmee.

Der Dienst dauert jeweilen für den Einzelnen nicht mehr als höchstens 2 Monate. Leute mit schlechten Zähnen werden, wie in anderen Armeen, nicht recrutirt.

Die Sorge für Gesunderhaltung der Zähne ist Sache des Mannes; wer mit verdorbenen Zähnen einrückt, hat sie auf eigene Kosten in Stand stellen zu lassen, wenn er nicht ihre Extraction durch den Militärarzt vorzieht.

Digitized by Google

In Fällen nachweislichen Verlustes von Zähnen infolge des Dienstes (z. B. durch Hufschlag oder andere mechanische Verletzung) trägt der Staat die Kosten für die Prothese und anderweitige zahnärztliche Behandlung.

Der Oberfeldarzt der eidgenössischen Armee.

Paris, le 29. Mai 1897.

In antwoord op de gevraagde inlichtingen heeft het gezandschap der Nederlanden te Parys, de eer den Heer Stark de hierby ingesloten nota te doen toehomen.

Communication au Congrès dentaire de Paris en 1889 sur l'Art dentaire dans ses relations avec l'État par Cunningham médecin-dentiste à Cambridge-Angleterre.

Résumé.

Mr. Cunningham montre pourquoi et comment le service dentaire doit former une partie du service medical dans l'armée, déjà organisée par l'État. Je regrette qu'aucun pays ne possède de service spécial d'une manière officielle. Conséquemment émet le voeu que les médecins militaires fassent ou des études spéciales ou s'adjoignent des practiciens à cet effet.

Articles pàrus dans le journal l'Odontologie concernant la Chirurgie dentaire dans l'armée

par M. Boissonnet, sous-intendant militaire.

Résumé.

„En raison des conditions du service si peu conformes aux principes d'hygiène, qui prises isolement paraissent sans importance, mais qui constituent cependant par la force des choses un ensemble de circonstances défavorables pour la bonne conservation des dents, si elles n'en préparent pas ou n'en accélèrent pas la détérioration, engage à améliorer les conditions hygiéniques et à mettre partout les bienfaits de la chirurgie dentaire à la disposition de l'armée

La Chirurgie dentaire dans l'Armée Congrès médicale de 1881 (pas d'autres indications).

Revue Odontologique. Septembre 1886 pag. 292 et décembre 1888 pag. 611.

Revue Militaire. 18. Juni 1890.

Le journal de Versailles. 29. Juni 1890.

Compte rendu des communications faites au congrès de Nancy en 1896: Le rapport sur la chirurgie dentaire dans l'armée, par Mourin. Chir.-dent. du Prytanée militaire pag. 101.

Légation des Pays-Bas.

Wien, 26. April.

Euer Hochwohlgeboren.

Auf ihre geehrte Anfrage vom 17. April l. J. beehre ich mich Folgendes mitzutheilen:

Die k. und k. Oesterreichische Heeresverwaltung hat die hohe Bedeutung einer rationellen Mundpflege für die Erhaltung der Gesundheit der Soldaten von jeher anerkannt und gewürdigt und hat, von den Principien geleitet, dass dem Soldaten auch jede zahnärztliche Hilfe, über welche die moderne Kunst verfügt, zu Theil werde, die Veranlassung getroffen, dass den k. und k. Militärärzten nicht bloss Gelegenheit gegeben wird, sich in der Zahnheilkunde auszubilden, sondern dass ihnen auch die dazu nothwendigen Behelfe zur Verfügung gestellt werden.

Digitized by Google

Die Ausbildung der Militärärzte in der Zahnheilkunde erfolgt theils in mehrmonatlichen praktischen Cursen an den zahnärztlichen Instituten der betreffenden Docenten der Zahnheilkunde an den Oesterr.-Ungar. Universitäten, zu deren unentgeltlichen Ertheilung sich die letzteren freiwillig anbieten, theils in Privatcursen bei den genannten Docenten, oder bei hervorragenden Zahnärzten, welche von den alljährlich behufs höherer Ausbildung in der Chirurgie intern. Medicin, Augen- und Ohrenheilkunde an die Universitätskliniken commandirten Militärärzten nebstbei frequentirt werden. Der Unterricht in diesen Cursen umfasst die Krankheiten der Mundhöhle, speciell der Zähne, deren Reinigung und Conservirung, die kunstgemässe Extraction nicht mehr zu erhaltender Zähne, sowie endlich den Zahnersatz. Um die Militärärzte in die Lage zu versetzen, ihre zahnärztlichen Kenntnisse auch praktisch verwerthen zu können, sind sämmtliche Militärsanitätsanstalten mit Instrumentenetuis zur Extraction, Reinigung und Conservirung defecter Zähne, die Garnisonspitäler sowie die Militär-Erziehungs- und Bildungsanstalten mit einem vollständigen, sehr reichhaltigen Instrumentarium für jede wie immer geartete zahnärztliche Hilfeleistung versehen.

Mit vorzüglichster Hochachtung
Riellgun.

Kjöbenhavn, 21. Juni 1897.

Hochgeehrter Herr Dr. E. Stark!

In Beantwortung Ihrer geehrten Anfrage, ob in Dänemark von Seiten der militärischen Behörden den Personen des Heeres andere zahnärztliche Hilfe gewährt wird als Zahnextraction, gestatte ich mir folgende Mittheilung, deren Verzögerung ich bitte zu entschuldigen.

Während die früher gewährte zahnärztliche Behandlung wesentlich nur in Extractionen bestand, sind in den letzten zehn Jahren in stets steigendem Grade künstliche Zähne und Plomben dem Personale des Heeres gewährt worden, das infolge der geltenden Bestimmungen Recht hat auf unentgeltliche ärztliche Behandlung und freie Medicin, nämlich der einheimischen Mannschaft, den Unterofficieren und deren Frauen und Kindern unter 18 Jahren. Diese zahnärztliche Behandlung ward früher ausschliesslich nach Hinweis an einen Zahnarzt gewährt, und die daraus erwachsenden Kosten aus der Staatskasse gedeckt.

Aber während diese Behandlung in den Garnisonen ausserhalb Kopenhagens noch in dieser Form gewährt wird, ward am 1. April 1896 am Garnisonkrankenhause in Kjöbenhavn eine Klinik für Mund- und Zahnkrankheiten etablirt. Diese Klinik ist mit allen für Zahnextraction, Zahnreinigung und zum Plombiren nöthigen Instrumenten und Apparaten versehen.

Als Chef der Klinik ist ein Militärarzt angestellt, dem in der technischen Behandlung ein autorisirter Zahnarzt assistirt. An dieser Klinik wird die Behandlung des Mundes darunter Extractionen, Zahnreinigung, Plombiren etc. etc. der diensthuenden Mannschaften, der Unterofficiere, deren Frauen und Kindern unter 18 Jahren, sowie der Officiere vorgenommen. Auch künstliche Zähne und Pièces werden ohne Bezahlung den Unterofficieren und deren Frauen von der Klinik geliefert, doch in jedem einzelnen Falle nur nach Einwilligung des Chefs des Sanitätscorps (siehe unten). Der an der Klinik angestellte Zahnarzt bekommt für jede Lieferung ein besonderes festgesetztes Honorar.

Nachstehend folgen die für die erwähnte Zahnklinik und die Erlangung von künstlichen Zähnen vom Chef des Sanitätscorps unter dem 27. März 1896 erlassenen Bestimmungen.

Digitized by Google

Am Garnisonskrankenhause in Kopenhagen wird vom 1. April dieses Jahres eine Klinik für Mund- und Zahnkrankheiten errichtet, an der dem zu unentgeltlicher ärztlicher Behandlung berechtigten Personale des Heeres poliklinische Behandlung der genannten Krankheiten (hierunter inbegriffen Zahnextraction und Plombiren der Zähne) gewährt wird, wenn die Betreffenden sich zu der vom Krankenhause festgesetzten Zeit, mit einer schriftlichen Anweisung des Truppenarztes versehen, in der Klinik einfinden.

Durch den an der Klinik assistirenden autorisirten Zahnarzt können ausserdem Unterofficieren, sowie deren Frauen und unverheiratheten Kindern unter 18 Jahren künstliche Zähne und Pièces geliefert werden, jedoch nur, wenn dieselben vorher vom Chef des Sanitätscorps, dem der betreffende Unterofficier ein diesbezügliches Gesuch einzureichen hat, approbirt wurden. Dieses Gesuch muss sowohl von einer motivirten schriftlichen Erklärung des Truppenarztes über die Nothwendigkeit einer Specialbehandlung (auf Grund des durch Zahnmangel bewirkten Einflusses auf Gesundheitszustand oder dienstliche Brauchbarkeit), als von einer nach vorhergehender Untersuchung an der obengenannten Klinik von dieser abgegebenen Erklärung, dass die Anschaffung von künstlichen Zähnen (Pièces) nöthig ist, und in welchem Umfange, begleitet sein.

Mit vorzüglicher Hochachtung
(v. g.) Dr. Joh. Möller,
Generalarzt,
Chef des Dänischen Sanitätscorps.

Vom Holländischen Ambassadeur in London.

Auf Ihr geehrtes Schreiben vom 1. Juli theile ich Ihnen mit, dass ich gestern den General der Sanitätsverwaltung der Armee besucht habe.

Aus unserer Unterhaltung habe ich erfahren, dass man sich bei der Landmacht wenig für die Zahnpflege interessirt. — Man acceptirt nur die jungen Leute, welche ganz gesunde Zähne haben. — Jeder Fehler am Gebiss ist genügend, um den Candidaten abzuweisen.

Wie Sie wissen, besteht in England keine allgemeine Dienstpflicht oder Conscription. Die ganze Armee besteht aus Volontairen. In Bezug auf die Marine wird eine Ausnahme gemacht.

Bevor sie angestellt werden, haben die Sanitätsofficiere einen zahnärztlichen Cursus mitzumachen und sind auch die Forderungen für die Annahme der Matrosen und des Maschinenpersonals nicht so streng wie bei der Landmacht.

Dieses gilt in erster Reihe für die Heizer, welche in letzter Zeit schwer anzumustern sind, so dass man schon mit 10 gesunden Zähnen zufrieden ist. —

Gut gefüllte Zähne gelten für gesunde.

Mit vorzüglicher Hochachtung
W. von Golstein.

Ich wusste, dass ich in meinem Freund Geo. Cunningham zu Cambridge einen Mitkämpfer fand, theilte ihm meinen Plan mit, und sogleich schickte er mir von all seinen Publicationen über diesen Punkt einen Abdruck.

Wenn es mir gelungen sein wird, Ihr Interesse für diese Sache zu erregen, empfehle ich Ihnen bestens die Lectüre des bei John Bale 87 und 89 Great Titchfield Str. Oxford Str. W. London erschienenen

Digitized by Google

Büchleins von Cunningham: „Dentistry and its relations to the State, with a preface by Sir John Tomes.

Schon im Vorworte deutet Tomes hin auf die grosse Schwierigkeit, mit welcher wir zu kämpfen haben, indem er sagt, wo eine Person medicinische Hilfe braucht, verlangen 10 zahnärztlichen Beistand; wo 10 Minuten hinreichen zu einer medicinischen Consultation, fordert zahnärztliche Hilfe mehrere Stunden.

Tomes schrieb das Vorwort im Jahre 1887, und bemerkte, dass die Anzahl der Dentisten bei weitem nicht genügend war.

Jetzt schreiben wir 1897. Die Anzahl unserer Collegen hat in erfreulichem Masse zugenommen, und es ist unser bestimmter Zweck, das Gebiet unserer nützlichen Kunst im Interesse der Menschheit möglichst reich auszudehnen.

In diesem Werkchen behandelt Cunningham den heutigen Zustand in der englischen Armee, wo der Schlüssel das Alpha und das Omega unserer ganzen Wissenschaft ist, dessen Gebrauch obendrein noch gewöhnlich von den Sanitätsofficieren dem Hospitalsergeanten überlassen wird. Weiter erwähnt er ein „Army tooth stopping case", an einige Hospitäler vertheilt, wovon er sagt:

„If you with your slowly and industriously acquired skill would make but a poor exhibition with such a beggarly equipment at your command, it is not senseless to expect the infortunate army medical surgeon who has probably never received any dental training whatever, to do efficient work. That such an equipment should seldom, if ever, used is evident for the constitution of the case."

Nachdem Cunningham noch erwähnt hat, wie unzweckmässig die Cassetten über das Land vertheilt sind und wie ein praktischer „dental case" equipirt sein sollte, kommt er zu einigen Schlüssen, welche ich mit den meinigen gerne zum Schluss dieser Rede aufbewahren will.

Am 5. Juni habe ich in der Versammlung des niederländischen Tandmeesters-Vereins diesen Punkt behandelt in der Hoffnung, dass die Debatte mir noch einige neue Ansichten geben möchte. Dem Wohlwollen, der Freundlichkeit der Herren John E. Grevert, Carl Schäfer und De Jonge Cohen ist es zu verdanken, dass meine Erwartung nicht getäuscht wurde; und obgleich mehrere Bemerkungen mehr zu den Details gehören, die aufs Tapet gebracht werden müssten, sobald unsere Meinung verlangt würde von einer Regierung, welche dieser Sache freundlichst ihre Stütze verleihen will, wurden mir Fälle mitgetheilt, die, zur Kenntniss der Autoritäten gebracht, ganz gewiss sich geltend machen würden.

So wurde mir mitgetheilt das Schicksal eines vielversprechenden Schülers der militärischen Hochschule in Breda, welcher durch eine misslungene Extraction im militärischen Hospital an einer Backenfistel litt, die sein Antlitz so entstellte, dass er wenige Tage vor seinem Officiersexamen das Militär verlassen musste: ein Fall also, wo das Schlachtopfer körperlich und social ernstlich getroffen wurde. Ein

Digitized by Google

Anderer erzählte von einem Soldaten, dessen Gebiss so defect war, dass er zweimal mehr Zeit brauchte, um sein Essen zu kauen, als dafür gewöhnlich zugestanden war, so dass er nur halb ernährt wurde. Auch wurde bemerkt, dass ein Militär selber nicht das Recht hat, sich irgendwo sonst behandeln zu lassen als bei dem Sanitätsofficier, so dass ihm nicht nur alle Vortheile der modernen Zahnheilkunde vorenthalten werden, sondern dass er auch überdies gezwungen wird, sich der Behandlung zu unterwerfen von Menschen, denen für einen grossen Theil sogar die rudimentären Kenntnisse der Zahnheilkunde fremd sind. Geführt von Cunningham, könnte ich diese Bemerkungen fortsetzen, in dem sie eine kleine Weile unsere Aufmerksamkeit richten auf die armen Matrosen und Soldaten in den Colonien, welche bisweilen mit ganz defectem Gebiss jahrelang ausser den Bereich jeder genügenden zahnärztlichen Hilfe gesandt werden; jedoch unsere Liste ist schon mehr als complet, um eine förmliche und ausdrückliche Klage zu erheben wider jede Regierung, welche es ruhig mit ansieht, dass die Vortheile der Zahnheilkunde vorenthalten werden so viel tausenden Männern, die ihre jugendlichen Kräfte und im Nothfall Blut und Leben heldenmüthig der Gemeinschaft opfern sollen.

Stünde ich als Mann des Gefühls einer Person gegenüber, welche den europäischen Staaten vorstände, dann könnte ich es hierbei schon bewenden lassen, und unser Process wäre bald gewonnen.

Wir haben hier aber mit administrativen Corporationen zu thun und kämen viel weiter, wenn wir mit Ziffern beweisen könnten, welchen financiellen Vortheil der Staat bekommen würde, wenn die Soldaten von dieser Stunde an behandelt würden, wie es sich geziemt.

Sie werden zugestehen meine Herren, dass hierzu die statistischen Ergebnisse nicht hinreichen, jedoch werde ich versuchen (wieder mit Hilfe des Cunningham) zu beweisen, dass der Staat wirklich Vortheile dabei haben würde.

Es ist eine Thatsache, die keiner verneint, dass in unserer Gesellschaft kein einziger Mensch bloss um und für sich allein besteht und das menschliche Leiden niemals sich bloss auf den Leidenden beschränkt. Krankheit und Pein beeinflussen ganz gewiss in materieller Hinsicht die sociale Umgebung des Leidenden, und weil sie unbequem zur Arbeit machen, wird der Arbeitgeber in erster Reihe den Erfolg davon erfahren. Wenn wir den Staat als den grössten Arbeitgeber betrachten, und Zahnleiden rechnen unter die verbreitetsten Krankheiten der jungen Menschen, so ist die Thatsache, dass der Staat mit einer richtigen Behandlung seiner Diener Vortheil hat, klar bewiesen.

Wenn wir weiter Verdauungs-, Magen- und Darmkrankheiten betrachten in neunzig von den hundert Fällen als Folgen der Mängel des Gebisses, so können wir nach meiner Ansicht, ohne Widerspruch zu fürchten, die Hypothese äussern, dass der Staat durch Zahnweh seiner Diener bedeutenden Schaden erleidet.

Digitized by Google

Mein Scharfsinn hat mich im Stich gelassen bei meinen Versuchen, den Schlüssel zu finden zur genauen Berechnung.

Ich werde mich deshalb hierauf beschränken, dass ich Sie ein wenig aufrege, über diese Sache nachzudenken und hin und wieder in den am meisten geeigneten Boden den Samen zu streuen, von dem die vernachlässigten Militärs die Ernte einmal einsammeln mögen.

Ich glaube jetzt die Sache zur Genüge im allgemeinen betrachtet zu haben, dass ich auf ihre Mitwirkung bauen kann, wenn ich sage, dass dies alles geändert werden muss.

Die von Cunningham vorgeschlagene Einrichtung ist die Anweisung militärischer Zahnärzte, die Einführung obligatorischer zahnärztlicher Ausbildung der Sanitätsofficiere und die von Staatswegen erforderliche Lieferung von ordentlich eingerichteten Cassetten mit zahnärztlichen Instrumenten und Material an die verschiedenen Lazarethe.

Es freut mich herzlich, in dieser Sache derselben Ansicht zu sein wie unser tüchtiger englischer College. Ich glaube dass die Uebungszeit für Dentisten zu lang ist, dass die Schwierigkeiten, welche besiegt werden müssen, zu gross sind, als dass man von Männern, welche die in allen Ländern heutzutage so ausgedehnte Prüfung als Arzt bestanden haben, fordern könnte, ein ausgedehntes zahnärztliches Training zu unternehmen.

Dies würde eine Ueberbürdung sein, welche doch niemals den Erfolg haben würde, dass die Sanitätsofficiere die Zahnheilkunde mit Liebe ausübten, und jeder von uns ist davon überzeugt, wie wenig Erfolg die schwierigen und genauen Operationen haben, wenn sie nicht mit Liebe gethan werden.

Deshalb fordere man niemals mehr von ihnen als dasjenige, was Cunningham vorschlägt, nämlich dass sie einem zahnärztlichen Cursus beiwohnen, wodurch sie im Stande sind, jedes acute Zahnleiden zu heilen, und ein gutes Verständniss haben derjenigen Fälle, welche von einem militärischen Zahnarzte behandelt werden müssen.

Obgleich ich Cunningham gerne beipflichte, wenn er aller Orten die Militär-Hospitäler mit gehörigem Material für zahnärztliche Hilfe versehen will, werde ich darauf bestehen, dass, wenn wir um unsere Meinung erst gefragt würden, wir stets darauf beharrten, dass bestimmte Militär-Zahnärzte ernannt werden müssen.

Und jetzt die Frage, welche kräftigen Mittel müssen wir ergreifen, um die Regierungen auf diese Lücken aufmerksam zu machen?

Nach meiner Ansicht könnte diese Kraft zuerst gezeigt werden durch die verschiedenen Vereine. Jeder Verein ernenne ein oder zwei Mitglieder, welche er für diese Aufgaben am geeignetsten hält. Diese bilden unter einander einen internationalen Bund, und gebrauchen für ihr Land alle Mittel, welche ihnen zu ihrem Zweck die besten erscheinen.

Digitized by Google

Sie legen bedeutenden und thatkräftigen Landesgenossen die Sätze vor und versuchen ihre Sympathie zu erwerben.

Besteht einmal das Hauptbureau für diesen Bund, dann ist dies die Adresse, wo alle Documente über die Sache gesammelt werden und wo alle Briefsachen in eine allgemein verständliche Sprache übersetzt und mit dem Jahresbericht unter die Presse gebracht werden können.

Im Monat Juli wurden diese Ideen in Kopenhagen auf dem skandinavischen zahnärztlichen Congress mit grosser Sympathie begrüsst, und wurde es allgemein bedauert, dass die in Amerika für diesen Zweck ernannte Commission noch kein Lebenszeichen von sich gegeben hatte.

Mit diesen wenig glücklichen Antecedentien vor Augen war der Congress zur Ernennung einer neuen Commission nicht optimistisch gestimmt und erwartete er vielmehr Erfolg von dem individuellen Auftreten von jemandem, dessen Herz warm für diese Sache schlug.

Wiewohl ich anfangs in meinem Enthusiasmus für diese Sache Mühe hatte, diese Meinung zu theilen, komme ich nach ruhigem Nachdenken zu derselben Ueberzeugung, Ideen, die Weltreformationen in ihrem Nachzug führen, entstehen nicht anders denn unter kräftigem Impuls.

Dieser Impuls verschafft ihnen einen Wortführer, doch dieser Wortführer kann nur ein dünnes Extract davon seinem Auditorium mittheilen.

Die auf diese Weise verbreitete Idee besteht in dem Stadium eines Samenkorns, welches gedeihen soll.

Ich will mich deshalb auf dieser Versammlung jedes Vorschlages enthalten, und nur den Wunsch äussern, dass es mir gelungen sein möge, das Terrain, welches ich hier fand, einigermassen zu bepflügen, und dass auch einmal diese Ideen in Deutschland Frucht bringen mögen.

Der Vorsitzende dankt Herrn Stark für seinen interessanten Vortrag und eröffnet die Discussion über denselben.

Herr Haun ist der Meinung, dass die Zeit nicht mehr fern ist, wo das Militär von selbst die zahnärztliche Hilfe aufsuchen wird. Er hat seit dem Jahre 1865 als Zahnarzt des IV. Armeecorps fungirt, natürlich nur ehrenamtlich, und in dieser Zeit ca. 25,000 Zähne behandelt. Seine Eingabe an das preuss. Kriegsministerium, in welcher er sich bereit erklärte, den Militärärzten Unterricht in der Anfertigung und in dem Anlegen von Kieferverbänden zu geben, ist ohne Antwort geblieben, und erst auf eine Eingabe an den Kaiser ist eine Rückäusserung durch das Ministerium erfolgt; doch scheint die Sache durch das Sanitätscorps in Magdeburg wieder verschleppt zu werden.

Herr Lustig: Meine Herren Collegen! Es ist ausserordentlich anzuerkennen, dass ein College aus dem Auslande zu uns kommt und eine Angelegenheit anregt, die bei uns das höchste Interesse erweckt. Der Herr Vortragende meint, er hoffe, dass seine Anregung auf guten

Digitized by Google

Boden fallen und das Saatkorn gut aufgehen werde. Nun das Feld ist bereits gut beackert, denn schon seit einem vollen Decennium wird in Deutschland nach derselben Richtung hin gearbeitet, die der Herr Vortragende angedeutet hat.

Es war zunächst die Gesellschaft Deutscher Zahnärzte zu Berlin, die beim Kriegsministerium die Nothwendigkeit nachwies, für den Kriegsfall die Zahnärzte zur zahnärztlichen Hilfeleistung in die Armee einzustellen.

Diese Bestrebungen wurden dann durch den von der Gesellschaft Deutscher Zahnärzte zu Berlin gegründeten Vereinsbund Deutscher Zahnärzte aufgenommen, so dass die über ganz Deutschland verbreiteten Vereine, die zum Vereinsbund gehören, nunmehr in die Agitation eintreten.

Ist es nun nicht auf das tiefste zu bedauern, dass im Lande der allgemeinen Wehrpflicht der Theil der Krieger, der unter den Waffen steht, an einem Theile seines Körpers völlig ohne jede Behandlung und Pflege gelassen wird und zwar nur aus dem Grunde, wie wir aus privaten Mittheilungen erfahren haben, weil Mittel nicht bereit gestellt werden können.

In den letzten Jahren hat man nun versucht, auch für die Friedenszeit den Soldaten Behandlung zu verschaffen, und ist vor allem mein Freund Grunert hierin in erster Linie zu nennen.

Leider ist ein grosser Fortschritt noch nicht zu verzeichnen; das Einzige, was erreicht worden ist, ist dass die Zahnärzte, die gerade ihrer Dienstpflicht in der Armee unter den Waffen genügen, zu der Behandlung der zahnkranken Soldaten zugelassen werden; diese Behandlung beschränkt sich aber nur auf die Extraction.

Ich meine nun, dass wir nicht eher eine wesentliche Aenderung dieser Verhältnisse herbeiführen werden, als bis durch einen neuen Krieg die Nothwendigkeit zahnärztlicher Hilfe sich ergeben wird. Mit Freuden ist es zu begrüssen, dass nunmehr die internationale Agitation, die schon so viel Gutes insbesondere auf dem Gebiete der Hygieine und Sanitätshilfe geschaffen hat, auch dieses Theiles der Heilkunde sich bemächtigt hat. Hoffen wir, dass wir bald unsere Wünsche erfüllt sehen.

Dem Collegen Stark aber rathe ich, sich in Deutschland an den Vereinsbund, der jetzt 20 Vereine umfasst, zu wenden, der dann in das zu bildende internationale Comité ein oder mehrere Mitglieder abordnen wird.

Wegen vorgerückter Zeit unterbricht der Vorsitzende die Discussion, um sie morgen fortzusetzen.

Um 12¼ Uhr wird die Sitzung im zahnärztlichen Institut der Universität wieder eröffnet und Herrn Prof. Dr. Busch von dem Vorsitzenden das Wort zu seinem Vortrage:

Digitized by Google

Ueber die Verschmelzung und Verwachsung der Milchzähne und der bleibenden Zähne

ertheilt. [Der Vortrag erscheint im nächsten Hefte der Monatsschrift.]

Nachdem der Vorsitzende Herrn Prof. Busch seinen Dank ausgesprochen hat, eröffnet er die Discussion.

Herr Heitmüller: Unter den gezeigten Modellen finden sich zwei Fälle, wo sich zu beiden Seiten der Mitte des Oberkiefers Verschmelzungen von je zwei Zähnen finden. In dem einen Falle sind die seitlichen Schneidezähne vorhanden, es handelt sich also um die Verwachsung der mittleren Schneidezähne mit überzähligen Zähnen; in dem anderen Falle sind die seitlichen Schneidezähne mit den mittleren Schneidezähnen verwachsen. Hier habe ich einen diesen Fällen ähnlichen Fall. Die beiden Zahngebilde sehen sich vollständig gleich, und entspricht der nach aussen gestellte Zahn auf beiden Seiten des Oberkiefers dem Typus des mittleren Schneidezahns. Das Eigenthümliche bei diesem Falle ist der Umstand, dass auf der rechten Seite ein seitlicher Schneidezahn vorhanden ist, während ein solcher auf der linken Seite fehlt.

Herr Lippold zeigt das Modell eines Unterkiefers vor, an welchem der seitliche Schneidezahn und der Eckzahn der linken Seite miteinander verschmolzen sind.

Herr Kirchner bemerkt, dass er einen ähnlichen Fall, wie den von Herrn Lippold gezeigten, in seiner Praxis beobachtet hat; Patientin wollte sich aber die Zähne nicht extrahiren lassen, und ein Abdruck des Kiefers ist leider nicht genommen worden.

Herr Dieck hält es für ganz begreiflich, dass eine Verschmelzung zwischen dem seitlichen Schneidezahn und Eckzahn im Unterkiefer vorkommt, da beim Unterkiefer an dieser Stelle eine Sutur nicht existirt.

Herr Busch ist derselben Meinung, wünscht aber erst den positiven Beweis durch die Originalzähne und Modelle zu sehen.

Nachmittag 4 Uhr demonstrirte Herr **Bönten**-Elberfeld ein neues Verfahren zum

Stampfen von Metallplatten direct auf dem Gypsmodell.

Herr B. benutzt hierzu einen Stahlcylinder von ca. 15 cm Durchmesser, dessen Wandungen ca. 2 cm stark sind; der Apparat hat die Grösse eines kleinen Vulkanisirkessels. In dem Cylinder befindet sich ein luftdicht eingeschliffener Stempel aus Stahl, der den Schlag des Hammers auffängt.

Herr B. verfährt nun folgendermassen: Er stampft zunächst die Platte auf einer aus einem leichtflüssigen Metall hergestellten Stanze vor, so dass sie einigermassen auf der Stanze anliegt. Sodann legt er die in dieser Weise hergestellte Platte auf das Gypsmodell und stellt letzteres auf den Boden des Stahlcylinders, umgiebt es von allen Seiten

Digitized by Google

mit kleinen Bleikugeln (sogenannter Vogeldunst), setzt den Kolben in den Cylinder und bearbeitet ihn mit dem Hammer oder presst ihn vermittelst einer Presse herunter; denn der ganze Apparat kann auch als Presse benutzt werden.

Die Metallplatte wird durch die kleinen Schrotkügelchen an das Gypsmodell genau angedrückt, ohne dass dieses dabei leidet oder gar zerspringt.

Es sollen die in dieser Weise hergestellten Platten bedeutend besseren Anschluss im Munde haben als solche Platten, die auf Spence- oder Zinkmodellen gestanzte oder gepresste sind; ferner soll dies Verfahren den Vorzug vor den anderen Methoden haben, dass man in einer kürzeren Zeit im Stande ist, eine Metallplatte herzustellen, denn das Stampfen resp. Pressen mit dem neuen Apparat soll nach Bönten nur 20 Minuten in Anspruch nehmen, auch können in diesem Apparat verbogene oder unpassend gewordene Platten mit angelötheten Zähnen wieder angepresst resp. gestanzt werden.

Herr Bönten demonstrirte die Herstellung einer Metallplatte mit seinem Apparat, und die so angefertigte Platte lag in der That dem Gypsmodell gut an.

In der Discussion loben Herr Riegner und Herr Rob. Richter die Genialität des Erfinders und rühmen die Verwendbarkeit des Apparates für Reparaturen, da man die Platte mit Zähnen stanzen kann, ohne letztere zu zerbrechen.

Sie empfehlen daher auch die Anschaffung des Apparats, können aber aus technischen Gründen einen Vortheil für neu herzustellende Platten nach dieser Methode von den altbewährten Methoden nicht finden.

Herr Warnekros macht darauf aufmerksam, dass das Material (Nickelbronze), mit welchem gearbeitet wurde, eine geringere Widerstandsfähigkeit besitze als das sonst gebräuchliche 18karätige Gold. Er halte es daher für nöthig, dass man auch erst mit diesem Material Versuche anstelle, ehe der Apparat eine weitere Verbreitung finde.

Herr Bönten ist der Ansicht, dass das von ihm verwendete Material eine grössere Festigkeit besitze als Gold. Er hat auch schon Platin-Goldlegirungen mit dem Apparat gestanzt.

Herr Rob. Richter bemerkt, dass die von Herrn Bönten gestanzte Platte vom Modell absteht; auch macht er darauf aufmerksam, dass die Platte an verschiedenen Stellen mit dem Polirstahl auf dem Modell angerieben ist, was Herr Bönten auch zugiebt.

II. Oeffentliche Sitzung am 7. August.

Der Vorsitzende, Herr Prof. Hesse, eröffnet die Sitzung um 9¾ Uhr im Langenbeckhause mit der Mittheilung, dass die in Aussicht genommene Fortsetzung der Discussion über den Vortrag des Herrn

Digitized by Google

Stark-Amsterdam ausfallen muss, weil Herr Stark bereits abgereist ist, und es doch wohl ohne Anwesenheit des Vortragenden nutzlos ist, die Discussion über dessen Vortrag fortzusetzen.

Herr Prof. Hesse übergiebt sodann den Vorsitz an Herrn Hofzahnarzt Haun, und dieser ertheilt Herrn Hesse das Wort zu seinem Vortrage:

„Zur Mechanik der Kaubewegung."

[Der Vortrag wird in einem der nächsten Hefte erscheinen.]

Herr Haun dankt Herrn Prof. Hesse für seinen Vortrag und eröffnet die Discussion über denselben.

Herr Schwarze: Meine Herren! Ich denke, es trifft sich ausserordentlich günstig, dass Dr. Bonwill seine Zeichnungen hier aufgehängt hat, denn da kann ich Ihnen gleich zeigen, dass Bonwill, wie Sie hier in Bezug auf die transversale und hier auf die Vorwärtsbewegung sehen können, die Sachen schon genügend klargestellt hat. Es ist aber immerhin sehr angenehm, dass Prof. Hesse auf mechanischem Wege gewissermassen schwarz auf weiss zu denselben Resultaten wie B. gekommen ist.

Herr Hesse bemerkt hierauf, dass er der erste gewesen ist, welcher angegeben hat, was der Kernpunkt des Bonwill'schen Princips ist.

Sodann erhält Herr Heitmüller das Wort zu seinem Vortrage:

„Die Verwendung des elastischen Gummibandes bei Kieferbrüchen, besonders bei veralteten Fällen."

[Folgt in einem der nächsten Hefte.]

Herr Haun dankt dem Vortragenden und ertheilt zur Discussion das Wort

Herrn Kühns: Derselbe beschreibt einen Fall einer Fractur des Unterkiefers, bei welcher die Verschiebung der Fragmente durch das Trauma so gross gewesen ist, dass das eine Fragment zwischen dem Oberkiefer eingeklemmt worden war. Die Reponirung war nur in tiefer Chloroformnarkose möglich, und erst 6 Wochen später erhielt Kühns den Patienten zur Behandlung überwiesen.

Die Deformation zeigte sich besonders an den Vorderzähnen, so dass diese weit voneinander abstanden. K. beschloss, elastische Gummibänder anzulegen, musste aber seine Behandlung noch auf vier Wochen hinausschieben, da Patientin ein Wochenbett durchmachen musste. Es wurde dann ein Sauer'scher Drahtverband mit Oesen angebracht, durch welche elastische Gummibänder gezogen wurden, um die Vorderzähne zusammen zu bringen, was auch in verhältnissmässig kurzer Zeit gelang. Diese Behandlungsmethode ist nach Ansicht von Kühns nur bei Fracturen, nicht zur generellen Behandlung des offenen Bisses zu verwenden.

Herr Albrecht macht darauf aufmerksam, dass Prof. Sauer die

Digitized by Google

schiefe Ebene in Fällen einer horizontalen Verschiebung der Articulationsebene verwandte, und zwar glitten die Oberzähne darauf hin; wir hatten damit recht guten Erfolg.

Herr Heitmüller macht darauf aufmerksam, dass sein Fall $2^1/_2$ Jahre alt, mithin viel älter als der Fall von Kühns ist.

Herr Haun: Durch die schiefe Ebene müssen die Zahnreihen des Ober- und Unterkiefers senkrecht aufeinanderbeissen; wo dies durchaus nicht zu ermöglichen ist, muss man durch Unterlage von Guttapercha unter die Platte es zu erreichen suchen.

Herr Prof. Hesse übernimmt wieder den Vorsitz und ertheilt Herrn Witzel-Marburg das Wort zu seinem Vortrage:

„Ueber Tuberkulose der Mundhöhle."

[Der Vortrag soll später erscheinen.]

In der Discussion bemerkt

Herr Fricke, dass die Diagnose der Tuberkulose leicht durch die mikroskopische Untersuchung festzustellen, eine Verwechselung mit anderen Erkrankungen daher eigentlich ausgeschlossen sei.

Herr Witzel meint, dass die mikroskopische Untersuchung doch nicht so leicht sei bei Tuberkulose, weil die Tuberkelbacillen nicht immer zahlreich vertreten sind. Er würde es in zweifelhaften Fällen immer vorziehen, die Untersuchung von einer Autorität vornehmen zu lassen.

Herr Frohmann: Ich hatte Gelegenheit, aus der Poliklinik eines mir bekannten Hals- und Nasenarztes eine Patientin, 28 Jahre alt, mit einer primären Tuberkulose des Zahnfleisches zu sehen. Es befanden sich am Zahnfleisch um den ersten und zweiten oberen Incisivus kleine Knötchen auf geröthetem Grunde, die aber so ausgesprochen den Tuberkelknötchen der Pleura ähnlich sahen, dass ich sie wohl als Producte der Tuberkelbacillen, bezeichnen durfte. Ich exstirpirte ein kleines Stück, konnte aber keine Tuberkelbacillen, noch sonst charakteristische Zeichen nachweisen, was sich sehr leicht aus der Kleinheit des Untersuchungsobjects erklären lässt. Ich halte aber trotzdem meine Diagnose aufrecht, weil einmal die Tuberkelbildung so ausgesprochen ähnlich den Pleuratuberkeln war, dann aber auch die Patientin weder über Auswurf, Husten, Schmerzen in der Lunge klagte, noch kachtisch, im Gegentheil gut genährt war. Die Erscheinungen der Tuberkulose der Mundhöhle und der Kiefer sind nicht immer so ausgesprochen, wie die im Falle des Vortragenden, und wie Sie sehen, lässt mitunter auch das Mikroskop im Stiche. Daher ist es wichtig, aus der pathologisch anatomischen Veränderung die Diagnose schon stellen zu können, was nur möglich sein wird bei genauer Kenntniss der pathologischen Anatomie der Lungentuberkulose.

Herr Heitmüller: In der chirurgischen Poliklinik zu Göttingen wurde vor einer Reihe von Jahren ein Fall von anscheinend primärer

Digitized by Google

Tuberkulose im Munde beobachtet. Der Patient, ein Mann von etwa 30 Jahren, bot keine anderen Erscheinungen von Tuberkulose an den übrigen Theilen des Körpers dar, während seine Frau in hohem Grade tuberkulös war.

Der Vorsitzende dankt Herrn Witzel-Marburg für seinen Vortrag und ertheilt das Wort Herrn **Lipschitz** zu seinem Referat über die

„Regulirung eines oberen Schneidezahnes auf operativem Wege".
(Mit Vorstellung des Patienten.)

Von allen Regulirungsmethoden ist die operative die am wenigsten angewandte. Die rein operative Methode, d. i. diejenige, welche bei der eigentlichen Regulirung von der Anwendung jedes technischen Hifsmittels absieht, hat den Vorzug der schnellen Beendigung der Regulirung; sie hat den Nachtheil, dass durch das Misslingen der Operation die Zahnverhältnisse infolge des etwaigen Verlustes eines oder mehrerer Zähne noch schlechter werden, als sie vor der Regulirung gewesen sind. Der Fall, den ich Ihnen, meine Herren, heute vorstelle, ist auf operativem Wege regulirt worden, er ist deswegen sehr interessant, weil er trotz der vielen vorhandenen Schwierigkeiten einen günstigen Verlauf genommen hat.

Reinhold Zamzow, 15 Jahre alt und gesund, kam am 17. Juni in meine Poliklinik, um sich den I_1 s. d. ausziehen zu lassen, weil derselbe durch seine unregelmässige Stellung die Lippenpartie der betreffenden Region nach aussen zerrte und besonders die dem Zahn gegenüberliegende Partie der Unterlippe etwas wund gerieben hatte. Die Untersuchung der Mundhöhle ergab neben mehreren cariösen Zähnen, dass I_1 s. d. 1) $^1/_2$ cm ausserhalb der Zahnreihe stand und 2) um einen Winkel von 90° gedreht war und zwar so, dass die linguale Seite mesialwärts und die labiale Seite distalwärts gerichtet stand (vgl. Fig. 1.).

Fig. 1.

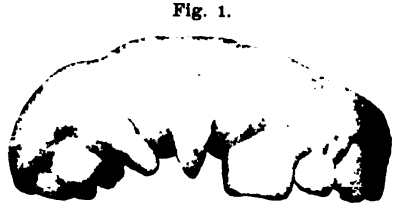

Von vornherein war es klar, dass der Zahn durch einfache Drehung nicht regulirt werden konnte, da er nicht in, sondern ausserhalb der Zahnreihe stand. Eine Regulirung mit Hilfe von Richtmaschinen war, abgesehen von den Schwierigkeiten, schon deswegen nicht empfehlenswerth, weil sich Patient, der seiner Mutter im Fuhrgeschäft hilft, einer langwierigen Behandlung nicht unterziehen konnte. So entschloss ich mich denn, den Zahn zu extrahiren und in eine $^1/_2$ cm weiter lingualwärts genau in der Zahnreihe zu schaffende neue Alveole zu implantiren. Die Operation wurde tags darauf, nachdem sich die Schleich'sche Infiltrations-Anästhesie als ungenügend erwiesen hatte,

Digitized by Google

in der Chloroformnarkose ausgeführt, indem nach der Extraction des Zahnes mit einem neuen grossen und scharfen Bohrer vom Oberkiefer so viel fortgenommen wurde, dass der Zahn nach der Implantation in die neu geschaffene Alveole genau in der Zahnreihe stand. Beim Bohren wurde nun die Wahrnehmung gemacht, dass der noch fehlende Caninus mit seiner Krone vor der Wurzel des Incisivus$_2$ lag [es bestand also noch eine Transposition des I_2 und C] und zwar bildete C die distale Begrenzung der Alveole. Dies war ein nicht gerade günstiges Moment für das Gelingen der Implantation, da die Sprossung neuer Zellen aus dem Knochenmark und somit die Befestigung nur von drei Seiten ausgehen konnte. Auch war es des C wegen unmöglich, dem I eine etwas schrägere Richtung zu geben. Noch ungünstiger gestaltete sich die Prognose dadurch, dass der Proc. alveolaris infolge seiner Kürze an dieser Stelle die Wurzel des I auf der labialen Seite nicht vollständig deckte. Die Befestigung mit einer Seidenligatur genügte zur Fixirung in der Alveole vollkommen. Dem Patienten wurde natürlich aufgetragen, in den ersten acht Tagen nur weiche Speise zu essen und mehrmals am Tage die Mundhöhle mit einem Antisepticum auszuspülen. Nach vier Wochen wurde die Ligatur entfernt, und da C im Durchbruch begriffen war und zwischen I_1 und B_1 nur für einen Zahn Platz war, I_2 ausserdem unregelmässige Stellung hatte, I_2 extrahirt. Die Lageverhältnisse am 18. Juli giebt das Modell 2 wieder.

Fig. 2.

Die wenig bemerkbare Abweichung des regulirten Zahnes scheint beim Abdrucknehmen entstanden zu sein, da sie im Munde selbst kaum zu sehen ist. Ich habe den Patienten mitgebracht, da man in der Mundhöhle immer am besten beobachten kann.

In der Discussion über diesen Gegenstand ergreift zunächst das Wort

Herr Mex. Er fragt Herrn Lipschitz, ob er sich von dieser Operation einen dauernden Erfolg verspreche. Die Erfahrung lehre, dass solche Zähne den Patienten nur wenig Freude bereiteten und bald verloren gingen, besonders wenn, wie in dem Fall Lipschitz, die Pulpa nicht ordnungsmässig exstirpirt worden sei. Herr Mex hält die von Herrn Lipschitz vorgenommene Operation für nicht besonders werthvoll und glaubt, dass er dem Patienten mehr durch Regulirung des Zahns genutzt hätte.

Herr Kühns ist derselben Ansicht und bemerkt noch, dass Younger, welcher auf diesem Gebiet Autorität ist und grosse Erfahrungen gesammelt hat, solchen Zähnen höchstens eine Lebensdauer von 5 Jahren zuerkennt.

Digitized by Google

Herr Heitmüller glaubt auch nicht daran, dass ein in dieser Weise implantirter Zahn für längere Zeit zu erhalten ist.

Herr Hermann erwähnt den Fall einer Replantation eines sonst gesunden Eckzahnes, der auch heute noch, nach 2 Jahren, sich gut gehalten habe.

Herr Warnekros empfiehlt für die Behandlung solcher Fälle, wie Lipschitz ihn vorgestellt hat, die Torsion des Zahnes und Fixation durch eine Platte. Er hat einen solchen Fall in dieser Weise mit günstigem Erfolge behandelt.

Herr Lipschitz: Herrn Collegen Mex habe ich zu erwidern, dass ich mir von vornherein gar keinen dauernden Erfolg versprochen habe. Ich weiss ganz genau, dass implantirte Zähne nur eine begrenzte Lebensdauer haben. Weil in München hatte vor einigen Jahren ausgesprochen, dass implantirte Zähne sehr gut sieben Jahre im Munde stehen bleiben können. Aber selbst wenn der von mir regulirte Zahn nur fünf oder gar nur drei Jahre stehen bleiben sollte, so wäre dies allein schon ein Umstand, der zu dieser Operation die Indication abgeben müsste. Denn wenn wir dem Patienten auch nur für einige Jahre das Tragen eines künstlichen Zahnes ersparen können, so sollen wir unbedingt den Versuch dazu machen. Die Behandlung der Pulpa war überflüssig, ja unmöglich, weil der Incisivus cariesfrei war. Und ich glaube nicht, dass es angebracht ist, einen gesunden Zahn anzubohren, zu behandeln und zu füllen und dann erst einzusetzen. Dasselbe trifft die Ausführungen des Herrn Kühns. Wenn er angiebt, dass Younger, der die meisten Erfahrungen über diesen Gegenstand hat, von nur fünfjährigen Erfolgen spricht, so sind das eben auch Erfolge, welche den Patienten Nutzen gewähren. Und darum allein handelt es sich bei der Therapie, die wir einzuschlagen haben. In dem von mir vorgeführten Falle habe ich den Patienten nicht nur von seinem Leiden befreit, weswegen er zu mir gekommen war, sondern ich habe ihm sogar noch den Zahn erhalten. Der Ansicht des Herrn Prof. Warnekros, der einen ähnlichen Fall erwähnt, kann ich nicht zustimmen. Wenn ich eine einfache Torsion vorgenommen hätte, so stünde der Zahn noch immer ausserhalb der Zahnreihe, das eigentliche Uebel wäre nur zum Theil gebessert, und man hätte dann noch die Aufgabe, den Zahn in die Zahnreihe zurückzuziehen. Es würde also wieder zu technischen Hilfsmitteln gegriffen werden müssen, welche ich für diesen Fall aus dem bereits in meinem Vortrage angeführten Grunde vermeiden wollte.

Herr Witzel-Marburg spricht sich gegen diese Operation aus, schon wegen ihrer Schmerzhaftigkeit und der geringen Aussicht, welche sie für die Erhaltung des Zahns bietet.

Herr Lipschitz: Herr College Witzel spricht von der überaus grossen Schmerzhaftigkeit, welche die von mir ausgeführte Operation mit sich bringt. Haben wir denn keine Mittel, die Schmerzen zu be-

Digitized by Google

seitigen? Ich habe ja erwähnt, dass ich die Operation in der Narkose vorgenommen habe. Der Einwand der Schmerzhaftigkeit ist also hinfällig. Aber ebenso hinfällig ist auch der Grund der späteren Enttäuschung des Patienten, wenn der Zahn wieder ausfallen sollte. Eine Enttäuschung kann nie eintreten, wenn dem Patienten schon vor der Operation gesagt wird, dass der Zahn wieder ausfallen kann und dass, selbst wenn alles gelingt, die Lebenszeit des Zahnes begrenzt ist. Dass ich nicht gewissenhaft genug vorgegangen bin, weil ich selbst keinen dauernden Erfolg erwartete, muss ich entschieden zurückweisen. Denn wenn ich auch die Zeit der Erhaltung des Zahnes für begrenzt hielt, so musste ich mir auch wiederum sagen, dass der Zahn auch ebenso gut länger als sieben Jahre halten kann. Gerade meine Gewissenhaftigkeit hat mich zu der für diesen Fall, bei dem die Persönlichkeit des Patienten ausschlaggebend sein musste, einzig anwendbaren Methode geführt. Ich kann wohl sagen, dass ich bei allen Regulirungen, die ich ausgeführt habe, keinen zufriedeneren Patienten gesehen habe, als den, den ich Ihnen heute vorgestellt habe.

Der Vorsitzende dankt Herrn Lipschitz und ertheilt Herrn Witzel-Jena das Wort, welcher über das Bonwill'sche Articulationsverfahren die Discussion einleitet.

(Herr Dr. Bonwill, welcher eine Reihe von Modellen und Tafeln ausgestellt hat, an denen man sein Verfahren studiren kann, muss leider wegen seiner grossen Schwerhörigkeit darauf verzichten, sich selbst an der Discussion zu betheiligen. Herr Schwarze-Leipzig ist so liebenswürdig, für Herrn Bonwill in der Discussion einzutreten.

Herr Ad. Witzel betont, dass der Kernpunkt bei der Herstellung eines ganzen Gebisses in dem Bissnehmen liege, das selbst für einen erfahrenen Praktiker oft sehr schwierig sei. Das kunstgemässe Ineinanderschleifen bei der Bonwill'schen Methode könne doch nur dann von Erfolg gekrönt sein, wenn ein guter richtiger Biss erreicht wäre. Herr Witzel bittet Herrn Bonwill und Herrn Warnekros, der sich ja auch eingehend mit der Bonwill'schen Methode beschäftigt, ja dieselbe seines Wissens auch noch modificirt habe, um Auskunft darüber, in welcher Weise sie sich versichern, dass der von ihnen genommene Biss der richtige sei.

Herr Schwarze theilt mit, dass Herr Bonwill der Ansicht ist, dass, wenn sich die Stellung des Kiefergelenks auch verändert hat bei ganz zahnlosen Kiefern, die normale Stellung des Kiefergelenks wieder eintritt nach dem Einsetzen des künstlichen Gebisses. Es komme daher nicht so viel darauf an, einen richtigen Schluss der Kiefer gleich zu erhalten; derselbe finde sich vielmehr im Laufe der Anfertigung des Gebisses von selbst.

Herr Warnekros hat die Beobachtung gemacht, dass durch die Veränderung des Kiefergelenks der Unterkiefer immer nach vorne ge-

Digitized by Google

schoben wird und die sogenannte Progenie eintritt. W. benutzt das Falschbeissen zur Herstellung eines normalen Bisses; denn der sogenannte falsche Biss ist eine der normalen Kieferbewegungen. Er legt daher besonders Werth darauf, erst den falschen Vorbiss zu bekommen, legt zu diesem Zweck einen grösseren Klumpen Wachs zwischen die Vorderzähne und lässt den Patienten die Bewegung des Abbeissens machen. Erst dann versucht er an der Hand dieses Vorbisses, den richtigen Zahnschluss zu erlangen.

Herr Ad. Witzel bemerkt, dass er schon mit Herrn Warnekros in Halle über diesen Gegenstand debattirt habe. W. will es nicht gelingen, den richtigen Biss so zu finden, wie Warnekros es angiebt; er hält die Sache doch nicht für so einfach, wie Warnekros sie darstellt. Das Vorschieben des Unterkiefers verändert die Stellung des Unterkiefers zum Oberkiefer derart, dass die Bewegung über die des normalen Abbeissens weit hinausgeht und der Unterkiefer oft mehr als 1 cm weit vortritt über den normalen Biss. Die Correctur solcher Verschiebung ist nicht so leicht, wie Herr Warnekros sie hinstellt.

Herr Jul. Witzel-Marburg erwähnt, dass er den Bonwill'schen Articulator nicht gebrauche; er verwende die natürliche Articulation des Kiefers als Articulator und gebrauche zur Einstellung einen ganz gewöhnlichen Articulator. Er bringt beim Bissnehmen möglichst wenig Wachs zwischen die Zähne.

Herr Hagelberg findet den richtigen Biss am besten, wenn er die Zähne provisorisch an die Bissplatten ansetzt und den Patienten beim Zubeissen schlucken lässt.

Herr Warnekros drückt Bonwill seinen Dank aus für die hervorragende Verbesserung, welche er uns in seiner Articulationsmethode gebracht habe. Der Bonwill'sche Articulator habe uns gelehrt, die Zähne so zu stellen, dass sie nicht störend wirken, wenn seitliche Bewegungen des Kiefers gemacht werden. Sauer hat ein einzähniges Stück nach seiner und nach der Bonwill'schen Methode gemacht. Nach der Bonwill'schen Methode war der Zahn richtig gestellt, nach der anderen falsch, wie sich im Munde nachher zeigte.

Herr Kirchner pflichtet Herrn Ad. Witzel in allen Stücken bei. Einen correcten Biss zu nehmen sei die Vorbedingung für die Anfertigung eines brauchbaren ganzen Gebisses, und ohne diesen correcten Biss sei auch die Bonwill'sche Methode, nach welcher er auch gearbeitet habe, werthlos. Er verfahre beim Bissnehmen folgendermassen: Der Unterkiefer werde entweder in Stents-Masse oder auch in ganz schwierigen Fällen in Kautschuk, also in fester Masse, zuerst ganz aufgebaut und sodann der Zusammenbiss mit dem Oberkiefer genommen. Die Platte zum Bissnehmen müsse auch für den Oberkiefer aus festem Material hergestellt werden, und auf dieselbe solle man möglichst wenig Wachs auftragen. So erreiche man, wenn der Unterkiefer im entschei-

Digitized by Google

denden Moment des Zusammenbisses mit der Hand etwas zurückgeschoben würde, meistentheils einen tadellosen Biss. Dass das Bonwill'sche Verfahren in der Hand eines geübten Praktikers von grossem Werth sei, ist über allen Zweifel erhaben.

Herr Schwarze hebt noch hervor, dass mit Hilfe des Bonwill'schen Articulators überhaupt erst die richtige Höhe gefunden wird, wie der Fall Sauer ja am besten beweist.

Herr Kirchner bestätigt das von Herrn Schwarze Gesagte. Gerade bei partiellem Zahnersatz könne man sich von der Richtigkeit der Bonwill'schen Ansichten überzeugen.

Der Vorsitzende schliesst die Sitzung um 12 Uhr und theilt mit, dass die Fortsetzung derselben um 12½ Uhr im Zahnärztlichen Institut erfolgen werde.

Hier ertheilt er Herrn Prof. Busch das Wort, welcher noch einige Präparate verschmolzener Zähne vorzeigt.

Herr **Miller** demonstrirte die

„Herstellung von Abdrücken von Serienschliffen der Zähne und des Alveolarfortsatzes."

Auf einem grossen Schmirgelrade schleift man die Zähne von der Kaufläche, resp. Schneidekante ab, bis an einigen der Zähne die Spitzen der Pulpakammern erscheinen. Auf die Schlifflächen trägt man Druckerschwärze auf und drückt sodann behutsam ein Blatt dünnen Papiers darauf, wodurch man einen genauen Abdruck der Zähne und der eröffneten Pulpakammern im Querdurchschnitt erhält.

Man schleift nun von neuem die Zähne etwa einen mm weiter ab und nimmt wieder einen Abdruck, welche Prozedur so lange wiederholt wird, bis man an die Spitzen der Wurzeln gelangt ist. Man erhält 12—15 Abdrücke, welche Umfang und Form der Zähne, und besonders der Wurzelkanäle in klarster Weise darstellen und daher bei Wurzelbehandlungen, bei Kronen- und Brückenarbeiten, sowie bei der Extraction wichtige Anhaltspunkte liefern.

Herr Miller demonstrirte 2) mittelst Projectionsapparates Zahnschliffe von einem riesengrossen Eckzahn, bei welchem nicht weniger als etwa ein Dutzend Schmelzsäulen sich mitten im Zahnbein, von der Krone bis zum obersten Drittel der Wurzel, erstreckten. Fernerhin wies der Zahn einen Kern von regelrechtem Cement im Kronentheil auf.

Ausserdem zeigte Miller eine Anzahl von grossen Schliffen von Ober- und Unterkiefer, sowie mehrere histologische und bakteriologische Präparate.

Der Herr Vorsitzende dankt Herrn Prof. Miller für seine interessanten Ausführungen und theilt mit, dass der Vortrag von Herrn Walkoff wegen vorgerückter Zeit ausfällt.

Digitized by Google

Nachmittag 4 Uhr fand sich eine grosse Zahl von Collegen im Zahnärztlichen Institut ein, insbesondere um der Demonstration des Dr. Bonwill beizuwohnen.

Herr Bonwill, der ursprünglich eine grössere Goldfüllung legen wollte, musste leider davon absehen, weil die Pulpa des betreffenden Zahnes bereits irritirt war. Er füllte sodann einen I. Mol. ob. r. mit einer Goldamalgamconturfüllung, wobei er den Anwesenden viele von ihm eingeführte Neuerungen zeigte.

Herr Albrecht-Berlin stellt mehrere Patienten vor, darunter einen, bei dem der rechte Oberkiefer wegen Sarkoms resecirt worden war und bei dem Herr Albrecht eine Prothese nach Sauer, anliegend an die Wange, abliegend von der inneren Seite des Defects, angefertigt hatte. Die innere Seite soll deshalb abliegen, um eine Verkleinerung des Defects zu ermöglichen.

Die anderen beiden Patienten hatten sich Fracturen des Unterkiefers zugezogen und waren von Herrn A. vermittelst der Schiene behandelt worden.

Herr Peters-Berlin zeigte sodann noch mehrere sehr sauber gearbeitete Brückenarbeiten, abnehmbare und feste Brücken vor und demonstrirte deren Anfertigung.

[*Nachdruck verboten.*]

Bericht
über den XII. Int. Med. Congress zu Moskau.

19—26. August 1897.

Von

M. Lipschitz-Berlin.

Vorbemerkungen. Die schönen Congresstage sind nun vorüber. Wenn wir in Folgendem einen knappen Bericht über den Verlauf des diesjährigen Congresses zu geben versuchen, so müssen wir von vorn herein bemerken, dass wir nicht beabsichtigen, in dem Rahmen dieser kleinen Skizze auch nur annähernd alles das festzuhalten, was den Theilnehmern des Congresses geboten wurde. Wir dürfen uns ja auch um so mehr auf den eigentlichen Sectionsbericht beschränken, als gewiss auch den Lesern der Deutschen Monatsschrift f. Zahnheilkunde vieles Allgemeine durch die Tagespresse bekannt geworden ist.

Digitized by Google

Von den 8000 Congresstheilnehmern (incl. Damen) mochten etwa 150—200 Personen zu der Section für Odontologie gehören, eine Zahl, die etwa in der Mitte der Theilnehmerzahlen der beiden letzten Congresse liegt. Berlin hatte über 300, Rom kaum 100 Theilnehmer. Das Bild, das unsere Section bot, war diesmal ein anderes. Während sonst in ärztlichen Versammlungen anderer Länder kaum einige Vertreterinnen des weiblichen Geschlechts zu finden sind, war in Moskau das weibliche Element in beachtenswerther Zahl erschienen, in der Section für Odontologie machten die Damen etwa $^1/_4$ der Gesammtheit aus. Zuerst etwas zurückhaltend, betheiligten sie sich später oft und zahlreich, mit vielem Geschick und seltener Sprachgewandtheit an den Discussionen; immer aber waren sie die ersten am Platze, ob es galt, mehr oder weniger interessanten Vorträgen zu lauschen, oder ob es sich darum handelte, praktischen Demonstrationen beizuwohnen.

Wie üblich wurden die Vorträge und Demonstrationen gesondert abgehalten. Die ersteren fanden in der Assemblée de la Noblesse nahe dem Theater, dem Versammlungsort für die allgemeinen Sitzungen, statt. In demselben Gebäude waren noch drei andere Sectionen untergebracht. Der den Zahnärzten zugewiesene Raum hätte sehr gut grössere Dimensionen vertragen, auch einen etwas bequemeren Zugang haben können, man hatte jedoch nicht auf eine so stattliche Theilnehmerzahl und noch weniger auf die in diesem Sommer besonders hohe Temperatur gerechnet.

Auch diesesmal waren Collegen aus den entferntesten Ländern herbeigeeilt, um von der steten Entwickelung unserer Wissenschaft Kunde zu geben, um aber auch andere an den Fortschritten unserer Special-Disciplin theilnehmen zu lassen. Sie alle zu nennen, welche die Eigenart des Landes, die Besonderheit seiner Bewohner und schliesslich die wissenschaftlichen Bestrebungen selber zu einer Fahrt in das Centrum des riesengrossen russischen Reiches angeregt hatte, ist schon deswegen nicht möglich, weil weder eine allgemeine Theilnehmerliste herausgegeben war, noch ein Mitgliederverzeichniss der Section existirte. Doch mögen einige Namen hier Platz finden: Amerika war vertreten durch den greisen Bonwill (Philadelphia), der trotz gewaltiger Hitze tagtäglich an Patienten demonstrirte, ferner durch Talbot (Chicago) und Younger (Chicago). Aus England bemerkten wir Cunningham (Cambridge), aus Frankreich Sauvez (Paris), Amoëdo (Paris) und Marchan (Paris), aus Spanien Aguilar (Madrid). Aus Oesterreich-Ungarn waren etwa 15 Collegen erschienen, darunter die Herren J. Scheff jun. (Wien), v. Metnitz (Wien), Hillischer (Wien), Schreier (Wien), Havarlik (Triest), Tanzer (Triest), M. Wolff (Agram) und Müller (Agram). Aus Schweden waren u. a. Samsioe (Stockholm), H. Welin (Stockholm), aus der Türkei Fr. R. Faber (Constantinopel) anwesend. Aus Deutschland waren, wenn ich richtig gezählt habe, 11 Theilnehmer erschienen, darunter aus Berlin die Collegen Hoehlke, Lipschitz,

Digitized by Google

Newiger, A. Richter, der vor kurzem aus New York nach Berlin übergesiedelte College Timme, ferner Reichhelm (Ratibor) und die Amerikaner Hoff (Frankfurt a/M.), Krauser (Dresden) und Krüger (Dresden). Warum aber waren die Herren von den Universitäten ferngeblieben? Wir würden die Frage an dieser Stelle nicht aufgeworfen haben, wenn sie nicht unzähligemale von den russischen Collegen an uns gerichtet worden wäre. Dass auch nicht ein einziger Docent einer deutschen Universität nach Moskau gekommen war, während die anderen medicinischen Disciplinen gerade aus Deutschland durch die besten Lehrkräfte vertreten waren, ist besonders von den auf dem Congress anwesenden deutschen Collegen unangenehm empfunden worden. Verdiente die deutsche Zahnheilkunde, die im letzten Jahrzehnt vielleicht den Löwenantheil am Ausbau unserer Specialwissenschaft hat, nicht ganz besonders, auf einem internationalen medicinischen Congresse vertreten zu sein? Und warum war der grösste deutsche zahnärztliche Verein, der Central-Verein Deutscher Zahnärzte, ohne jede Vertretung geblieben? — Möge man beim nächsten Congress über eine zu geringe Betheiligung der deutschen Zahnärzte nicht mehr zu klagen haben!

Die Verhandlungen unserer Section wurden an vier Sitzungstagen und in einer kurzen Schlusssitzung erledigt. Ein Urtheil über die wissenschaftlichen Ergebnisse mögen sich die Leser aus den Verhandlungen selbst bilden, die wir folgen lassen. Es wurden von 19 Vortragenden 23 Vorträge gehalten. — Für die praktischen Demonstrationen hatte Herr College Kowarsky-Moskau in dankenswerther Weise seine Klinik zur Verfügung gestellt. Der Andrang war auch hier so stark, dass die Demonstrationen, obwohl besonders die russischen Collegen und Colleginnen mit nicht genug zu bewundernder Ausdauer denselben folgten, doch nur für wenige Theilnehmer von wirklichem Nutzen gewesen sind. Es ist das ein Uebelstand, mit dem wir Zahnärzte bei grösseren Versammlungen immer zu rechnen haben werden.

Was wohl von keinem Theilnehmer gebilligt ward, war der Umstand, dass der Vorsitzende unserer Abtheilung zugleich Secretär der Section für Chirurgie war. Wir wollen nicht etwa behaupten, dass die Verhandlungen unter der fast ständigen Abwesenheit des Vorsitzenden gelitten haben, aber wir meinen doch, dass der Vorsitzende einer Abtheilung unbedingt an den Präsidententisch der betreffenden Section und nicht anderswohin gehört. Dass nur Aerzte, die zugleich als Zahnärzte practiciren, die Geschäfte der Section besorgten und keinen Zahnarzt in die Leitung hineingewählt haben, steht jedenfalls auch ganz vereinzelt da und hat dazu geführt, dass sich mancher russische Zahnarzt ganz vom Congress ferngehalten hat.

Es dürfte gewiss nicht unangebracht sein, bei dieser Gelegenheit auf die russischen zahnärztlichen Verhältnisse selbst etwas näher ein zugehen.

Digitized by Google

Russland hat etwa 1000 prakticirende Zahnärzte, welche das Examen gemacht haben; darunter befinden sich etwa 50 Aerzte, 200 Zahnärzte und 750 Dentisten. Selbständig practicirende Zahntechniker giebt es in Russland nicht. Die Dentisten haben bei einer geringeren Vorbildung ein dementsprechend leichteres Examen zu bestehen, machen aber sonst das gleiche Studium durch. Die Studienzeit beträgt bei beiden Kategorien $2^1/_2$ Jahre. Die Ausbildung geschieht an zahnärztlichen Privatinstituten, welche von der Regierung genehmigt sein müssen und seit vier Jahren nur an Universitätsstädten existiren dürfen. Bis jetzt besitzen von den neun Universitätsstädten Russlands nur fünf derartige zahnärztliche Schulen, und zwar Moskau, Petersburg, Warschau, Odessa und Charkow. Diese Angaben verdanke ich dem Collegen Fischer in Moskau. Einem mir von dem Leiter des Moskauer zahnärztlichen Instituts, Herrn Dr. Kowarsky freundlichst zur Verfügung gestellten Auszug aus den Statuten dieser Schule entnehme ich folgende Paragraphen:

„Die zahnärztliche Schule steht in der Verwaltung des Ministeriums des Innern, unter unmittelbarer Aufsicht des örtlichen Medicinalinspectors, die Aufnahme von Schülern ist einmal im Jahre zu Beginn des Herbstsemesters.

Personen, die in die Schule einzutreten wünschen, müssen eine Bittschrift an den Director einreichen und folgende Papiere beifügen: 1. Taufschein; 2. Pass oder einen gesetzlichen Schein für das Wohnrecht in Moskau; 3. die Bescheinigung der Befreiung vom Militärdienste, wenn der Betreffende im Einberufungsalter steht; 4. eine Bescheinigung des örtlichen Gouverneurs, dass keine Hindernisse zum Eintritt in die Schule vorliegen; 5. von Minderjährigen die Erlaubniss der Eltern oder des Vormundes; 6. von verheiratheten Frauen die Einwilligung der Ehemänner.

Als Schulzeugniss wird die Absolvirung von mindestens sechs Klassen einer mittleren, allgemein bildenden Lehranstalt verlangt.

Die Lernenden werden am Schlusse eines jeden Halbjahres der Uebergangsprüfung, am Schlusse des ganzen Cursus der Entlassungsprüfung unterworfen.

Personen, die den Cursus in der zahnärztlichen Schule absolvirt und das Diplom eines Zahnarztes erhalten haben, besitzen das Recht zur Ausübung der ärztlichen Praxis in ihrer Specialität auf Grund allgemeiner, diesem Gegenstande angepasster Vorschriften."

Augenblicklich besitzt Russland zwei zahnärztliche Fachblätter. Das eine, Subowraschebni Westnick, erscheint in Petersburg monatlich in russischer Sprache, das andere in Warschau in polnischer Sprache. Die verantwortlichen Redacteure müssen von der Regierung bestätigt werden.

Auch Schulzahnärzte sind in Russland seit mehreren Jahren schon vorhanden, im ganzen 16, von denen aber nur acht Gehalt beziehen

Digitized by Google

und zwar 100—400 Rubel jährlich. Jeder hat etwa 150 Kinder zu behandeln. Sie finden sich meist in grösseren Städten.

Irgendwelche bedeutenden Leistungen von russischen Zahnärzten auf wissenschaftlichem oder praktischem Gebiete sind uns, vielleicht mit einer einzigen Ausnahme, bisher nicht bekannt geworden. Die Zahnheilkunde in Russland ist noch zu jung, um jetzt schon Blüthen zu treiben. Aber man merkt es ihren Vertretern an, dass sie einen mächtigen Drang haben, vorwärts zu kommen und etwas zu leisten. Sie wollen nicht mehr, wie früher, ihr Wissen aus dem Auslande holen, besonders aus Deutschland, dessen Universitätsinstituten mancher russische Zahnarzt seine Ausbildung verdankt, sie wollen vielmehr im Lande selber Universitätsinstitute geschaffen wissen, welche besser vorgebildeten Studenten die Möglichkeit gewähren, sich vollkommener als bisher zu praktischen Zahnärzten auszubilden. In einem aber sind sie uns Deutschen über, in der Bethätigung der Gastfreundschaft. Wir erinnern uns noch der Worte einer russischen Collegin vom Berliner Congresse her: Si vous venez à nous, nous vous donnerons notre coeur, notre maison et tout ce que nous avons! Nun, die Russen haben Wort gehalten. Was in Moskau und Petersburg an Festlichkeiten geboten wurde, übertraf alles bisher Dagewesene. Wir können es nicht unterlassen, an dieser Stelle besonders zu danken dem aus Deutschland stammenden Collegen Otto Klingelhöfer in St. Petersburg, der allen deutschen Collegen in Moskau sowohl als in Petersburg mit Rath und That in der liebenswürdigsten Weise zur Seite gestanden hat.

Allen russischen Collegen aber geben wir die Versicherung, dass wir vom Congress geschieden sind in dem Bewusstsein, köstliche Tage verlebt zu haben, die uns eine der schönsten Erinnerungen bleiben werden für's ganze Leben.

Verhandlungen der Section für Odontologie.

I. Sitzung am 20. August.

Vorsitzender: Prof. Dr. J. Scheff jun. (Wien).

1. **M. Wolff** (Agram): **Die Mundpflege der Schuljugend.**

Hochverehrte Versammlung! Die Zahnverderbniss nimmt von Tag zu Tag immer mehr zu. Deswegen hat sich uns die Frage aufgedrängt, ob diesem Uebel keine Schranken gesetzt werden können. Durch die conservirende Zahnheilkunde ist heute schon sehr viel zur Besserung gethan, und ich zweifele auch gar nicht, dass es den Bemühungen und rastlosen Forschungen unserer hervorragenden Fachgenossen gelingen wird, auch noch weiter Mittel und Wege zu finden, um der Zahnverderbniss Einhalt zu thun. Ich glaube, wir besitzen ein solches Mittel in der rationell und streng durchgeführten Mundpflege,

Digitized by Google

die heute bei dem grössten Theil unserer Bevölkerung noch eine terra incognita ist und besonders bei unserer Jugend.

Nachdem mich die hohe kroatische Landesregierung mit der speciellen zahnärztlichen Behandlung der Zöglinge zweier Institute betraut hat, hatte ich seit vier Jahren Gelegenheit, bei Schülern zwischen 8 und 14 Jahren Erfahrungen zu sammeln, die geradezu traurige sind. Ich will die Collegen jedoch nicht durch Anführen statistischer Zahlen ermüden. Bei uns in Kroatien, nur das sei bemerkt, steht es noch schlimmer als in Deutschland.

Kindern unter sechs Jahren können wir nur helfen, wenn wir das grosse Publikum aufklären, nach dem sechsten Jahre ist uns durch die Schule Gelegenheit geboten, auf die Kinder in jeder Beziehung einzuwirken. Für die geistige als auch für die körperliche Ausbildung des Kindes wird Sorge getragen. Das Kind wird geimpft schon in zarter Jugend, um seinen Körper gegen ein starkes Krankheitsgift unempfänglich zu machen. Durch Turnen, Fechten u. s. w. wird die ganze Entwicklung des Körpers gefördert. Für die Mundpflege geschieht nichts, obwohl sie die Eingangspforte in das Innere des Körpers bildet. Ich glaube gar nicht zu weit zu gehen, wenn ich die Schuld vieler Magen- und Darmkatarrhe, Blutarmuth, Bleichsucht u. s. w. mit allen diese Krankheiten begleitenden Zuständen gerade einer vernachlässigten Mundhöhle zuschreibe. Freilich sucht man in diesen Fällen sonstwo die Ursache, weil sie gewöhnlich erst nach jahrelangem Vergiften auftreten, und muss dann ein Trunk kalten Wassers, eine Verkühlung an einem schönen Sommerabende u. s. w. als causa gerendi herhalten, und es beginnen die langwierigsten Kuren. Vom Mineralwasser geht man zu den verschiedenen Bädern, Luftkuren und Klimawechsel über, schliesslich ist es die Kneippkur, von der noch die einzige Rettung erwartet wird. Mir sind die Fälle gar nicht selten, wo alle diese Krankheiten nach Behandlung der erkrankten Mundhöhle wieder zum Schwinden gebracht worden sind.

Zu einer rationellen Mundpflege gehört aber nicht nur Spülen und Putzen, sondern auch die Behandlung jedes Schulkindes durch einen Fachmann während des Schuljahres. Auf Grund dieser Bemerkungen halte ich es für dringend nothwendig, die Bewachung und Pflege der Mundhöhle bei der Schuljugend von Fachmännern ausführen zu lassen. Die Regierung soll für eine bestimmte Zahl von Zöglingen einen Zahnarzt anstellen, der bei Beginn eines jeden Schuljahres die Zöglinge untersucht, den Befund in zu diesem Zweck gedruckte Formulare einträgt, dann die nöthigen Operationen im Laufe des Jahres durchführt und am Schlusse des Jahres den Zustand wieder in das Formular einträgt. Dadurch sollen auch die Behörden ein klares Urtheil über den Fortschritt zur Besserung bekommen. Die gewonnene Statistik kann auch für eine Aenderung in der Behandlung von Nutzen sein.

Digitized by Google

Um ein günstiges Resultat zu erzielen, muss die angeführte Mundpflege obligatorisch angeordnet werden. Der Wunsch des Staates muss in Befehlsform gefasst werden. Die Anordnung der obligatorischen Mundpflege soll von der Regierung veröffentlicht, die Directoren, Lehrer, Lehrerinnen mit der Ueberwachung der strengen Durchführung betraut und in dem Schulzeugniss durch eine Note erkenntlich gemacht werden. Die Schwierigkeiten, die die Sache anfangs machen wird, werden sich später schon verlieren. In zwanzig Jahren wird eine neue Generation geschaffen sein, welche gern zum Zahnarzt gehen wird.

Nach all diesem bin ich so frei, meine Herren, folgenden Antrag zu stellen: Der XII. Intern. Med. Congress, Abtheilung für Zahlheilkunde, als das höchste competente Forum, möge nach gründlicher Ueberlegung und Besprechung dieses Themas den Beschluss fassen, den Regierungen diesbezüglich einen Plan vorzulegen und zu fordern, dass die Mundpflege bei der Schuljugend bis zu deren Reife obligatorisch angeordnet und die Durchführung und Ueberwachung derselben einem mit Decret hierzu ernannten Fachmanne anvertraut werde.

Discussion.

Hillischer (Wien): Eine obligatorische Behandlung der Schulkinder ist nicht gut möglich. Praktisch ist nur eine obligatorische Untersuchung aller Kinder, Eintragung der Resultate in Gebissschemata und Mittheilung dieser an die Eltern. Diese sollen dadurch moralisch gepresst werden. Die Kinder der Armen können dann ja vom Schulzahnarzt behandelt werden.

Wolff: Mit der blossen Untersuchung ist nicht viel gethan, es muss obligatorische Behandlung eintreten.

2. **M. Lipschitz** (Berlin): **Beiträge zur Cariesfrequenz bei Schulkindern und Bekämpfung der Caries.**

Die weite Verbreitung der Caries der Zähne ist jedem zahnärztlichen Praktiker genügend bekannt, trotzdem bis vor wenigen Jahren eine statistische Grundlage hierfür noch vollständig fehlte. Um in der breiten Volksmasse Verständniss für eine richtige Zahnpflege zu wecken, musste aber auch zahlenmässig der Beweis erbracht werden, dass die Caries heutzutage so verheerend auf das menschliche Gebiss einwirkt, wie kaum eine andere Krankheit auf irgend einen Theil des menschlichen Organismus. Es nimmt daher nicht Wunder, dass, um die unentbehrlichste Grundlage für weitere praktische Massnahmen zur Verringerung der Caries der Zähne zu treffen, zu gleicher Zeit in verschiedenen Orten und Ländern der Gedanke auftauchte, Untersuchungen über die Cariesfrequenz der Zähne, besonders bei Schulkindern, anzustellen. Man hoffte durch die zu erwartenden traurigen Resultate so überzeugend auf die massgebenden Behörden aller Orten einzuwirken, dass diese sich veranlasst sehen würden, zur Bekämpfung dieser allgemeinen Volkskrankheit auch ihrerseits Einrichtungen zu schaffen.

Digitized by Google

Im Jahre 1891 ging unseres Wissens die erste Nachricht über zahnärztliche Untersuchungen von Schulkindern durch die zahnärztliche Presse. Nach derselben sollen in Luzern (Schweiz) unter 1000 im Alter von 7—14 Jahren untersuchten Schulkindern 58 d. i. 5.8% durchgehend gute und demnach 94,2% mehr oder weniger cariöse Zähne aufzuweisen haben. — In Deutschland haben sich besonders Fenchel (Hamburg), C. Röse (München) und Berten (Würzburg) mit Untersuchungen der Zähne von Schulkindern befasst.

Fenchel[1]) hat im Jahre 1893 bei der Untersuchung des Hamburger Staatswaisenhauses gefunden, dass von 335 untersuchten Kindern nur 12 ein tadelloses Gebiss besassen. Die restirenden Kinder wiesen insgesammt 2471 cariöse Zähne auf, so dass im Durchschnitt acht schadhafte Zähne auf jedes Kind kamen. Die Cariesfrequenz betrug unter den 200 Knaben 97,5%, unter den 135 Mädchen 95%. Diese Resultate gaben dem Hamburger Medicinal-Collegium, um zu entscheiden, ob die bei Waisenkindern festgestellte Cariesfrequenz von durchschnittlich 96,25% einen Ausnahmezustand darstelle, Veranlassung, Herrn Fenchel[2]) zur Untersuchung von 693 Kindern der sogenannten Seminar-Schulen anzuregen. Dieselbe ergab bei Mädchen die Cariesfrequenz von 98%, bei Knaben 99%; es wurde das Resultat der ersten Untersuchung also nicht nur bestätigt, sondern sogar noch übertroffen.

Röse[3]) hat die Untersuchungen bei Schulkindern in viel grösserem Umfange ausgeführt. So untersuchte er in Freiburg und Umgegend allein 7366 Kinder mit 181136 Zähnen, ferner in Thüringer Landorten 6303 Kinder mit 154250 Zähnen. Das Ergebniss war

	Zahl der untersuchten Kinder.	Procente der an Caries erkrankt. Kinder.	Procente aller erkrankt. Zähne.
1. Freiburger Volksschulen	3460	98.7	35
2. Kalkarme Landorte	747	98.7	35.3
3. Kalkhaltige „	911	79	16.1
4. In Thüringen			
a) kalkarme Ortschaften	2973	98	34.9
b) kalkhaltige „	2708	82.8	16.7.

Berten[4]) hat 3347 Schulkinder aus 21 Orten Würzburgs im Alter

1) Fenchel, Die Cariesfrequenz der Zähne hamburgischer Kinder. Corresp. f. Zahnärzte. Berlin. Octbr. 1893.

2) Fenchel, Unter demselben Thema. Corresp. f. Z. Jan. 1895.

3) Röse, Ueber die Zahnverderbniss in den Volksschulen. Vortrag auf der 66. Versammlung deutsch. Naturforscher u. Aerzte in Wien. Oest.-Ung. Vierteljahresschrift f. Zhlkde. October 1894.

4) Berten, Ueber die Häufigkeit u. Ursachen der Caries bei Schulkindern nach statistischen Untersuchungen. Sitzungsberichte der physik.-medic. Gesellschaft zu Würzburg 1894, Nr. 9.

Digitized by Google

von 6—14 Jahren untersucht. Von den Knaben hatten 81.3 Proc., von den Mädchen 84.6 Proc. ein Gebiss mit mehr oder minder hohlen Zähnen. Von den 78348 vorgefundenen Zähnen waren 15.3 Proc. erkrankt.

Untersuchungen von 2746 Kindern in Kaiserslautern ergaben, dass 99.05 Proc. sämmtlicher Kinder cariöse Zähne hatten.

Aus Ungarn berichtete Unghvári[1]) über 1000 von ihm untersuchte Schulkinder mit 23906 Zähnen. Die Cariesfrequenz betrug 87.2; von allen Zähnen waren 3961 erkrankt, d. i. 15.4 Proc.

In England und Schottland hat eine von der British Dental Association[2]) unter Vorsitz von Geo. Cunningham-Cambridge zusammenberufene Untersuchungscommission 10517 Mundhöhlen untersucht. Die Cariesfrequenz variirte von 76.78—94.5 Proc. Als klassisches Beispiel für die Behandlung, oder richtiger gesagt „Misshandlung" der Zähne dient die Thatsache, dass einmal unter 40000 Zähnen nur vier Füllungen verzeichnet waren, ein andermal unter 100000 Zähnen 237 Füllungen.

Aus Schweden[3]) liegen Angaben über 1617 untersuchte Kinder vor. Bei 1500 Volksschulkindern betrug die Zahl der Kinder mit einem cariösen Zahn 97.27 Proc.. bei den 117 Kindern eines Freimaurer-Waisenhauses 93.16 Proc. Der Procentsatz bei den Kindern des Waisenhauses war wohl nur deswegen ein etwas günstigerer, weil dort ein Zahnarzt angestellt war.

Meine eigenen Untersuchungen sind bei 407 Kindern einer Berliner Mädchenschule im Alter von 6—16 Jahren ausgeführt worden und zwar bereits in der ersten Hälfte des Jahres 1894. Ich habe mit der Veröffentlichung der Resultate gewartet, da ich durch Untersuchungen an mehreren Schulen ein grösseres Material zu erlangen hoffte. Ich legte, um die Behörden auf diesen Gegenstand aufmerksam zu machen, besonders Werth darauf, an städtischen Schulen Untersuchungen anzustellen. Meine Absicht liess sich jedoch nicht verwirklichen, da die Schuldeputation der Stadt Berlin trotz Hinweises auf die bereits an verschiedenen Orten Deutschlands gewährte Genehmigung die Erlaubniss hierzu versagte mit der Begründung, dass „eine solche Untersuchung ausserhalb des Interessenkreises der Schulverwaltung liegt". Um so mehr fühle ich das Bedürfniss, Herrn Rector Dr. Adler, dem Leiter genannter Mädchenschule, für die freundliche Erlaubniss zur Untersuchung auch an dieser Stelle meinen wärmsten Dank auszusprechen.

Die Resultate der einzelnen Klassen gebe ich in folgender Tabelle wieder:

---

1) Unghvári, Ueber die Zähne der Schulkinder. Oesterr.-Ung. Vierteljahresschrift. Juli 1893.

2) Berichte der School Committees der British Dental Association. Citirt nach Fenchel, Ueber die Versorgung v. Volksschulkindern mit zahnärztl. Hilfe. Deutsch. Mon. f. Zhlkde. Heft 10, 1894.

3) Elof Förberg-Stockholm, Ueber Zahncaries und Untersuchung von Schulkinderzähnen. Odontol. Blätter, Berlin. 1897, Nr. 3.

Digitized by Google

Tabelle I.

Klasse	Durchschnittsalter	Zahl der Kinder	Zahl der Kinder, die früher Zahnschmerzen gehabt haben	Zahl der Kinder, welche wegen Zahnschmerzen d. Schule versäumt haben		Zahl der putzenden Kinder					Zahl der caries-freien Gebisse	Zahl aller vorhandenen Zähne	Zahl der Milchzähne
				a bestimmt	b unbest.	täglich mit Pulver	täglich ohne Pulver	unregelmässig mit P.	unregelmässig ohne P.	nie			
VII.	6.5	42	29	3	3	3	2	—	7	30	—	877	664
VI.	7.7	48	39	12	2	2	13	2	3	28	1	1060	581
V M.	9.7	37	31	3	3	5	11	2	12	7	—	814	238
V O.	8.9	39	35	8	1	5	7	1	3	23	—	842	370
IV M.	10.6	42	35	6	—	7	10	1	2	24	1	943	150
IV O.	10.7	44	35	1	3	19	6	—	14	6	—	1008	168
III M.	12	44	36	17	2	11	21	5	4	2	1	1041	74
III O.	11.8	41	37	12	1	15	13	3	10	—	—	1003	94
II.	13.2	43	40	13	4	26	13	—	—	4	—	1130	40
I.	13.5	27	22	4	—	21	5	—	1	—	—	714	6
Sa.		407	339	79	19	114	101	14	56	124	3	9432	2385

Digitized by Google

Tabelle I. (Fortsetzung.)

Zahl der gesunden Milchz.	Zahl der cariösen Milchz.	Procentzahl der cariös. Milchz.	Zahl der bleib. Zähne	Zahl der gesund. bleib. Zähne	Zahl der cariös. bleib. Zähne	Procentzahl der cariös. bleib. Z.	Zahl der gefüllten Milchzähne	Zahl der gefüllten bleibende Zähne	Zahl der durch Füllung hergestellten Gebisse	Zahl der durch Extraction hergestellten Gebisse	Zahl der mit Füllung versehenen Kinder	Anomalien der Structur	Anomalien der Stellung einzel. Zähne	Anomalien des Bisses
361	303	45.6	213	131	82	38.5	1	—	—	—	1	11	2	5
294	287	49.4	479	350	129	26.9	—	—	—	—	—	6	24	2
85	153	64.3	576	428	148	25.7	—	2	—	—	1	16	3	1
162	208	56.2	472	366	106	22.5	—	—	—	—	—	7	11	4
68	82	54.7	793	631	162	20.4	—	8	—	—	4	10	8	—
61	107	63.7	840	660	180	21.4	—	22	1	—	7	5	6	—
29	45	60.8	967	766	201	20.8	—	17	2	—	6	7	7	1
43	51	54.3	909	710	199	21.9	—	15	—	—	5	9	13	—
16	24	60.0	1090	812	278	25.5	—	24	2		9	5	4	3
3	3	50.0	708	533	175	24.7	—	16	—	—	7	2	5	4
1122	1263	52.95	7047	5387	1660	23.6	1	104	3	2	40	78	83	20

Digitized by Google

Tabelle I.

Klasse	Durchschnittsalter	Zahl der Kinder	Zahl der Kinder, die früher Zahnschmerzen gehabt haben	Zahl der Kinder, welche wegen Zahnschmerzen d. Schule versäumt haben		Zahl der putzenden Kinder					Zahl der caries-freien Gebisse	Zahl aller vorhandenen Zähne	Zahl der Milchzähne
						täglich		unregelmässig					
				a bestimmt	b unbest.	mit Pulver	ohne Pulver	mit P.	ohne P.	nie			
VII.	6.5	42	29	3	3	3	2	—	7	30	—	877	664
VI.	7.7	48	39	12	2	2	13	2	3	28	1	1060	581
V M.	9.7	37	31	3	3	5	11	2	12	7	—	814	238
V O.	8.9	39	35	8	1	5	7	1	3	23	—	842	370
IV M.	10.6	42	35	6	—	7	10	1	2	24	1	943	150
IV O.	10.7	44	35	1	3	19	6	—	14	6	—	1008	168
III M.	12	44	36	17	2	11	21	5	4	2	1	1041	74
III O.	11.8	41	37	12	1	15	13	3	10	—	—	1003	94
II.	13.2	43	40	13	4	26	13	—	—	4	—	1130	40
I.	13.5	27	22	4	—	21	5	—	1	—	—	714	6
Sa.		407	339	79	19	114	101	14	56	124	3	9432	2385

Digitized by Google

Tabelle I. (Fortsetzung.)

Zahl der gesunden Milchz.	Zahl der cariösen Milchz.	Procentzahl der cariös. Milchz.	Zahl der bleib. Zähne	Zahl der gesund. bleib. Zähne	Zahl der cariös. bleib. Zähne	Procentzahl der cariös. bleib. Z.	Zahl der gefüllten Milchzähne	Zahl der gefüllten bleibende Zähne	Zahl der durch Füllung hergestellten Gebisse	Zahl der durch Extraction Gebisse	Zahl der mit Füllung versehenen Kinder	Anomalien der Structur	Anomalien derStellung einzel. Zähne	Anomalien des Bisses
361	303	45.6	213	131	82	38.5	1	—	—	—	1	11	2	5
294	287	49.4	479	350	129	26.9	—	—	—	—	—	6	24	2
85	153	64.3	576	428	148	25.7	—	2	—	—	1	16	3	1
162	208	56.2	472	366	106	22.5	—	—	—	—	—	7	11	4
68	82	54.7	793	631	162	20.4	—	8	—	—	4	10	8	—
61	107	63.7	840	660	180	21.4	—	22	1	—	7	5	6	—
29	45	60.8	967	766	201	20.8	—	17	2	—	6	7	7	1
43	51	54.3	909	710	199	21.9	—	15	—	—	5	9	13	—
16	24	60.0	1090	812	278	25.5	—	24	2		9	5	4	3
3	3	50.0	708	533	175	24.7	—	16	—	—	7	2	5	4
1122	1263	52.95	7047	5387	1660	23.6	1	104	3	2	40	78	83	20

Digitized by Google

Dem Gesammtresultat ist zu entnehmen: Von den 407 Schülerinnen haben 339 schon früher Zahnschmerzen gehabt, das sind 83.3 Proc. 79 haben bestimmt und 19 unbestimmt wegen Zahnschmerzen die Schule versäumt, zusammen also 98, das sind 24.08 Proc. 114 Kinder haben täglich mit, 101 täglich ohne Pulver, 14 unregelmässig mit, 56 unregelmässig ohne Pulver und 124 nie geputzt. 3 Gebisse waren cariesfrei, das sind 0.74 Proc., mithin hatten 99.26 Proc. Schulkinder cariöse Zähne — ein geradezu trauriges Resultat. Unter den vorhandenen 9432 Zähnen waren 2385 Milchzähne und 7047 bleibende. Von den Michzähnen waren 1263 krank, das sind 52.95 Proc., gefüllt war ein Zahn, das sind 0.08 Proc. Von den bleibenden Zähnen waren 1660 cariös, das sind 23.57 Proc., davon gefüllt 104, das sind 6,26 Proc. Von allen Zähnen waren 2923 cariös, das sind 30.99 Proc. Durch Füllung wieder ganz hergestellt waren nur drei Gebisse, durch Extraction und Füllung zwei andere, so dass also zu den drei cariesfreien Gebissen noch fünf Gebisse hinzukamen, die durch zahnärztliche Hilfe wieder hergestellt waren; es hatten demnach 399 Gebisse zahnärztliche Hilfe nöthig. Die vorhandenen 105 Füllungen vertheilten sich auf 40 Kinder, demnach sind bisher 367 Kinder, das sind 90.17 Proc., ohne conservative zahnärztliche Hilfe geblieben. Diese Zahlen erscheinen noch ungeheuerlicher, wenn wir berücksichtigen, dass von den 40 Kindern allein 29 in Waisenhäusern waren, in denen zahnärztliche Hilfe vorgesehen ist. Auch Anomalien, die ja oft die Güte eines Gebisses beeinflussen, waren reichlich vorhanden. Allein 78 Fälle von typischen und atypischen Erosionen (typische und atypische Erosionen), 83 Zähne wichen mehr oder weniger von ihrer richtigen Stellung in der Zahnreihe ab, ich zählte ferner 20 Bissanomalien. Die vernachlässigte Zahnpflege in früher Jugend kennzeichneten fünf untere Bicuspidaten mit verkümmerter Krone. Anomalien der Zahl und der Form habe ich nicht registrirt, obwohl sie auch vorhanden waren, weil sie für Behandlungen nicht in Frage kommen.

Tabelle II.

Ort der Untersuchung	Zahl der Kinder	Zahl der Zähne	Procentzahl der Erkrankten	Procentzahl der erkrankten Knaben	Procentzahl der erkrankten Mädch.	Procente aller erkrankten Zähne
Luzern (Schweiz)	1000	22298	94.2	—	—	—
Hamburg	335	7705?	96.25	97.5	95	—
	693	15939?	98.50	99	98	—
Freiburg und Umgegend	7366	181136	98.7 79	—	—	16.1—35.3

Digitized by Google

Ort der Untersuchung	Zahl der Kinder	Zahl der Zähne	Procentzahl der Erkrankten	Procentzahl der erkrankten Knaben	Procentzahl der erkrankten Mädch.	Procente aller erkrankten Zähne
Thüringer Landorte	6303	154250	98 82.8	—	—	16.7—34.9
Würzburg und Umgegend	3347	78348	—	81.3	84.6	15.3
Kaiserslautern	2746	61599	99.05	99.15	98.94	—
Ungarn	1000	23906	87.2	—	—	15.4
England u. Schottland	10517	241891?	76.78 78.5 87.3	—	—	—
Schweden	1617	37191?	97.27 93.16	96.91 92.24	97.59 93.75	—
Berlin	407	9432	99.26	—	99.26	30.99
Sa.	35331	833695				

Fassen wir die Ergebnisse nach Tabelle II zusammen, so finden wir, dass im Ganzen 35,331 Kinder mit ungefähr 833695 Zähnen untersucht worden sind. (Die Zahl der untersuchten Zähne liess sich nicht genau feststellen, weil einzelne Autoren dieselben nicht angegeben haben, daher das ? in der Tabelle. Man erhält die ungefähr richtige Zahl der Zähne, wenn man die Anzahl der Kinder mit 23 multiplicirt.) Die Cariesfrequenz betrug im Minimum 76.78 Proc., im Maximum 99.26 Proc. Das Verhältniss bei Knaben und Mädchen variirte bei den angegebenen Zahlen wenig; manchmal war der Procentsatz bei Knaben, manchmal der bei Mädchen etwas höher. Die Procentzahl der cariösen Zähne stand, so weit Angaben gemacht waren, zwischen 15.3 und 35.3.

Aus den Zusammenstellungen Röse's (vgl. S. 456.) ersieht man, dass die Kinder in den kalkhaltigen Ortschaften viel bessere Gebisse haben, als in den kalkarmen. Gegenüber den 1.3—2 Procenten von cariesfreien Kindern in kalkarmen Orten haben wir in den kalkhaltigen 17.2—21 Proc. Kinder mit gesunden Gebissen. Röse meint, dass die Ursache dieser Erscheinung nur darin liege, „dass in kalkarmen Gegenden infolge der geringen Kalkaufnahme des Körpers während der Entwicklung die Zähne weniger gut verkalkt sind und darum den Einflüssen der weichen vegetabilischen Nahrung viel rascher erliegen,

Digitized by Google

als gut verkalkte Zähne". W. Dieck[1]) ist zu ganz entgegengesetzten Resultaten gekommen. Wie weit die Bodenverhältnisse die Structur und somit den grösseren bezw. geringeren Widerstand gegen die Caries beeinflussen, lässt sich nach dem heutigen Stande der Wissenschaft nicht mit Sicherheit angeben. Trotzdem möchte ich den Ansichten Röse's meine Berliner Resultate entgegenhalten, wo der Härtegrad des Wassers nach Feststellungen an vier verschiedenen Punkten[2]) 9.9° (Spree), 10.1° (Müggelsee), 12.4° (Tegelersee) und 12.1° (Havel) beträgt, Grade, die also gut mittelmässigem kalkreichen Boden entsprechen und wo der Cariesprocentsatz der höchste ist, der bis jetzt gefunden wurde. Allerdings darf nicht vergessen werden, dass zur Berliner Bevölkerung ein grosser Procentsatz aus allen möglichen Provinzgegenden Eingewanderte gehört. Die Röse'schen Schlussfolgerungen sind aber auch schon deswegen anfechtbar, weil er einen für seine Resultate nicht passenden Ort einfach gestrichen hat.

Die Abweichungen bei den einzelnen Ergebnissen sind öfter gewiss auch auf die Art der Untersuchung zurückzuführen. Bei Röse z. B. galt jeder Zahn als krank, in dessen Erkrankungsherd eine spitze Wurzelsonde leicht eindringen kann. Warum leicht? Ich bezeichnete — und das scheint mir das Richtigere zu sein — auch denjenigen Zahn als krank, wo die Sonde überhaupt, also auch schwer eindringen konnte. Dagegen wurde auch von mir ein Zahn mit leichter Verfärbung als gesund betrachtet; oder mit anderen Worten ausgedrückt: Jeder Zahn, der gefüllt oder extrahirt werden musste, wurde als krank bezeichnet. Dagegen habe ich die bereits extrahirten Zähne nicht als krank bezeichnet, auch wenn sie infolge von Caries zu Grunde gegangen waren, denn erstens lässt sich das ja nicht einmal in jedem Falle feststellen, und zweitens kommen die gezogenen Zähne für eine Behandlung nicht mehr in Frage. Das ist der einzig richtige Massstab, nach dem untersucht werden muss. Aber selbst die geringste Cariesfrequenz ist noch so hoch, dass auch sie schon zu Gegenmassregeln auffordern müsste.

So ist die Nothwendigkeit, Mittel und Wege zu schaffen, um dem immer rapider fortschreitenden Krankheitsprocess der Zähne Einhalt zu thun, von allen anerkannt worden, welche sich mit dieser Frage bisher intensiver beschäftigt haben. Nur in der Wahl des Mittels ist bisher eine Einigung nicht erzielt worden. Sie scheint auch recht schwierig zu sein. Beweis dafür sind die Vorschläge zur Wahl eines internationalen Comités auf dem XI. Intern. Med. Congress in Rom (Ostern 1894),

1) W. Dieck, Die Resultate der Untersuchungen über die Bodenbeschaffenheit in ihrem Einflusse auf die Caries der Zähne. Deutsch. Mon. f. Zhlkde. 12. Heft, 1895.

2) Die öffentliche Gesundheits- u. Krankenpflege der Stadt Berlin. Festschrift der Stadt Berlin zum X. Int. Med. Congress. Berlin 1890. S. 268.

Digitized by Google

welches ein einheitliches System zur Behandlung der Zähne bei Kindern abfassen und darüber auf diesem Congress Bericht erstatten sollte, dann die Behandlung desselben Gegenstandes auf der internationalen zahnärztlichen Versammlung zu Kopenhagen (August 1894). Zu praktischen Vorschlägen ist es bis jetzt nicht gekommen. Die Anschauung der meisten geht dahin, dass die Frage durch Anstellung von Schulzahnärzten, welche mit der Untersuchung der Schulkinder betraut würden, schon gelöst sei. Andere wollen durch Mittheilung der Untersuchungsresultate an die Eltern helfen; wieder andere wollen Schulzahnärzte zur Behandlung angestellt wissen. Alle diese Vorschläge halte ich für verfehlt, weil man sich zu sehr an die Schule anlehnt. Die zahnärztliche Behandlung von Kindern hat mit der Schule eigentlich nichts zu thun. Die bisherigen Untersuchungen sind in der Schule gemacht worden, weil hier ein grosses und bequemes Untersuchungsmaterial zur Verfügung steht. Dass viele Kinder einmal infolge von Zahnschmerzen einen Tag die Schule versäumen müssen oder nicht so gut dem Unterrichte folgen können, sind keineswegs Umstände, welche die Anstellung von Schulzahnärzten rechtfertigen. Die Schule als solche beeinflusst die Caries der Zähne in keiner Weise, die Caries ist keine Schulkrankheit, wie die Myopie oder die Skoliose; die Caries der Zähne würde fortschreiten, auch wenn die Kinder die Schule nicht besuchen würden. Infolgedessen hat auch nicht die Schule die Pflicht, für die Behandlung zahnkranker Kinder Sorge zu tragen. Würde die zahnärztliche Hilfe auch erst bei Kindern beginnen, welche bereits die Schule besuchen, also das 6. Lebensjahr schon überschritten haben, so käme sie, wie die Erfahrungen der Praxis und die Beispiele der Kinder aus dem ersten Schuljahre lehren, in sehr vielen Fällen schon zu spät.

Es handelt sich also darum, allen Kindern, deren Zähne erkrankt sind, auch den noch nicht schulpflichtigen, Hilfe zu gewähren. Und das lässt sich am besten dadurch erreichen, dass wir — so weit es sich nicht um blosse Belehrung handelt — vollständig von der Schule absehen und für die Gründung von zahnärztlichen Anstalten eintreten, in welchen allen Kindern unbemittelter Eltern bis zum 14. Lebensjahr, d. i. ungefähr die Zeit des Schulaustritts, unentgeltlich zahnärztliche Behandlung gewährt wird.

In England hat man sich allerdings für den Schulzahnarzt entschieden, und es sind dort bereits einige Schulzahnärzte angestellt, welche die Untersuchung und Behandlung der Zähne von Schulkindern vorzunehmen haben. Die Erfolge sollen aber nach den Angaben eines der angestellten Zahnärzte infolge unzulänglicher Behandlung nicht sehr bedeutend sein. Ebenso unzureichend ist auch die zahnärztliche Behandlung, wie sie verschiedentlich in Waisenhäusern, Alumnaten und ähnlichen Instituten in Deutschland gewährt wird.

Dieser sporadischen und unvollkommenen Hilfe kann eine grössere Bedeutung nicht beigemessen werden. Will man etwas erreichen, dann

Digitized by Google

müssen Einrichtungen geschaffen werden, die es allen unbemittelten Kindern ermöglichen, gründliche zahnärztliche Behandlung zu erhalten. Und so glaube ich denn die beste Lösung der Frage in der Durchführung folgender vier Thesen gefunden zu haben:

1) Die zahnärztliche Untersuchung von Schulkindern ist nicht Selbstzweck. Sie hat nur die Aufgabe, den Nachweis zu führen, dass die Caries der Zähne eine allgemeine Volkskrankheit ist, welche schon das Gebiss jugendlicher Individuen in hohem Masse angreift bezw. vernichtet.

2) Durch die bisher stattgehabten Untersuchungen ist das Vorhandensein einer hohen Cariesfrequenz bei Zähnen von Kindern zur Genüge erwiesen.

3) Regelmässige, in bestimmten Zwischenräumen vorzunehmende Untersuchungen der Gebisse von Schulkindern, welche lediglich zur Feststellung der Caries bei den einzelnen Individuen dienen sollen, um diese selbst über ihre Zahnverhältnisse aufzuklären, sind demnach als überflüssig zu betrachten. Es ist daher zwecklos, Schulzahnärzte anzustreben, welche nur derartige Aufgaben haben sollen.

4) Im Interesse der Verringerung der Cariesfrequenz bei Zähnen unbemittelter Kinder sind

a) die städtischen Behörden der grösseren Städte zur Gründung von zahnärztlichen Anstalten anzuhalten, in welchen die Kinder der Armen vollständig unentgeltlich zahnärztliche Hilfe erhalten;

b) in Krankenhäusern, in welchen bereits durch Extrahiren von Zähnen theilweise zahnärztliche Hilfe geleistet wird, diese auf die Conservirung von Zähnen auszudehnen. — Mit der Leitung derartiger Abtheilungen sind nur approbirte Zahnärzte zu betrauen;

c) in Städten, in welchen a) oder b) nicht durchgeführt werden kann, sind zur zahnärztlichen Behandlung unbemittelter Kinder Armen-Zahnärzte anzustellen.

Discussion.

Hillischer (Wien). Herr Lipschitz hat zu viel Details angegeben. Es kommt nicht darauf an, ob städtische oder staatliche Behörden die Behandlung ermöglichen. Was wichtig ist, nämlich dass die obligatorische Untersuchung in der Schule stattfindet, will Herr Lipschitz ablehnen. Wenn zahnärztliche Ambulatorien eingerichtet würden, dann würde von 100 Kindern kaum eins dorthin kommen.

Lipschitz. Es ist gewiss gleichgiltig, welche Behörde die gewünschten Anstalten einrichtet, wenn es überhaupt nur geschieht. Die Verhältnisse liegen nun aber einmal so, dass wir uns von einer Petition an städtische Behörden eher Erfolg in dieser Angelegenheit versprechen können, als wenn wir uns an die Regierungen wenden. Sorgen doch auch die städtischen Behörden für alle anderen Kranken! Was soll nun die obligatorische Untersuchung, für die Herr College Hillischer

Digitized by Google

eintritt, bezwecken? Das Resultat derselben ist nach der bisherigen, äusserst umfangreichen Statistik doch immer dasselbe. Wozu sollen wir uns also noch weiter unnöthige Arbeit machen, für die kaum die genügende Anzahl von Zahnärzten vorhanden ist. Herr Hillischer meint, dass von 100 Kindern kaum eins freiwillig zur Behandlung kommen würde. Ich halte diese Ansicht für eine durchaus irrige und führe zum Beweise dafür folgendes Beispiel an: In Hamburg ist im vorigen Jahre durch die Spende eines Wohlthäters die Mellinstiftung gegründet worden, welche ganz Unbemittelten unentgeltlich, weniger Bemittelten gegen geringe Entschädigung zahnärztliche Hilfe gewährt. Diese Stiftung begann ihre Thätigkeit mit zwei Assistenten, im Laufe eines Jahres ist das Bedürfniss so gestiegen, dass jetzt zwölf Assistenten dort beschäftigt werden.

Hillischer. Die Kinder werden nie freudig zum Zahnarzt gehen. Wie sollen die Kinder es erfahren, die es nicht wissen?

Wolff (Agram). Gerade in den Schulen soll die Behandlung durchgeführt werden, weil es nur dort möglich ist, mit den Kindern umzugehen. Die Autorität des Lehrers muss die Kinder zwingen, sich behandeln zu lassen.

Müller (Agram) ist für die Wahl eines Comités, das sich mit dieser Frage beschäftigt.

Radow (Russland): Die hier zu Tage getretenen Ansichten sind nicht ganz entgegengesetzt. Man kann sowohl Anstalten für zahnärztliche Behandlung von Kindern errichten, als auch weiter statistische Erhebungen anstellen.

Reichhelm (Ratibor). Ich möchte die Ansicht Dr. Hillischer's unterstützen, dass die Eltern und Kinder aufmerksam gemacht werden. Ich halte die Belehrung der Kinder für das Wichtigste. Ein öffentliches Institut kann keine grossen Behandlungen vornehmen, die Arbeit würde nur auf das Extrahiren hinauslaufen.

Lipschitz. Mir ist es unbegreiflich, dass einzelne Herren die Statistik wünschen, bloss um die Eltern und Kinder aufzuklären. Es giebt doch Wege genug, irgend etwas allgemein bekannt zu machen, dazu haben wir Schuluntersuchungen gewiss nicht nöthig. Die Aufklärung allein macht's auch nicht immer, hat doch jeder Praktiker die Erfahrung, dass Patienten ausbleiben, ohne zu Ende behandelt zu sein. Wer sein schlechtes Gebiss behalten will, dem ist nicht zu helfen. Ich lege Werth darauf, die Kinder in Behandlung zu schicken, bevor sie Schmerzen haben, also bald nach Vollendung des Milchgebisses. — Herr Reichhelm hat doch eine zu schlechte Meinung von den Zahnärzten, wenn er glaubt, dass derartige Anstalten zu Extractionspolikliniken herabsinken würden, wenn nur Patienten, die bereits Schmerzen gehabt haben, in die Anstalt kommen. Ich meine, dass Zahnärzte, die mit der Leitung solcher Anstalten betraut werden, auch lege artis behandeln werden.

Es wird hierauf ein Comité gewählt, das in drei Tagen geeignete Vorschläge zur Förderung des Gegenstandes machen soll. Dem Comité gehören an die Herren Hillischer, Lipschitz, Müller, Reichhelm und Wolff.

(Fortsetzung folgt.)

Digitized by Google

[Nachdruck verboten!]

Bericht über die XI. ordentliche Versammlung des Vereins bayerischer Zahnärzte

zu München am 28. und 29. Juni 1897.

Anwesend: 11 Mitglieder.

Neu aufgenommen werden folgende Herren Zahnärzte: Deutsch-München, Dr. Kupffer-Bamberg und Dr. Holm-München.

Es werden gewählt als Vorsitzender Privatdocent Dr. Berten-Würzburg, als I. Schriftführer Privatdocent Dr. Port-München, als II. Schriftführer Zahnarzt Leudtrodt-München, als Kassirer Zahnarzt Kollhardt-München.

Nächster Versammlungsort: Würzburg, und zwar im Mai, zusammenfallend mit der Eröffnung von Dr. Bertens neuer Privatklinik.

Alsdann erstattete Dr. Port folgenden **Bericht über die gelegentlich des 10 jährigen Stiftungsfestes des Vereins bayerischer Zahnärzte vom 27.—29. Juni 1896 stattgehabte odontologische Ausstellung.**

Jeder Theilnehmer an dem vorjährigen 10jährigen Stiftungsfeste des Vereins wird sich mit Stolz und Freude an den grossartigen Verlauf desselben erinnern. Unter zahlreicher Betheiligung der hiesigen Universitätskreise, der Aerzte und auswärtigen Collegen boten nicht nur die gehaltenen Vorträge und Demonstrationen eine reiche Quelle der Belehrung, sondern es war mit der Versammlung auch eine odontologische Ausstellung verbunden, welche wir wohl mit Recht als einen Glanzpunkt des Stiftungsfestes bezeichnen können.

Den grössten Dank für das Gelingen der Ausstellung schulden wir unserem verehrten Vorsitzenden Herrn Dr. Sternfeld für die unendlich viele Zeit und Mühe, die er dem Zustandekommen des Werkes geopfert hat. Nur seine Energie, seine Umsicht und sein unermüdlicher Fleiss ermöglichten das glänzende Gelingen der Ausstellung.

Nicht minder aber sind wir allen Ausstellern zu wärmstem Danke verpflichtet, insbesondere den hiesigen Universitätskreisen, die dem Unternehmen so lebhaftes förderndes Interesse entgegengebracht. Es ist uns dies ein Beweis, dass unserem Fache gerade in der Gelehrtenwelt die ihm zukommende Bedeutung gezollt wird, dass dasselbe immer mehr als ein nicht zu unterschätzendes Glied in der Reihe der medicinischen Specialwissenschaft anerkannt wird.

Zur Abhaltung der Ausstellung war dem Vereine von der Kgl. Akademie der Wissenschaften in der liberalsten Weise der Festsaal mit dem anstossenden Bibliothek- und Versammlungszimmer zur Verfügung gestellt worden, wofür der Verein an dieser Stelle seinen ver-

Digitized by Google

bindlichsten Dank sich auszusprechen gestatten möchte. Eine grosse Schwierigkeit bot die Unterbringung der so ungeheuer zahlreichen Ausstellungsgegenstände, da es nicht möglich war, so viele verschliessbare Schaukästen und Schränke zu bekommen. Hier half uns die Güte der Herren Professoren Hertwig und Groth aus der Verlegenheit, welche in der liebenswürdigsten Weise alle nur irgendwie entbehrlichen Schränke aus ihren Sammlungen uns überwiesen.

Was nun die Eintheilung der ganzen Ausstellung betrifft, so war dieselbe nach den einzelnen Disciplinen angeordnet, und es soll diese Gliederung auch in der folgenden Beschreibung beibehalten werden. Im Bibliothekzimmer waren die Abtheilungen für Anatomie, Histologie, Pathologie und zahnärtliche Literatur untergebracht. Die Ausstellung im Festsaale umfasste Anthropologie und Ethnologie, vergleichende Pathologie, Geschichte der Zahnheilkunde, conservative Behandlung und Prothese. Im Versammlungszimmer hatte die Berliner Filiale der Firma S. S. White eine reiche Collection zahnärztlicher Instrumente, Apparate und Materialien ausgestellt.

I. Normale Anatomie, Histologie und Entwicklungsgeschichte. Herr Prof. Rüdinger † hatte aus der Sammlung der anatomischen Anstalt eine grosse Reihe von Präparaten ausgestellt, welche an horizontalen, sagittalen und frontalen Serienschnitten des Kopfes ein äusserst instructives Bild der Topographie der Mundhöhle sowohl in ihren einzelnen Theilen, als auch in ihrer Lage zu den übrigen Gebilden des Kopfes boten. Eine Reihe von Schädeln und Knochenpräparaten, theils ebenfalls aus der Münchner anatomischen Anstalt und theils aus dem Wiener zahnärztlichen Institut (ausgestellt von Herrn Prof. Dr. Jul. Scheff jun.) vervollständigten das Bild der makroskopischen Anatomie.

Die histologischen Verhältnisse wurden durch eine reiche Sammlung von Mikrophotographien vor Augen geführt, welche Herr Zahnarzt Walkhoff in Braunschweig ausgestellt hatte. Sie umfasste neben der normalen Histologie auch viele pathologische Dinge und neben zahlreichen Schnitten durch menschliche Zähne auch eine Reihe von solchen durch Thierzähne.

Das mikrophotographische Institut von Dr. Reiter in München hatte ebenfalls eine Serie von Präparaten und einige Projectionsapparate ausgestellt.

Ein entwicklungsgeschichtlich hohes Interesse boten die von Herrn Geheimrath Prof. Dr. von Winkel ausgestellten und von Herrn Dr. Sternfeld präparirten Schädel von Embryonen und Neugeborenen, welche die Anlage und Entwicklung der Zahnscheiben zeigten.

Herr Privatdocent Dr. Berten, Würzburg, hatte 2 ebenfalls die Zahnentwicklung betreffende Tafeln ausgestellt. Die eine stellte die Verkalkung der bleibenden Zähne, die andere deren Durchbruchszeit graphisch dar.

Digitized by Google

II. Vergleichende Anatomie. Anthropologie und Ethnologie. Herr Professor Dr. Hertwig hatte aus der zoologischen Sammlung des Staates und der Kgl. Universität eine reich ausgestattete, eigens für diesen Zweck zusammengestellte Lehrsammlung ausgestellt. Von den Placoidschuppen und Hautzähnen der Fische an bis zu den höchst organisirten Thieren war durch alle Klassen der Wirbelthiere Schritt für Schritt die Zahnbildung und Entwicklung zu verfolgen.

Hieran schloss sich eine reiche Collection von Schädeln anthropoider Affen, ausgestellt von Herrn Prof. Dr. Selenka und 10 Gorillaschädel, ausgestellt von Herrn Prof. Gabriel Max.

Die Anthropologie und Ethnologie war vertreten durch zahlreiche Schädel wohl fast aller Völker und Rassen der Erde, ausgestellt von den Herren Professoren Dr. Rüdinger †, Dr. Joh. Ranke und Dr. Gabriel Max. Diese zeigten nicht nur die verschiedenen Rassenunterschiede, sondern auch künstliche Verunstaltungen der Zähne, wie Zahnfeilungen etc. Auch waren mehrere Zahnketten ausgestellt, wie sie von manchen Völkerschaften als Schmuck getragen werden.

III. Pathologische Anatomie. Diese Abtheilung war so reich vertreten, dass es kaum möglich ist, auch nur cursorisch alle Einzelheiten zu erwähnen, und es möge daher gestattet sein, nur in allgemeinen Zügen ein Bild der überaus mannigfaltigen und lehrreichen Präparate zu geben.

Angeborene Missbildungen waren von Herrn Geheimrath Prof. Dr. von Winkel und Herrn Obermedicinalrath Prof. Dr. Bollinger. So ein Präparat von angeborener Compressionsatrophie der Kau- und Schlingwerkzeuge und verschiedene Ovarialkystome mit Zahnbildungen aus der Kgl. Frauenklinik, Hasenscharten, Wolfsrachen etc. aus dem Kgl. pathologischen Institut.

Von Herrn Obermedicinalrath Prof. Dr. Bollinger waren ferner eine reiche Zahl von Präparaten und Abbildungen fast aller pathologischen Processe ausgestellt. So abnorme Zahnbildungen, Ueberzahl der Zähne, Neubildungen (besonders Carcinome und Sarkome), Caries der Schädelknochen, Defecte infolge von Lues, dann Phosphornekrosen, Noma, Leontiasis ossea etc., endlich eine Anzahl von Thiermykosen, wie Aktinomykose, Maul- und Klauenseuche etc. Von Herrn Prof. Dr. Partsch in Breslau waren Neubildungen der Kiefer, dann Fälle von Osteomyelitis, Inactivitätsatrophie und schlecht geheilten Fracturen ausgestellt. Sehr instructiv waren die stereoskopischen Bilder von pathologischen Processen in der Mundhöhle aus dem Neiser'schen Atlas wegen der plastischen Formen, in der uns durch diese Methode die Fälle vor Augen geführt werden.

Von Herrn Prof. Dr. Jul. Scheff jun. in Wien waren ausgestellt: Odontome, Phosphornekrose, Verwachsungen der Milchzähne und eine Abbildung von Argyria dentium.

Herr Dr. Bergert, Specialarzt für Hals-, Nasen- und Ohren-

Digitized by Google

leiden, in München, führte uns durch seine reiche Präparatensammlung von Erkrankungen des Oberkiefers und der Highmorshöhle, die gerade für den Zahnarzt wichtigen Beziehungen zwischen den Zähnen des Oberkiefers und dem Antrum vor Augen. So die verschiedenen Grössen und das verschieden weite Herabreichen des Antrums, verschiedene Grössenentwicklung desselben etc., Alveolarcysten des Oberkiefers, theils ausserhalb des Antrums theils in dieses hineinragend, Polypen der Highmorshöhle etc.

Den Uebergang zu dem rein zahnärztlichen Gebiete bildeten die Kieferdifformitäten von Herrn Privatdocent Dr. Port. Sie stellten in Gypsmodellen die Veränderungen dar, wie sie bei Caput obstipum. Verbrennungen, Mundathmung und Rachitis an den Kiefern entstehen.

Herr Dr. Sternfeld hatte eine reiche Collection von Gypsmodellen ausgestellt, enthaltend Anomalien der Stellung, der Form, Grösse und Zahl der Zähne, sowie zahlreiche Bissanomalien. Auch das zahnärztliche Institut in Breslau hatte eine Reihe von Gypsmodellen gesandt, welche den gleichen Gegenstand betrafen.

Von Herrn Privatdocent Dr. Berten war ein Riesen- und ein Zwergkiefer ausgestellt, von Herrn Privatdocent Dr. Port ein abnorm grosser Kiefer eines sonst normal gebauten Soldaten.

Endlich war die Cariesfrequenz an verschiedenen Orten der Umgebung von Würzburg durch eine Tafel von Herrn Privatdocent Dr. Berten veranschaulicht.

Das Bild der makroskopischen pathologischen Anatomie wurde vervollständigt durch eine Reihe von mikroskopischen Präparaten aus dem zahnärztlichen Institut in Breslau.

IV. Vergleichende Pathologie. Diesen Theil der Ausstellung repräsentirte eine sehr reiche und vollständige Collection von Präparaten aus der Sammlung der thierärztlichen Hochschule, ausgestellt von Herrn Prof. Dr. Kitt. Wir sahen da eine Reihe von Zahnteratomen aus dem Schläfenbein und der Schädelhöhle und Ohrkiemencysten des Pferdes. überzählige Zähne, Ueberwachsthum einzelner Zähne, Torsionen von Zähnen und Retentionen von Milchzähnen, dann Odontome, Zahnsackgeschwülste und Caries der Zähne, Verkrümmungen der Kiefer, und Scheerenbiss, ferner die Veränderungen am Gebiss, wie sie bei den Krippensetzern und Barrenwetzern vorkommen, endlich Fälle von Aktinomykose und vieles andere.

V. Conservative Zahnheilkunde und künstlicher Ersatz. Einen breiten Rahmen nahm natürlicherweise die Ausstellung über conservative Zahnheilkunde, dann von Stiftzähnen, Kronen- und Brückenarbeiten, Ersatz mittelst Platte etc. ein. An diesem Theile der Ausstellung betheiligten sich vor allem die zahnärztlichen Institute in Breslau und Wien.

An einzelnen Zähnen waren sowohl die Vorbereitung der Höhlen

Digitized by Google

zu den verschiedenen Füllungen als auch diese selbst mit allen erdenklichen Materialien ausgeführt dargestellt, Ein lehrreiches Bild dessen, was die moderne conservative Zahnheilkunde leisten kann, gaben die Schädel mit gefüllten Zähnen, welche die Herren Sachs und Scheff jun. ausgestellt hatten. Sehr exact ausgeführt waren auch die Breslauer „Schülerarbeiten".

Ein wichtiges Hilfsmittel für den zahnärztlichen Unterricht stellten die Sachs'schen grossen Gypszähne mit Cavitäten dar.

Ungemein reichhaltig war die Zahl der Stiftzähne, sowie der Kronen- und Brückenarbeiten aus der technischen Abtheilung des Breslauer Instituts (Herrn Zahnarzt D. D. S. Riegner).

Ebenfalls dem Lehrzwecke diente die Veranschaulichung der Anfertigung von Metallklammern und von ganzen Ober- und Unterstücken in Kautschuk. Man sah da zuerst den Gypsabdruck, dann das Modell, die Garnirung der Articulation, das modellirte Gebiss, die Einbettung in die Cüvette und schliesslich das ausgearbeitete Stück.

Sehr interessant war endlich die von Herrn Dr. Sternfeld ausgestellte neue Methode zur Vervielfältigung von Gypsmodellen, welche genannter Herr im Verlaufe der Versammlung auch praktisch demonstrirte.

Was in der Regulirung von Stellungsanomalien der Zähne geleistet werden kann, zeigten die zahlreichen Modelle von Regulirungen mit den entsprechenden Apparaten, welche das Breslauer Institut und Herr Zahnarzt Hahl in Berlin ausgestellt hatte.

Letzterer Herr hatte auch eine Anzahl von Kiefer- und Gaumenersatzmodellen ausgestellt, welche die Fortschritte unseres Faches auch auf diesem Gebiete documentirten. Vor allem aber rief seine reiche Sammlung von Kieferbruch- und Kieferresectionsverbänden unser Interesse wach. Wir sahen da u. a. den einfachen Drahtschienenverband, den Sauer'schen Drahtverband mit und ohne schiefe Ebene, dann die verschiedenen Interdentalschienen von Kautschuk, schliesslich die von Hahl angegebenen Resectionsverbände für sofortigen Kieferersatz.

Ausserdem war aus dem Breslauer Institut ein Fall von Unterkieferfractur mit Interdentalschiene ausgestellt, sowie von Herrn Privatdocent Dr. Port die Neppel'sche Zinngussschiene und die improvisirte Prothèse immédiate von Jaffary (Paris). Gerade diese Ausstellung von Kieferverbänden legte einen Beweis dafür ab, wie nützlich in solchen Fällen der Zahnarzt den Chirurgen unterstützen kann.

VI. Zahnärztliche Instrumente, Apparate und Materialien. Die S. S. White Dental Mfg. Co. Philadelphia, Filiale Berlin, hatte eine das ganze Versammlungszimmer der Akademie einnehmende Ausstellung arrangirt, welche vom Operationsstuhl und der Bohrmaschine angefangen bis herab zur Polirscheibe ein Bild gab von der Mannigfaltigkeit des Instrumentariums und der Materialien, welcher die moderne Zahnheilkunde bedarf. Neben dem operativen Theil war aber

Digitized by Google

auch den Bedürfnissen der Technik Rechnung getragen, sowohl was Instrumentarium, Maschinen als auch Materialien, besonders Zähne betrifft. Sehr gediegen in der Ausführung waren auch die Modelle von Zahnanomalien, welche die Firma schon 1893 in Chicago ausgestellt hatte.

Das Dentaldepot von Franz Köhler hatte eine Anzahl completer elektrischer Einrichtungen, darunter auch solche für den Anschluss an den Strassenstrom ausgestellt.

Von Herrn Privatdocent Dr. Berten waren ausgestellt seine Bicuspidatenzange, gerader Hebel und Gaisfuss, sowie ein von Zahntechniker Böhl angegebener Löthapparat.

VII. Geschichte der Zahnheilkunde. Die Wände des Saales, in welchem die Ausstellung angebracht war, schmückte eine Collection älterer und neuerer Drucke und Stiche, welche theils in ergötzlicher, theils in bemitleidenswerther Weise die Vornahme der Zahnextractionen im Mittelalter zur Veranschaulichung brachte und von Herrn Dr. Sternfeld ausgestellt war.

An alten Extractionsinstrumenten hatten insbesondere Herr Obermedicinalrath Prof. Dr. Angerer eine grosse Collection aus der Sammlung der Münchener chirurgischen Universitätsklinik, dann die Herren Prof. Dr. Scheff jun. aus dem Wiener zahnärztlichen Institut, Zahnarzt Al. Mayer und Privatdocent Dr. Port ausgestellt. Da sahen wir Ueberwürfe, Pelikane, Schlüssel, Gaisfüsse, Zahnzangen in allen möglichen Arten und Formen, alte Bohrmaschinenmodelle und sonstige Instrumente. Herr Obermedicinalrath Prof. Dr. Angerer stellte ferner eine Reihe von Modellen aus, welche die ersten Versuche der Anfertigung von Obturatoren veranschaulichten. Ebenfalls aus der chirurgischen Klinik, dann von Herrn Zahnarzt Al. Mayer waren verschiedene ältere Ersatzstücke ausgestellt.

Von Herrn Prof. Sachs sahen wir ein sehr schönes, in Elfenbein geschnitztes oberes und unteres Gebiss. Hervorragend schön war die Sammlung älterer Ersatzstücke aus dem Nachlasse des Herrn Prof. Dr. Ritter von Welz, Eigenthum der Kgl. chirurgischen Universitätsklinik in Würzburg, ausgestellt von Herrn Privatdocent Dr. Berten. Sie enthielt prächtige Hippopotamusstücke, theilweise mit Naturzähnen. Dann Metallpiecen mit Hippopotamusbasis, Metallpiecen mit Hippopotamus- und Emailzähnen, Porzellanpiecen und noch vieles andere — im ganzen 40 Stück. Endlich waren auch 2 getragene Hippopotamusstücke aus Berten's Privatbesitze mit Caries beigefügt.

VIII. Zahnärztliche Literatur und Lehrmittel. Herr Hofbuchhändler Theodor Ackermann hatte sich in zuvorkommendster Weise bereit erklärt, diesen Theil der Ausstellung zu besorgen. Es war darin ein vollständiges Bild der Literatur und der Zeitschriften über Zahnheilkunde und die einschlägigen Hilfswissenschaften geboten.

Digitized by Google

Wenn auch der vorstehende kurze Bericht über die vorjährige Ausstellung keineswegs Anspruch auf Vollständigkeit machen kann, was damit entschuldigt werden möge, dass derselbe erst nach Jahresfrist in Angriff genommen werden konnte, so zeigt er doch zur Genüge, wie reichhaltig und umfassend diese Ausstellung war. Und darin liegt meines Erachtens der Haupterfolg derselben, der sie vor ähnlichen solchen Veranstaltungen auszeichnet. Nicht nur der gegenwärtige Stand der Zahnheilkunde war durch den operativen und technischen Theil der Ausstellung in seiner ganzen hohen Vollendung zur Anschauung gebracht, sondern es war auch der Zusammenhang unseres Faches mit der allgemeinen Medicin trefflich vor Augen geführt. Es ward der Beweis erbracht, dass eben die Zahnheilkunde eine medicinische Specialwissensschaft ist, dass sie als solche von der Gesammtmedicin nicht getrennt werden kann. So war der Erfolg unserer Ausstellung auch die treffendste Antwort auf die vielen Angriffe, die in der letzten Zeit auf den zahnärztlichen Stand geführt wurden und die darauf hinausgehen, ihn zu einem blossen Gewerbe herabzudrücken, zu dessen Ausübung es keiner wissenschaftlichen Vorbildung bedürfe.

Wir dürfen diesen Bericht nicht schliessen, ohne nochmals der Verdienste Herrn Dr. Sternfeld's zu gedenken, der nicht nur den Gedanken anregte, eine solche Ausstellung zu veranstalten, sondern auch die Durchführung in so mustergültiger Weise übernahm. Ich bitte die Herren sich zum Zeichen des Dankes und der Anerkennung von den Sitzen zu erheben. (Geschieht.)

So hat unser Verein sein erstes Decennium glanzvoll beschlossen. Mögen sich an dieses erste noch viele andere reihen ebenso rühmlich und erfolgreich.

Kleine Mittheilungen.

Central-Verein Deutscher Zahnärzte. Unterzeichneter ersucht die Herren Mitglieder des Central-Vereins, den Jahresbeitrag mit 10 Mark und 5 Pfg. Bestellgeld an ihn gefälligst einzusenden; nicht einlaufende Beiträge wird derselbe so frei sein, durch Postauftrag nach vier Wochen einzuziehen. Der Postschein dient als Quittung.

Berlin N.W. 7, Unter den Linden 41, October 1897.

A. Blume, d. Z. Kassirer.

Zu dem Schaeffer-Stuckert'schen Beitrage über „Kataphorese" im vorigen Hefte ist leider durch ein Versehen in der Druckerei das Literaturverzeichniss ausgefallen. Es liegt diesem Hefte bei. Die verehrten Abonnenten wollen das Blatt gütigst an der passenden Stelle des Septemberhefts einkleben.

Die Redaction.

Druck von August Pries in Leipzig.

Digitized by Google

XV. Jahrgang. 11. Heft. *November 1897.*

Deutsche Monatsschrift

für

Zahnheilkunde.

[*Nachdruck verboten.*]

Ueber Verschmelzung und Verwachsung der Zähne des Milchgebisses und des bleibenden Gebisses.

Von

Professor Dr. **Busch.**

Vortrag,

gehalten in der Sitzung des Central-Vereins Deutscher Zahnärzte am 6. August 1897.

Meine Herren! Mit dem vorliegenden Thema habe ich mich schon einmal beschäftigt und über dasselbe eine Arbeit in den Verhandlungen der Deutschen odontologischen Gesellschaft Bd. V, 1894, S. 45 veröffentlicht. Wenn ich heute zu demselben Gegenstande zurückkehre, so geschieht dies, weil ich in den inzwischen verlaufenen drei Jahren reichliche Gelegenheit gehabt habe, ein noch grösseres Beobachtungsmaterial anzusammeln, welches meine damals ausgesprochenen Ansichten im wesentlichen bestätigt und nach mancher Richtung hin erweitert hat. Es liegen in der Beziehung drei Möglichkeiten vor: entweder sind zwei Zähne, welche vollkommen getrennt angelegt waren, erst nachträglich durch Cementhypertrophie an ihren Wurzeln mit einander verwachsen, und dann bezeichnet man sie als verwachsene Zähne oder dentes concreti; oder zwei normale Zahnkeime sind bereits zu derjenigen Zeit, in welcher diese Keime noch aus weichem Gewebe bestanden,

Digitized by Google

mit einander vereinigt gewesen, und aus dieser Vereinigung ist dann ein hartes Doppelgebilde hervorgegangen, das man als verschmolzene Zähne oder dentes confusi bezeichnet; oder drittens ein normaler Zahnkeim und ein überzähliger Zahnkeim sind bereits zu derjenigen Zeit, in welcher diese Keime noch aus weichem Gewebe bestanden, mit einander vereinigt gewesen, sodass aus denselben mit eintretender Dentification ein hartes Doppelgebilde hervorging, welches man dann als Zwillingszahn oder dentes geminati bezeichnet. In dem Namen der Zwillingszähne ist daher stets ausgesprochen, dass es sich dabei um einen normalen und einen überzähligen Zahnkeim handelt. Es ist übrigens auch möglich, dass zwei überzählige Zahnkeime mit einander verschmelzen und auf diese Weise einen Zwillingszahn bilden. Es ist nun nicht immer leicht, einen verschmolzenen Zahn und einen Zwillingszahn von einander zu unterscheiden. Sieht man nur das betreffende Zahngebilde, so kann man nur selten mit Sicherheit erkennen, ob dasselbe aus der Verschmelzung zweier normaler Zahnkeime oder eines normalen und eines überzähligen Zahnkeimes entstanden ist. Sieht man aber das betreffende Zahngebilde noch in der Mundhöhle, so wird man meistens durch Auszählung der anderen Zähne feststellen können, ob dasselbe aus zwei normalen Zahnkeimen oder einem normalen und einem überzähligen Zahnkeim besteht. Sind schon viele Zähne in der betreffenden Mundhöhle verloren gegangen, so kann freilich auch hier die genaue Unterscheidung Schwierigkeiten machen. Dennoch muss die Unterscheidung zwischen verschmolzenen Zähnen und Zwillingszähnen aufrecht erhalten werden, denn es ist von wesentlicher Bedeutung, ob das Doppelgebilde aus der Verschmelzung von zwei normalen Zahnkeimen oder von einem normalen und einem überzähligen Zahnkeim, oder schliesslich von zwei überzähligen Zahnkeimen entstanden ist.

Die nachträgliche Verwachsung zweier vollkommen getrennt angelegter Zähne durch Cementhypertrophie der Wurzeln ist nach meinen Erfahrungen ein sehr seltener Vorgang. Es ist mir gelungen, nur einen einzigen Fall zu sammeln, in welchem ein abgestockter Wurzelrest des zweiten oberen Molaren mit der Wurzel des dritten nachträglich verwachsen ist. Es ist aber in der Literatur eine nicht geringe Anzahl derartiger Fälle beschrieben, der merkwürdigste Fall wohl von Sternfeld, in welchem die Wurzel-

Digitized by Google

spitzen von drei Zähnen: des mittleren oberen Schneidezahns, des seitlichen oberen Schneidezahns und des Eckzahns mit einander verwachsen waren. Der chronische Reiz für die Cementhypertrophie ist entschieden von der stark abgestockten Eckzahnwurzel ausgegangen und hat sich von dort auf die benachbarten beiden Schneidezahnwurzeln übertragen. Da Herr Sternfeld die Güte gehabt hat, diesen wohl einzig dastehenden Fall im Original einzusenden, so lege ich Ihnen denselben hiermit vor. (Fig. 1.)

Fig. 1.

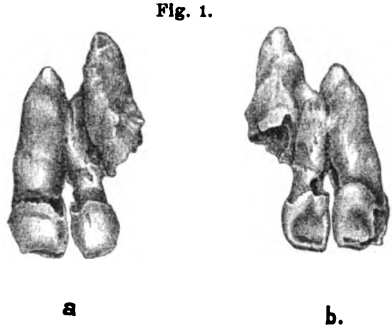

a b.

Nachträgliche Verwachsung durch Cementhypertrophie der 3 Wurzeln des mittleren und seitlichen Schneidezahns und des Eckzahns. a. Ansicht von der facialen Seite, b. Ansicht von der lingualen Seite. Natürliche Grösse.

Eine solche nachträgliche Verwachsung durch Cementhypertrophie kann nur die bleibenden Zähne befallen, denn an den Wurzeln der Milchzähne giebt es keine Cementhypertrophie und dementsprechend auch keine nachträgliche Verwachsung. Im übrigen gilt für die Verwachsung zweier Zahnwurzeln nur die Voraussetzung, dass dieselben nahe nebeneinander im Kiefer gestanden haben und nach Resorption der trennenden knöchernen Scheidewand mit einander in unmittelbare Berührung getreten sind.

Viel interessanter liegen nun die Verhältnisse bei den verschmolzenen Zähnen und den Zwillingszähnen, weil bei diesen schon die weichen Zahnkeime in Verbindung traten und aus denselben dann durch die darauf folgende Dentification das harte Doppelgebilde hervorging. Während die nachträgliche Verwachsung nur durch Cement stattfinden kann, vollzieht sich die Verschmelzung durch Schmelz, durch Dentin oder, falls sie erst in der letzten Zeit der Wurzelbildung eintrat, durch Cement. Man wird aber dann stets an der Art der Wurzelbildung erkennen können, ob es sich nur um die nachträgliche Verwachsung zweier getrennt angelegter Wurzeln handelt oder um die Verschmelzung zweier noch in der Ausbildung begriffenen Wurzeln.

Wenn ich nun nach diesen allgemeinen Voraussetzungen mich

Digitized by Google

zuerst den Milchzähnen zuwende, so kommt an denselben, wie bereits erwähnt, nachträgliche Verwachsung getrennt angelegter Wurzeln überhaupt nicht vor, weil es bei ihnen keine Cementhypertrophie giebt. Die Verschmelzung und Zwillingsbildung findet sich aber in den Milchschneidezähnen durchaus nicht besonders selten, ja sie ist wohl die einzige Bildungsabweichung, welche sich an den Milchzähnen häufiger findet als an den bleibenden Zähnen. Will man nun einen solchen Fall genau aufnehmen, so ist es immer am besten, man nimmt den Abdruck und fertigt das Gypsmodell an. Aldann extrahirt man, wenn es angänglich ist, das betreffende Zahngebilde, befestigt es auf dem Modell und bezeichnet durch einen Strich die Stelle, an welcher das Gebilde vorher gestanden hat. Dann kann nicht der leiseste Zweifel darüber bestehen, aus welchen Zahnkeimen dasselbe entstanden ist. Hat man aber nur das extrahirte Zahngebilde, so kann man demselben nicht mit Sicherheit ansehen, welche Zähne es einschliesst, und die Erinnerung ist in der Beziehung schon nach kurzer Zeit durchaus unzuverlässig. So enthält die Sammlung des Instituts 21 Fälle von zwei verschmolzenen Milchschneidezähnen, denen die genaue Angabe fehlt, und welche daher nach dieser Richtung hin nicht verwandt werden können. (Fig. 2.) Es handelt sich dabei nämlich immer um die Frage, ob zwei normale Milchschneidezahnkeime mit einander verschmolzen sind, oder ein normaler und ein überzähliger Zahnkeim, und das lässt sich dem Gebilde später nicht mehr mit Sicherheit ansehen. Dagegen enthält die Sammlung sechs Fälle, in denen ich mich genau davon überzeugt habe, dass der mittlere obere und seitliche Milchschneidezahn mit einander verschmolzen sind, und vier Fälle in welchen der mittlere obere Milchschneidezahn mit einem überzähligen Zahnkeim verschmolzen ist. Vom Unterkiefer enthält die Sammlung sechs Fälle, in welchen der mittlere mit dem seitlichen Milchschneidezahn verschmolzen ist, einen Fall, in welchem der mittlere Milchschneidezahn mit einem überzähligen Zahnkeim und einen Fall, in welchem der seitliche Milchschneidezahn mit einem überzähligen Zahnkeim verschmolzen ist, ferner einen Fall von Verschmelzung des seitlichen unteren Milchschneidezahns mit dem

Fig. 2.

Zwei verschmolzene Milchschneidezähne. Natürl. Grösse.

Digitized by Google

Milcheckzahn. Ausserdem enthält die Sammlung noch vier Fälle, in welchen drei Milchzähne mit einander verschmolzen sind, ein Verhalten, wie es bei den bleibenden Zähnen nur unter ganz ausnahmsweisen Verhältnissen vorkommt. Die Verschmelzung betrifft zweimal den mittleren oberen und seitlichen Milchschneidezahn und einen dazwischen gelegenen überzähligen Zahnkeim und zweimal den mittleren unteren und seitlichen Milchschneidezahn und gleichfalls einen dazwischen gelegenen überzähligen Zahnkeim. (Fig. 3.)

Fig. 3.

a. b.

Dreifaches Zahngebilde, hervorgegangen aus der Verschmelzung des mittleren mit dem seitlichen unteren Milchschneidezahn und einem überzähligen Zahnkeim.
a. Ansicht von der facialen Seite. b. Ansicht von der lingualen Seite. Natürl. Grösse.

Fasse ich nun diese Erfahrungen zusammen, so ergiebt sich daraus, dass die Verschmelzung im Milchgebiss die Mittellinie nicht überschreitet, und zwar weder im Oberkiefer noch im Unterkiefer, woran ich durchaus festhalten muss. Wer mich in der Beziehung widerlegen will, der bringe mir das Gypsmodell mit dem darauf befestigten extrahirten Zahngebilde, dann will ich ihm gerne zustimmen. Bloss die extrahirten Zahngebilde mit der Angabe, es wären die verschmolzenen oberen oder unteren mittleren Milchschneidezähne, sind dagegen vollkommen werthlos, denn ich weiss zu gut, wie in der Beziehung die Erinnerung täuscht. Es verschmilzt entweder der mittlere mit dem seitlichen Milchschneidezahn, oder der mittlere Milchschneidezahn mit einem überzähligen Zahnkeim, oder der seitliche Milchschneidezahn mit einem überzähligen Zahnkeim, oder der mittlere und seitliche Milchschneidezahn mit einem dazwischen liegenden überzähligen Zahnkeim als dreifaches Zahngebilde (dens trigeminus). In einem Fall fand ich auch Verschmelzung des seitlichen unteren Milchschneidezahns mit dem Milcheckzahn, doch halte ich dieses Vorkommen für sehr selten. Ob es auch vorkommt, dass der seitliche obere Milchschneidezahn mit dem Milcheckzahn verschmilzt, halte ich auch jetzt noch für zweifelhaft. Wedl giebt in seiner Pathologie der Zähne, Leipzig 1870, S. 111 an, er hätte in der Heider'schen Sammlung acht Fälle von verschmolzenen Milchzähnen beobachtet, welche sich insgesammt auf Zähne des Unterkiefers beziehen, und zwar ist die Verschmelzung

Digitized by Google

des mittleren mit dem seitlichen Schneidezahn in drei Exemplaren, jene des seitlichen Schneidezahns mit dem Eckzahn in vier Exemplaren, die Verschmelzung des unteren Milcheckzahns mit dem ersten Milchbackzahn in einem Exemplar vertreten. Wegen des letzteren Falles fragte ich brieflich bei Dr. von Metnitz an, welchem jetzt die Heider'sche Sammlung untersteht, und es ergab sich dabei, dass dieses Exemplar verloren gegangen ist, was ich lebhaft bedauere. Was die anderen sieben Fälle betrifft, so kann ich nicht umhin, die Vermuthung auszusprechen, dass die Angaben über deren Stellung im Munde keine ganz zuverlässigen waren, denn die Verschmelzung des seitlichen Milchschneidezahns mit dem Milcheckzahn konnte nicht gut in diesem Häufigkeitsverhältniss bei so wenigen Fällen angetroffen werden. Auch Baume erwähnt kurz einen Fall von Verschmelzung der Wurzeln eines Milchbackzahns mit einem Milcheckzahn und giebt die betreffende Abbildung, die aber wenig demonstrativ ist. Ich bedauere lebhaft, dass Herr Baume heute hier nicht anwesend ist, um über diesen höchst eigenthümlichen Fall Aufklärung zu geben. (Baume, Lehrbuch der Zahnheilkunde, dritte Auflage, Leipzig 1890, S. 158 Fig. 79.) Alsdann findet sich noch bei Magitot (Traité des Anomalies du système dentaire chez l'homme et les mammifères, Paris 1877) auf Tafel XIX Fig. 15 ein Fall von Verschmelzung der beiden Milchmolaren am Zahnhalse und den Wurzeln aus seiner persönlichen Sammlung, wohl der einzige derartige Fall, der jemals beschrieben wurde.

In einem Falle beobachtete ich bei einem mittleren oberen Milchschneidezahn ein Verhalten, welches ich bei bleibenden oberen Schneidezähnen öfters gefunden habe. Der Zungenhöcker erhebt sich in diesem Falle fast bis zur Höhe der Schneidekante und erlangt dadurch eine gewisse Selbstständigkeit Es ist das noch kein Fall von Verschmelzung zweier Zahnkeime, aber er steht diesen Fällen bereits nahe, weil hier der Zungenhöcker fast die Bedeutung eines selbstständigen Zahngebildes angenommen hat. Ganz kurz erwähne ich hier noch den Fall, welchen v. Metnitz beobachtete von Verschmelzung des linken unteren Milcheckzahns und ersten Milchmolars durch ein grosses aus Cement bestehendes Wurzel-Odontom, der einzige derartige jemals beobachtete Fall. (Odontome. Oesterreichisch-ungarische Vierteljahrschrift für Zahnheilkunde 1888, Bd. IV, S. 115.)

Digitized by Google

Ich wende mich nun den bleibenden Zähnen zu und zwar zuerst den Schneidezähnen von Oberkiefer und Unterkiefer, welche nicht ganz selten Verschmelzung und Zwillingsbildung zeigen. In dem vorliegenden Falle (Abdruck 172) sind die Kronen der mittleren oberen Schneidezähne in ganzer Ausdehnung mit den Kronen der seitlichen Schneidezähne verschmolzen und zeigen an der facialen Seite eine erheblich vorspringende Schmelzriefe, welche die Stelle der Verschmelzung deutlich markirt. Da keine Veranlassung vorlag, diese Doppelgebilde zu entfernen, so liegen die Originalzähne selber nicht vor und ich kann über das Verhalten ihrer Wurzeln keine Angabe machen. In dem zweiten Falle, welcher der Sammlung von Herrn Zahnarzt Bimstein geschenkt wurde (Abdruck 303), liegen die Verhältnisse folgendermassen. Es handelt sich um den Oberkiefer eines älteren Mannes, welcher schon erhebliche Zahndefecte erlitten hatte. Auf der linken Seite steht von dem mittleren Schneidezahn noch die Wurzel und daneben der ziemlich gut erhaltene seitliche Schneidezahn. Auf der rechten Seite ist die Krone des mittleren und seitlichen Schneidezahns vollkommen verschmolzen, und an der Verschmelzungsstelle findet sich ein ziemlich tiefer Einschnitt in der Schneidekante. Hier wurde das Doppelgebilde extrahirt und dem Abdruck beigefügt, und es ergab sich dabei, dass auch die Wurzeln bis zur äussersten Spitze der ganzen Länge nach mit einander verschmolzen waren. In einem dritten Fall (Abdruck 301), geschenkt von Dr. Grunert, ist der linke mittlere Schneidezahn etwas breiter als der rechte und zeigt auf seiner Schneidekante einen tiefen Einschnitt. Dieser Zahn wurde nicht extrahirt und liegt dementsprechend im Original nicht vor. Aber durch seine grössere Breite und den Einschnitt in der Schneidekante zeigt er sich deutlich als Zwillingszahn, hervorgegangen aus der Verschmelzung des Keimes für den mittleren Schneidezahn mit einem überzähligen Zahnkeim, denn daneben steht vollkommen getrennt der seitliche Schneidezahn.

In dem vierten Fall (Abdruck 379), geschenkt von Zahnarzt Hörstel, liegen die Verhältnisse folgendermassen. Beide mittleren oberen Schneidezähne zeigen sich deutlich als Doppelgebilde, der eine 11 mm, der andere 15 mm breit. Daneben stehen vollkommen getrennt die seitlichen Schneidezähne, so dass also beiderseitige

Digitized by Google

Zwillingsbildung vorliegt, hervorgegangen aus der Verschmelzung eines normalen und eines überzähligen Zahnkeims. Auf der linken Seite steht auch noch der Eckzahn in der Reihe, auf der rechten Seite war derselbe hoch oben an der facialen Seite zum Durchbruch gekommen und wurde der Entstellung wegen extrahirt. In dem fünften Falle, den ich selbst in der Poliklinik beobachtete (Abdruck 380), liegen die Verhältnisse folgendermassen. Auf der linken Seite des Oberkiefers stehen drei getrennte Schneidezähne und dahinter der aus der Reihe gedrängte Eckzahn. Auf der rechten Seite steht zuerst ein deutliches Doppelgebilde von 11 mm Breite, hervorgegangen aus der Verschmelzung eines normalen und eines überzähligen Zahnkeims, dann der seitliche Schneidezahn und dahinter der Eckzahn. Auch in diesem Falle wurde das Doppelgebilde nicht extrahirt, so dass ich über die Beschaffenheit seiner Wurzeln keine Angabe machen kann. In dem sechsten Falle, welchen ich selbst beobachtete, lagen bei einer 26jährigen Frau die Verhältnisse folgendermassen (Abdruck 202). Auf der rechten Seite des Oberkiefers bestanden normale Zahnverhältnisse, auf der linken Seite steht zuerst ein gewaltiges Zahngebilde von 14 mm Breite, hervorgegangen aus der Verschmelzung eines normalen und eines überzähligen Zahnkeims, dahinter der aus der Reihe gedrängte seitliche Schneidezahn und an normaler Stelle der Eckzahn. Der rechte mittlere Schneidezahn war also ein unzweifelhafter Zwillingszahn; da derselbe aber nicht extrahirt wurde, so kann ich über seine Wurzelverhältnisse nichts angeben. In dem siebenten Falle, den ich selbst in der Poliklinik beobachtete, lagen bei einem 10jährigen Knaben die Verhältnisse folgendermassen (Abdruck 147). Die mittleren oberen Schneidezähne waren noch im Durchbruch begriffen, der linke mittlere Schneidezahn war 11 mm breit, zeigte aber keine deutlichen Anzeichen der Doppelbildung. Der rechte mittlere Schneidezahn, 14 mm breit, ergiebt sich durch einen tiefen Einschnitt an der Schneidekante unzweifelhaft als Doppelbildung und zwar wahrscheinlich hervorgegangen aus der Verschmelzung eines normalen und eines überzähligen Zahnkeims. Das Zahngebilde wurde nicht extrahirt und liegt somit im Original nicht vor, daneben stehen noch die seitlichen Milchschneidezähne und die Milcheckzähne.

Digitized by Google

Den achten Fall beobachtete ich selbst in der Poliklinik (Abdruck 381). Bei einem 40jährigen Mann, der schon erhebliche Zahndefecte erlitten hatte, stand rechts der normale mittlere Schneidezahn, daneben die Wurzel des seitlichen Schneidezahns und dahinter der Eckzahn. Links zuerst ein deutliches Doppelgebilde, dann die Wurzel des seitlichen Schneidezahns und der Eckzahn.

In diesem Falle wurde das Doppelgebilde extrahirt und ergab sich als die Verschmelzung eines normalen und eines überzähligen Zahnkeims von der Schneidekante bis zur Wurzelspitze. In dem neunten Fall, den ich selbst beobachtete, lagen die Ver-

Fig. 4.

a. b. c.

Doppelgebilde, hervorgegangen aus der Verschmelzung des mittleren oberen Schneidezahns mit einem anderen Zahnkeim.
a. Ansicht von der facialen Seite. b. Ansicht von der lingualen Seite.
c. Doppeltes foramen apicale. Natürl. Grösse.

hältnisse folgendermassen (Abdruck 171). Der linke mittlere Schneidezahn war normal, 9 mm breit. Der rechte, noch im Durchbruch begriffen, 11 mm breit mit einem sehr stark ausgebildeten Zungenhöcker. Die seitlichen Milchschneidezähne waren bereits abgestossen und die seitlichen bleibenden Zähne noch nicht hervorgetreten. In diesem Falle wurde das Zahngebilde extrahirt und es ergab sich hierbei der höchst eigenthümliche Fall, dass die Doppelbildung dadurch zu Stande gekommen war, dass der eine Zahnkeim den anderen circulär umwachsen hatte, so dass an der Spitze der Wurzel zwei foramina apicalia vorlagen, von denen das eine das andere circulär umgab, also ein wahrer Fall von dens in dente. (Fig. 4.)

Den zehnten Fall beobachtete ich selbst in der Poliklinik bei einem 14jährigen Knaben (Abdruck 382). Auf der linken Seite waren die Verhältnisse normal, mittlerer, seitlicher Schneidezahn und Eckzahn; auf der rechten Seite waren die normalen Zähne stark aus der

Digitized by Google

Reihe gedrängt durch zwei überzählige Zähne. Von diesen war der eine ein gewöhnlicher Zapfenzahn, der andere aber ein Doppelgebilde, hervorgegangen aus der Verschmelzung von zwei überzähligen Zahnkeimen. Die Krone war in höchst eigenthümlicher Weise seitlich stark zusammengedrückt, und an der Wurzelspitze sah man durch ein sehr weites foramen apicale noch ein zweites Zahngebilde, welches von dem ersteren circulär umwachsen war. Also auch hier ein unzweifelhafter Fall von dens in dente. Den elften Fall beobachtete ich gleichfalls selbst in der Poliklinik (Abdruck 383). Auf der linken Seite des Oberkiefers standen die drei Frontzähne normal, auf der rechten Seite waren die beiden Schneidezähne stark nach der facialen Seite verdrängt durch ein gewaltiges überzähliges Zahngebilde. Dasselbe wurde extrahirt und ergab sich als eine unzweifelhafte Doppelbildung, hervorgegangen aus der Verschmelzung zweier überzähliger Zahnkeime. Auch hier hatte der eine Zahnkeim den anderen circulär umwachsen, und wenn man in das sehr weite foramen apicale hineinsah, so bemerkte man deutlich in der Tiefe desselben das umwachsene Zahngebilde. Von diesem Zahngebilde liess ich einen genauen Gypsabdruck anfertigen und aus dem Gebilde vier Querschnitte entnehmen und zu mikroskopischer Feinheit abschleifen. Von diesen Schliffen wurden dann Photographien mit geringer Vergrösserung hergestellt, die ich Ihnen hiermit vorlege. Aus der mikroskopischen Betrachtung der Zahnschliffe, sowie aus den Photographien geht nun klar und deutlich hervor, dass hier in der That das eine Zahngebilde das andere circulär umwachsen hatte. Das höchst merkwürdige Verhalten besteht nun aber darin, dass bei dem äusseren Zahngebilde der Schmelz nach aussen gewandt war, bei dem inneren Zahngebilde aber nach innen. Das Verhältniss der beiden Zähne war also dasjenige von zwei Handschuhfingern, von denen man den einen in den andern hineingesteckt hat, so aber, dass der innere Handschuhfinger zuerst umgewendet wurde, so dass seine farbige Seite nach innen kam. An der Dentinseite waren beide Zahngebilde zum Theil mit einander verschmolzen, zum Theil aber liessen sie einen freien Raum übrig, welcher jedenfalls während des Lebens von weicher Pulpenmasse erfüllt war. Aber auch der Schmelz des inneren Zahngebildes umschloss noch einen offenen Raum, in welchem während des

Digitized by Google

Lebens höchst wahrscheinlich noch Ueberreste des weichen noch fungirenden Schmelzorgans enthalten waren. Die folgenden drei Abbildungen geben eine klare Uebersicht der vorliegenden eigenthümlichen Verhältnisse. Dieselben sind nach den Photographien in etwas verkleinertem Massstabe ausgeführt. Figur 5 zeigt einen Querschnitt aus der Wurzel des Zahngebildes, an welchem die theilweise Verschmelzung der beiden Dentinwände klar hervortritt; das innere Zahngebilde zeigt bereits den ersten Anfang des Schmelz-

Fig. 5.

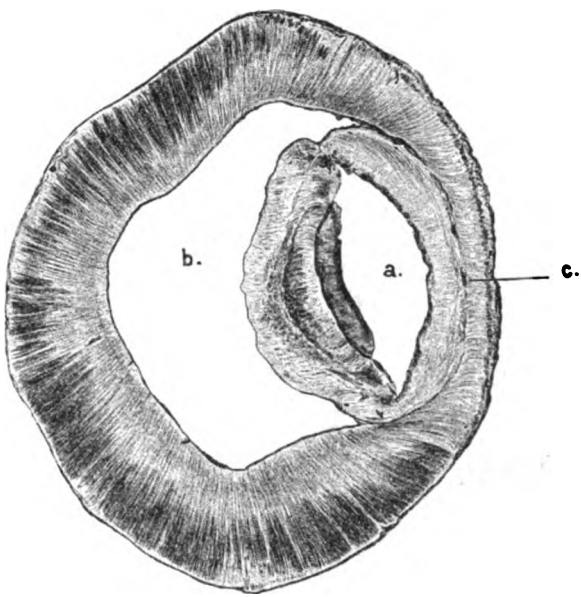

Querschnitt durch die Wurzel des Doppelgebildes, welches die theilweise Verschmelzung der beiden Dentinwände deutlich erkennen lässt.
a. inneres Zahngebilde b. äusseres Zahngebilde. c. Stelle der Verschmelzung.
Etwa 10fache Linear-Vergrösserung.

belages. Figur 6 zeigt einen Querschnitt durch die Krone, bei welchem das äussere Zahngebilde seinen Schmelz nach aussen wendet, das innere dagegen seinen Schmelz nach innen richtet, während die Dentinwände zum Theil verschmolzen sind. Figur 7 zeigt nur das innere Zahngebilde in stärker vergrössertem Massstabe. Dasselbe besteht ausschliesslich aus Schmelz und Dentin, dessen

Digitized by Google

Faserung an der Peripherie eine sehr unregelmässige ist, lässt aber kein Cement erkennen, wie das auch aus entwicklungsgeschichtlichen Gründen mit grosser Wahrscheinlichkeit erwartet werden konnte. Dieses Verhalten der Doppelbildung, welches darin besteht, dass der eine Zahnkeim den anderen circulär umwächst, habe ich bereits in meiner früheren Arbeit S. 53 genau beschrieben, sonst aber ist dasselbe, so viel ich weiss, noch von keiner anderen Seite her beobachtet worden, denn die bisher be-

Fig. 6.

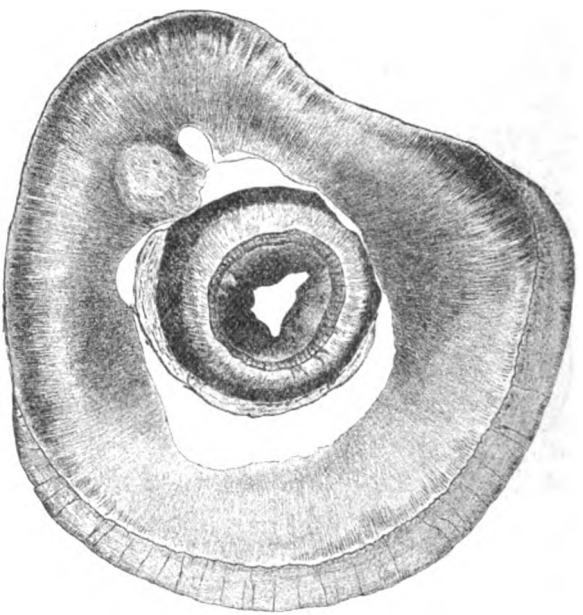

Querschnitt durch die Krone des Doppelgebildes. Das äussere Zahngebilde wendet seinen Schmelzbelag nach aussen, das innere nach innen. Die Dentinwände sind an einer kleinen Stelle verschmolzen. Etwa 10fache Linear-Vergrösserung.

schriebenen Fälle von Salter und Baume über Einschluss eines Zahngebildes in dem anderen verhalten sich sehr wesentlich abweichend.

Von extrahirten Doppelgebilden ohne den betreffenden Abdruck liegen mir noch folgende Fälle vor: Oberer seitlicher Schneidezahn mit einem überzähligen Zahnkeim der ganzen Länge nach verschmolzen, geschenkt von Zahnarzt Zimmermann in Berlin; zwei überzählige Zähne, die Kronen getrennt, die Wurzeln mit

Digitized by Google

einander verschmolzen, geschenkt von Zahnarzt Dr. Andreae in Hamburg; ein sehr eigenthümliches überzähliges Zahngebilde aus der harten Gaumenplatte dicht hinter den oberen Schneidezähnen bei einem 10jährigen Mädchen. Auch dieses Gebilde ergiebt sich als unzweifelhafte Doppelbildung, bei welcher die eine Zahnanlage die andere circulär umwachsen hat (Fig. 8); Oberer seitlicher Schneidezahn, welcher der ganzen Länge nach mit einem kleinen überzähligen Zahnkeim verschmolzen ist, und ein zweiter oberer

Fig. 7.

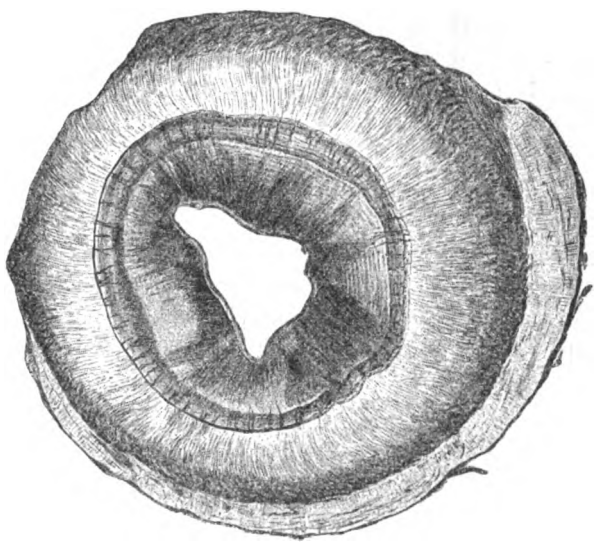

Nur das innere Zahngebilde von dem äusseren losgelösst. Der Schmelz ist nach innen gewandt, das Dentin nach aussen und die äussersten Lagen des letzteren zeigen eine sehr unregelmässige Faserrichtung.
Etwa 20fache Linear-Vergrösserung.

seitlicher Schneidezahn, bei welchem dasselbe Verhalten in etwas anderer Weise statthat.

Ich komme nun auf ein Verhalten, welches zwar noch keine eigentliche Doppelbildung darstellt, derselben aber bereits nahesteht. Ich hatte vorher einen oberen Milchschneidezahn gezeigt, bei welchem sich der Zungenhöcker zu einer gewissen Selbstständigkeit entwickelt hatte.

Bei den bleibenden Schneidezähnen kommt dieses eigenthüm-

Digitized by Google

liche Verhalten nun etwas häufiger vor. In dem vorliegenden Falle (Abdruck 325) ist dies bei dem linken mittleren oberen Schneidezahn erfolgt und dann liegen hier noch vier Fälle vor, in welchen dasselbe Verhalten bei dem oberen seitlichen Schneidezahn eintritt, alle vier Zähne im Original und zwei davon auf dem betreffenden Gypsabdruck befestigt. Ich betrachte diese Fälle so, dass ich annehme, der Zungenhöcker sei hier im Begriff sich zu

Fig. 8.

a. b. c.

Ueberzähliges Zahngebilde aus der harten Gaumenplatte, hervorgegangen aus der Verschmelzung von zwei überzähligen Zahnkeimen, von denen der eine den anderen circulär umwachsen hat.
a. Ansicht von der facialen Seite. b. Ansicht von der lingualen Seite.
c. Doppeltes foramen apicale. $1^1/_2$ natürl. Grösse.

einem selbstständigen Zahngebilde emporzuheben, woraus dann schliesslich eine Doppelbildung hervorgehen würde. (Fig. 9.)

Von dem oberen Eckzahn liegen mir nur zwei Fälle von Doppelbildung vor. Den einen Fall beobachtete ich selbst, in

Fig. 9.



a. b. c.

Oberer seitlicher Schneidezahn, dessen Zungenhöcker sich zu einer gewissen Selbstständigkeit erhoben hat.
a. Ansicht von der facialen Seite. b. Ansicht von der lingualen Seite.
c. Das jugendliche weite foramen apicale. Natürl. Grösse.

welchem der linke obere Eckzahn der ganzen Länge nach mit einem überzähligen Zahnkeim verschmolzen ist. Das Originalgebilde liegt vor, aber nicht der betreffende Abdruck. Den zweiten höchst eigenthümlichen Fall schenkte Herr Zahnarzt Ritter aus Berlin. Ein gewaltiger oberer Eckzahn endet in zwei getrennten Schmelzspitzen, zwischen denen noch eine kleinere Schmelzspitze

Digitized by Google

eingeschaltet ist. Auch hier liegt das Originalgebilde vor, aber leider nicht der dazu gehörige Abdruck. (Fig. 10.)

Alsdann hatte Herr Dr. von Metnitz in Wien noch die grosse Güte, zwei Original-Präparate einzusenden, welche ich Ihnen hiermit vorlege. In beiden Fällen handelt es sich um eine vollkommene Verschmelzung des mittleren und seitlichen oberen Schneidezahns von der Schneidekante bis zur Wurzelspitze. In dem einen Fall ist das Präparat vollkommen unberührt. In dem zweiten Fall dagegen, welcher dem ersteren so ähnlich sieht, als wäre er seine Copie, ist die faciale Hälfte weggeschliffen, um die eigenthümlichen Verhältnisse der mit einander verschmolzenen Pulpenhöhlen klarzulegen.

Fig. 10.

Oberer Eckzahn, welcher in drei Kronenspitzen ausläuft. Ansicht von der facialen Seite. Natürl. Grösse.

Ferner hat Herr Zahnarzt Lindhardt in Kopenhagen noch ein höchst seltenes Präparat eingesandt, welches wohl einzig in seiner Art dastehen dürfte. Dasselbe besteht in den beiden Oberkieferhälften eines noch jugendlichen Menschen von auffallend kleiner verkümmerter Bildung. Von den dritten Molaren ist keine Spur vorhanden, die zweiten Molaren sind frei hervorgetreten, die ersten Molaren durch Caries schwer zerstört. Die beiden Bicuspidaten sind jederseits vorhanden, von guter Bildung und gesund. Die Eckzähne sind an den Spitzen erodirt, aber sonst gut gebildet. Die Schneidezähne zeigen gleichfalls deutliche Erosionen, und beiderseits ist der mittlere mit dem seitlichen Schneidezahn in der ganzen Länge von der Schneidekante bis zur Wurzelspitze verschmolzen. Das eine Doppelgebilde ist in der Mittellinie aufgeschnitten und zeigt deutlich die Verhältnisse der verschmolzenen Pulpenkammern. Die beiden Alveolen sind gleichfalls mit einander verschmolzen und bilden einen genauen Abdruck der Wurzeln der Doppelgebilde. Es dürfte dies wohl der einzige Fall sein, in welchem nicht nur die orginalen verschmolzenen Zahngebilde, sondern auch die zugehörigen Kiefer vorliegen, so dass man über alle einschlägigen anatomischen Verhältnisse volle Aufklärung gewinnt. Der Fall ist zufällig in die Hände des Herrn Lindhardt gelangt, als Schädel zur Demonstration der normalen Anatomie. Ueber die Verhältnisse während des Lebens ist nichts bekannt.

Digitized by Google

Alsdann hat Herr Lindhardt noch folgende sehr schöne Fälle eingesandt: fünf Fälle von zwei verschmolzenen Milchschneidezähnen; einen Fall von beiderseitiger Verschmelzung des mittleren und seitlichen oberen Schneidezahns zu sehr unregelmässig gestalteten Doppelbildungen; einen Fall von angeblicher Verschmelzung des seitlichen Schneidezahns mit dem Eckzahn (des Oberkiefers?) zu einem sehr unregelmässig gestalteten Gebilde; einen Fall von Verschmelzung des oberen dritten Molars mit einem kleinen überzähligen Zahngebilde, und drei Fälle, in welchen zwei Molaren, wie es scheint solche des Oberkiefers, an den Wurzeln in ausgedehnter Weise mit einander verschmolzen sind. Für die Uebersendung dieser schönen Originalfälle sage ich Herrn Lindhardt an dieser Stelle meinen besten Dank.

Ferner hat Herr Dr. Sternfeld noch zwei Fälle eingesandt: in dem ersten derselben handelt es sich um eine Verschmelzung des rechten oberen seitlichen Schneidezahns mit einem überzähligen Zahnkeim. Das Original-Präparat ist im Gypsabdruck eingefügt. In dem zweiten Fall liegt eine Verschmelzung des rechten unteren seitlichen Schneidezahns mit einem überzähligen Zahnkeim vor auf dem Abdruck des ungewöhnlich starken Unterkiefers.

Von Verschmelzung und Zwillingsbildung der unteren Frontzähne liegen mir folgende Fälle vor.

1. Verschmelzung des linken mittleren Schneidezahns mit einem überzähligen Zahnkeim, Abdruck 206, nur der Abdruck und nicht das Original-Präparat.
2. Verschmelzung des linken mittleren und seitlichen Schneidezahns, Abdruck 327, nur der Abdruck.
3. Verschmelzung des rechten mittleren und seitlichen Schneidezahns, Abdruck 60, nur der Abdruck.
4. Verschmelzung des linken seitlichen Schneidezahns mit einem überzähligen Zahnkeim, Abdruck 302, nur der Abdruck.
5. Verschmelzung des linken seitlichen Schneidezahns mit einem überzähligen Zahnkeim, Abdruck 230, nur der Abdruck.
6. Verschmelzung des rechten seitlichen Schneidezahns mit einem überzähligen Zahnkeim, Abdruck 337, nur der Abdruck.

Digitized by Google

7. Verschmelzung des linken mittleren und seitlichen Schneidezahns, Abdruck 266, nur der Abdruck.
8. Verschmelzung des rechten mittleren und seitlichen Schneidezahns, Abdruck 202, nur der Abdruck.
9. Verschmelzung des linken mittleren Schneidezahns mit einem überzähligen Zahnkeim, Abdruck 135, nur der Abdruck.
10. Verschmelzung des rechten seitlichen Schneidezahns mit einem überzähligen Zahnkeim, Abdruck 243, nur der Abdruck.
11. Verschmelzung des rechten seitlichen Schneidezahns mit einem überzähligen Zahnkeim, Abdruck 345, nur der Abdruck.
12. Verschmelzung des rechten mittleren Schneidezahns mit einem überzähligen Zahnkeim, Abdruck 149, nur der Abdruck.
13. Verschmelzung des rechten seitlichen Schneidezahns mit einem überzähligen Zahnkeim, Abdruck 295, nur der Abdruck.

Alsdann liegen mir nach dieser Richtung hin noch zwei Original-Präparate vor, aber ohne den betreffenden Abdruck:

1. Verschmelzung des linken mittleren Schneidezahns mit einem überzähligen Zahnkeim in der ganzen Länge von der Schneidekante bis zur Wurzelspitze von einer 29jährigen Frau. (Fig. 11.)
2. Ein linker unterer seitlicher Schneidezahn, dessen Zungenhöcker sich bis zur Schneidekante erhebt, und welcher eine zweite Zahnanlage circulär umwachsen hat. (Fig. 12.)

Fig. 11.

Doppelgebilde, bestehend aus dem Keim für den mittleren unteren Schneidezahn und einem überzähligen Zahnkeim. Ansicht von der facialen Seite. Natürl. Grösse.

Von dem unteren Eckzahn besitzt die Sammlung weder ein Original-Präparat noch einen Abdruck, welcher auch nur eine Andeutung von Doppelbildung desselben zeigt.

Fig. 12.

a. b. c.

Doppelgebilde, bestehend aus dem Keim für den seitlichen unteren Schneidezahn und einem überzähligen Zahnkeim. a. Ansicht von der facialen Seite. b. Ansicht von der lingualen Seite. c. Doppeltes foramen apicale. Natürl. Grösse.

Digitized by Google

Es liegen mir also folgende Fälle von Verschmelzung und Zwillingsbildung der Milchfrontzähne und der bleibenden Frontzähne von Oberkiefer und Unterkiefer vor.

A. Milchfrontzähne.

Original-Präparate	18
Abdrücke	2
Abdrücke nebst Original-Präparat . .	2
Summa	22.

B. Bleibende Frontzähne.

Original-Präparate	9
Abdrücke	20
Abdrücke nebst Original-Präparat . . .	5
Summa	34.

Zusammen also 56 Fälle. In keinem dieser Fälle hat die Verschmelzung der Zähne die Mittellinie überschritten, so dass also die mittleren Schneidezähne von Oberkiefer oder Unterkiefer mit einander verschmolzen angetroffen wären. Aus dieser unmittelbaren Erfahrung ziehe ich nun den Schluss, dass eine Verschmelzung zweier Zähne über die Mittellinie hinweg entweder überhaupt nicht vorkommt, oder wenigstens zu den äussersten Seltenheiten gehört. Den Grund für dieses Verhalten sehe ich darin, dass die beiden Oberkieferhälften in der Mittellinie durch eine Sutur getrennt sind, und dass diese Knochennaht sich der Verschmelzung der oberen mittleren Schneidezähne mit einander hindernd entgegenstellt. Der Unterkiefer ist auch noch zur Zeit der Geburt in der Mittellinie durch eine Syndesmose getrennt, und wenn diese Syndesmose auch im neunten Monat nach der Geburt verknöchert, so bildet sie doch auf alle Fälle ein Hinderniss für die Verschmelzung der beiden mittleren Milchschneidezähne und auch der beiden mittleren bleibenden Schneidezähne mit einander, denn im neunten Monat nach der Geburt sind auch die bleibenden Schneidezähne schon soweit entwickelt, dass wenigstens ihre Kronen nicht mehr mit einander verschmelzen können.

(Schluss folgt.)

Digitized by Google

[Nachdruck verboten.]

Durchsichtige Glasfüllungen.

Von

Ernst Moeser, Zahnarzt in Frankfurt a/M.

(Aus dem Zahnärztl. Verein für die Provinz Hessen-Nassau, 20. Juni 1897.)

Meine Herren! Vielleicht ist es Ihnen schon bekannt, dass es mir gelungen ist, Zahnfüllungen aus wirklichem homogenen Glas herzustellen, welche sich durch die ganze Masse hindurch schleifen und poliren lassen.

Der Name Glasfüllungen ist ja schon seit mehreren Jahren in die Zahnheilkunde eingeführt, aber wirkliche Glasfüllungen hat es bis jetzt leider noch keine gegeben. Das seither verwendete Material war ein aus Glaspulver zusammengeschmolzener poröser, brüchiger Körper. Es war daher auch nicht möglich, dass diese Füllungen allgemein wurden.

Seit etwa einem Jahre mache ich Füllungen aus wirklichem homogenen Glas in jeder beliebigen Farbe und Form. Sie lassen sich durch die ganze Masse schleifen und wieder poliren, wodurch sie sich von den seitherigen sogenannten Glasfüllungen, welche nur an der unverletzten Oberfläche glatt sind, vollständig unterscheiden.

Es würde zu weit führen, die Eigenschaften des homogenen Glases als Zahnfüllungsmaterial einzeln zu erörtern. Jeder Fachmann wird sich diese leicht selbst klar machen können. Hier möchte ich nur einen Fall vorführen, bei dem meine durchsichtige Glasfüllung praktische Verwendung gefunden hat und der wohl einiges Interesse verdient.

Ich habe am 15. Mai 1897 einem Patienten eine grosse durchsichtige wasserhelle Glasfüllung gelegt, durch die das Innere des betreffenden Zahnes sich wie durch ein Fenster beobachten lässt.

Der Zahn, ein oberer rechter grosser Backenzahn war pulpitisch. Die Pulpa wurde cauterisirt und extrahirt, die Wurzelkanäle nur mit 2½ procent. Carbolwasser ausgespritzt und die durchsichtige Glasfüllung, welche nach einem Abdruck der Kronenhöhlung gegossen war, mit dünnem Eisfelder-Cement eingesetzt. Der Pulpenkanal blieb leer. Das Glas ist innen plan, aussen der Articulation entsprechend geschliffen und polirt. Die Dicke beträgt 2—3 mm, die Fläche fast einen Quadratcentimeter.

Durchschnitt des Zahnes.

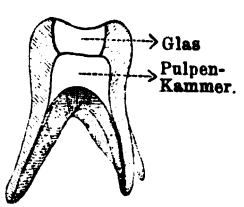

Der Zahn ist seitdem selbst gegen starken Schlag (und selbstverständlich Temperatureinflüsse) vollständig unempfindlich, hat seine Farbe durchaus nicht verändert, und die Füllung ist kaum sichtbar.

Digitized by Google

Heute, also nach Verlauf von 5 Wochen seit der Operation, erlaube ich mir, Ihnen den betreffenden Patienten vorzustellen und bitte Sie, den Zahn mit dem elektrischen Mundspiegel zu untersuchen. Die 3 leeren Wurzelkanäle sind durch das Glas deutlich zu erkennen. Das Innere des Zahnes ist schön hellrosa wie am ersten Tage; ein Zeichen, dass nicht die geringste Zersetzung eingetreten ist.

Vielleicht tragen meine durchsichtigen Glasfüllungen dazu bei, mehr Licht in die Theorie der Wurzelbehandlung und Füllung zu bringen. —

(Der Patient ein 20jähriger Mann wird vorgeführt, und die Untersuchung mit dem elektrischen Spiegel ergiebt das vom Redner Gesagte.)

[Nachdruck verboten.]

Bericht

über die Versammlung des Vereins schlesischer Zahnärzte

zu Breslau, am 1. Mai 1897.

Anwesend sind als Gäste die Herren: Dr. Hahn, Niepage-Görlitz, Prof. Dr. Partsch, Ziegel jr.-Görlitz; als Mitglieder die Herren: Alexander, Prof. Dr. Bruck, Dr. Bruck jr., von Cybulski, Dr. Freund, Frank-Striegau, Gossa. Dr. Guttmann, Dr. Hafke, Hille-Brieg, Jaeschke-Brieg, Dr. Jonas, Kapauner, Kunert, Dr. Nawroth, Dr. Reich-Lissa i. P., Dr. Reichel, Dr. Riegner, Prof. Dr. Sachs, Dr. Scheps, Schreiber-Liegnitz, Dr. Treuenfels.

Nach Erledigung der geschäftlichen Angelegenheiten wird Herr Prof. Dr. Partsch zum Präsiden des wissenschaftlichen Theils der Sitzung gewählt. Derselbe ertheilt Herrn Prof. Dr. **Bruck** das Wort zu seinem Vortrage über **angeborene Defecte des harten und weichen Gaumens.** Redner führt etwa Folgendes aus:

Durch einen künstlichen Gaumen sind drei Uebelstände zu heben: 1) Die mangelhafte Aussprache, 2) das Entweichen fester und flüssiger Nahrung durch die Nase, 3) die Schwierigkeit zu schlingen. Die Aussprache wird nicht immer unmittelbar nach Einlegung des Apparates verbessert, weil dazu bei allen angeborenen Defecten eine gewisse Erziehung der Zunge erforderlich ist. Daher ist bei Kindern unter 12 Jahren ein Obturator kaum mit Erfolg anzubringen, vielmehr erscheint das Alter von 16 Jahren als das geeignetste.

Im Jahre 1867 demonstrirte Geh.-Rath Dr. Süersen in einer Versammlung des Central-Vereins deutscher Zahnärzte einen neuen Gaumen-

Digitized by Google

ersatz, durch welchen er eine vollkommenere Aussprache erzielte, als dies bei den Kingsley'schen Obturatoren möglich ist. Süersen ging von der Erwägung aus, dass, um eine vollkommene Aussprache zu ermöglichen, der völlige willkürliche Verschluss der Mundhöhle gegen die Nasenhöhle durch Muskelbewegung erforderlich ist, und construirte seinen Apparat so, dass die Bewegungen des Constrictor pharyngis sup. nutzbar verwerthet werden. Zu diesem Zwecke lässt er die Gaumenplatte, welche an den Zähnen befestigt wird, nach hinten in den Spalt des weichen Gaumens in einen dicken Fortsatz auslaufen, dessen hohe seitliche Flächen schräg nach oben und aussen aufsteigen und mit den beiden Seiten des Velums auch dann noch in Contact bleiben, wenn der levator palati mollis in Thätigkeit ist. Ist das Velum gehoben, so liegt die untere Fläche des Fortsatzes noch immer mit ihnen in gleicher Höhe, sonst liegt der hintere Theil des künstlichen Gaumens über dem Velum, die ausgeathmete Luft kann ungehindert in die Mund- und Nasenhöhle gelangen. Sobald aber der Constrictor pharyngis sup. das Cavum pharyngo-palatinum verengt, legt er sich an den hinteren Theil des künstlichen Gaumens an und führt so den Verschluss der Mundhöhle gegen die Nasenhöhle herbei, wodurch der näselnde Ton bei der Aussprache vermieden wird.

Da die nach den Angaben Süersen's gefertigten Obturatoren jedoch häufig ihrem Zwecke nicht entsprachen, habe ich ein anderes Verfahren bereits im Jahre 1869 angegeben, um die für die Functionen des Schlingens und Sprechens nothwendigen physiologisch-anatomischen Bedingungen möglichst vollkommen wieder herzustellen. Das Schlingen ist ein viel einfacherer Vorgang als das Sprechen, und es kann daher ersteres dem Patienten stets wieder durch einen Obturator ermöglicht werden, sofern es überhaupt gelingt, den Defect zu verschliessen und das Abweichen des Bissens von seiner natürlichen Richtung zu verhindern, während das Sprechen noch ebenso unvollständig und mangelhaft wie vorher bleiben kann, wenn auch der Defect geschlossen ist. Hier handelt es sich darum, den zum Sprechen nöthigen Resonanzboden so künstlich herzustellen, wie ihn die Natur im normalen Zustande hervorbringt. Die angeborenen Defecte des harten und weichen Gaumens haben alle eine constante Form; alle, welche mir zu Gesicht gekommen sind, bestanden in einer Spaltung des harten Gaumens, die von der hinteren Fläche der grossen und kleinen Schneidezähne des Oberkiefers beginnt und sich schräg in der Weite eines halben oder ganzen Zolles bis zum Velum palatinum erstreckt. Der Defect hat also eine dreieckige Gestalt mit der Spitze nach vorn, mit der Basis nach hinten gerichtet. Ist er sehr gross, dann fehlt ein grosses Stück der knöchernen Nasenscheidewand, und zwar nicht nur die Lamina perpendicularis des Siebbeins, sondern auch der Vomer. Höchstens sieht man eine kleine Knochenleiste als Andeutung, und wenn man vom Munde aus in diese Höhlung hineinsieht, erblickt man eine bis in die oberen

Digitized by Google

Nasenmuscheln sich erstreckende Vertiefung und kann selbst bis zur Schädelbasis resp. zur unteren Fläche des Keilbeinkörpers sehen. Vom weichen Gaumen sind nur Fragmente vorhanden, fransenartige mit wulstigen Rändern versehene Muskelpartien, welche die Ursprungsstellen der Muskeln des weichen Gaumens repräsentiren und von der Schädelbasis nach dem Rachen und den processibus pterygoideis zu frei herabragen. Bei allen angeborenen Defecten habe ich bisher folgendes Verfahren geübt. Ich nehme einen Abdruck in Gyps, ohne die Masse tief in den Defect zu drücken, und verfertige darnach eine Kautschukplatte, die etwas niedriger zu liegen kommt, als der natürliche Gaumen gelegen haben würde, also etwas flacher ist, ohne jedoch den vollständigen Verschluss zu verhindern. Nachdem so der Defect des harten Gaumens ersetzt ist, gehe ich zum Ersatz der übrigen Defecte, zunächst an die Bildung des fehlenden Nasenlochs, je nach der Beschaffenheit des Defectes, indem ich weiche englische Guttapercha in Form einer perpendiculären Wand auflege, das dann von selbst die Form des Bodens der Nasenhöhle annimmt und das Septum nasi resp. die Lamina perpendicularis des Siebbeins und den Vomer künstlich wiederherstellt. An der Spina nasalis posterior bringe ich einen Metallkanal an, in dem ich eine Spiralfeder befestige. Nachdem ich mich von der nöthigen Länge derselben überzeugt, baue ich zur Ergänzung des fehlenden Velums die nöthige Guttaperchamasse sowohl zur Seite als auch nach hinten auf, doch so, dass noch eine Communication zwischen Mund- und Nasenhöhle, wie im normalen Zustande, verbleibt.

Die Verbesserung der Aussprache ist bald nach Anlegung des Apparates eine auffallende. Um sie jedoch in jeder Beziehung der normalen gleich zu machen, bedarf es für den Patienten noch besonderer Uebungen. Gewisse Consonanten, bei deren Aussprache der harte und weiche Gaumen besonders betheiligt sind, spricht der mit dem angeborenen Defect behaftete Patient entweder gar nicht aus, wie z. B. die, bei deren Aussprache die Zunge an den Gaumen anschlagen muss, oder er bildet sich dafür unvollständige Surrogate, und nicht selten suchen die Unglücklichen wie die Taubstummen durch die Mimik, d. h. durch die Zuhilfenahme der Gesichtsmuskeln den Fehler der Aussprache zu verbessern, um sich verständlich zu machen. Manchmal werden aber die Gaumenlaute gleich durch den Obturator hergestellt. Eine besondere Hilfe habe ich noch darin gefunden, dass ich den gewöhnlich verkrümmten grossen oder kleinen Schneidezahn, der mit seiner vorderen Fläche an die Lateralfläche seines Nachbars anstiess, extrahirte und dann in der richtigen Stellung replantirte.

Redner demonstrirt während des Vortrages zwei Schädel mit Gaumendefecten und ein Gypsmodell von einem Patienten, welchem das Velum palatinum fehlt, ohne dass ein Defect des harten Gaumens vorhanden wäre.

Digitized by Google

Die Discussion wird verschoben bis nach dem nun folgenden Vortrage.

Die erworbenen Defecte des Gaumens und der Kiefer.

Von Dr. phil. **Jonas**, prakt. Zahnarzt, **Breslau.**

Meine Herren! Im Anschluss an den Vortrag meines verehrten Vorredners, des Herrn Prof. Dr. Bruck **„über die angeborenen Defecte des harten und des weichen Gaumens"** möchte ich mir erlauben, Ihnen in kurzen Zügen eine Schilderung der **„erworbenen Defecte des Gaumens und der Kiefer"** zu geben. Gehören diese Krankheitsbilder gerade nicht zu den alltäglichen Erscheinungen in der Praxis des Stomatologen, so sind sie doch für denselben von hohem Interesse in praktischer sowie wissenschaftlicher Hinsicht; sie sind gewissermassen eine Brücke, welche die moderne Zahnheilkunde mit der allgemeinen Medicin verbindet.

Die Anregung zu meinem Vortrage schöpfte ich aus der mangelhaften Berücksichtigung meines Themas in der zahnärztlichen Literatur; selbst in den neuesten und umfangreichsten Lehrbüchern der Zahnheilkunde finden sich nur spärliche und zerstreute Angaben. Ich musste deshalb zu meinem Vortrage grösstentheils chirurgische und dermatologische Specialwerke zu Hilfe nehmen. M. H.! Versprechen Sie sich nicht allzuviel Neues von mir zu hören! Der Hauptzweck meines Vortrages soll der sein, Ihnen einmal im einheitlichen Rahmen alle jene Erscheinungen und Krankheitsbilder vorzuführen, die Defecte des Gaumens und der Kiefer bewirken können.

In meinem Vortrage werde ich mich nicht nur auf die gröberen Defecte im eigentlichen Sinne des Wortes beschränken, sondern ich werde in das Gebiet meiner Abhandlung auch die kleineren Gewebsverluste des Gaumens und der Kiefer ziehen, wie solche als Folgeerscheinungen mancher Krankheiten auftreten. Die Eintheilung ergiebt sich in ungezwungener Weise am besten folgendermassen:

Die erworbenen Defecte des Gaumens und der Kiefer: I. durch pathologische Processe, II. durch chemische Noxen, III. durch Traumen, IV. durch Operationen.

I. Pathologische Processe.

Von allen Krankheiten, welche zu den hier in Betracht kommenden Defecten Veranlassung geben können, nimmt die **Lues** den ersten Rang ein, und zwar sind es vor allem die Spätformen der Syphilis, welche sich hier geltend machen. Eine Prädilectionsstelle der zerfallenden luetischen Infiltrationsproducte ist die Uebergangsstelle des weichen Gaumens in das Zäpfchen. Meist gehen diese Partien zuerst verloren. Umfangreichere Defecte entstehen jedoch durch Zerfall der Gummata, deren Lieblingssitz die Mittellinie des Gaumens ist. Diese gummösen

Digitized by Google

Infiltrationen sind die gefürchtetsten und können, wenn nicht rechtzeitig eine energische antisyphilitische Behandlung eingeleitet wird, zur Zerstörung des ganzen Gaumens führen.

Aber nicht nur auf diese Weise giebt die Lues Veranlassung zu Defecten, sondern sie kann auch unter dem Bilde syphilitischer Periostitiden zu Knochen- und Weichtheil-Nekrosen führen.

Ferner kann es zu ausgedehnten Verstümmlungen im Bereiche der Mundhöhle und in den meisten Fällen zum letalen Ausgang kommen durch eine der bösartigsten, bei uns zum Glück sehr selten auftretenden Krankheiten, die **Noma.**

In mancher Hinsicht der Noma ähnlich sind jene schweren, ebenfalls sehr selten zur Beobachtung bei uns kommenden Fälle von **Stomatitis ulcerosa.** In besonders ungünstigen Fällen kann es hierbei zu weitgehenden nekrotischen Veränderungen kommen, welche zu allgemeiner Pyämie führen können.

Nicht so schlimme Folgen wie die Stomatitis ulcerosa hat die **Stomatitis scorbutica.** Sie führt in den schlimmsten Fällen zur Nekrose des Alveolarfortsatzes.

Ein Krankheitsbild, das in unseren Gegenden fast gar nicht vorkommt, sondern hauptsächlich in Besarabien, Galizien und der Wallachei, ist das **Rhinosklerom.** Das Wesen dieser Krankheit besteht in einem durch Bacillen hervorgerufenen, äusserst schleichend verlaufenden Entzündungsprocess, der zu Knoten und Borkenbildung führt. Durch Schrumpfung der Knoten bleiben strahlige Narben zurück. Von 85 Fällen, die Wolkomitsch erwähnt, betrafen 16 den Oberkiefer-Alveolarfortsatz, 17 den harten Gaumen.

Eine andere Krankheit, die hier zu Lande nur in wenigen Exemplaren und auf einen bestimmten Herd localisirt vorkommt, ist die **Lepra.** Durch den geschwürigen Zerfall der knotigen Infiltrationen kann es an den Gaumenbögen und an der Uvula zu Substanzverlusten und Perforationen kommen.

Im vorigen Jahre hatten wir hier in Breslau Gelegenheit, zwei Leprakranke, vorgestellt durch Herrn Geh.-Rath Prof. Dr. Neisser, zu sehen. In Bezug auf unser Thema bot nur der eine Patient interessantes Material. Ich lasse hier den für uns in Betracht kommenden Passus aus der Krankengeschichte dieses Patienten, wie sie von Dr. Wertberg im Neisser'schen stereoskopischen med. Atlas, VI. Liefg. Nr. 63 beschrieben ist, folgen:

„Am weichen Gaumen und an der Uvula stark ausgesprochene leproese Veränderungen, ebenso an den Gaumenbögen beiderseits frische und alte Stellen, so dass z. B. die Uvula zu einem grossen starken platten Wulst umgewandelt erschien. Die Gaumenbögen durch sehnig weisse Narbenbrücken mit der hinteren Rachenwand verwachsen und ähnliche Herde nach aufwärts in den Nasenrachenraum ziehend."

Eine weitere hier in Betracht kommende Erkrankung ist die

Digitized by Google

Diphtherie. Sie ist in diesen Fällen secundär von den Tonsillen her fortgeleitet und befällt dann am häufigsten den weichen Gaumen. Durch Abstossung der mortificirten Massen können tiefe Substanzverluste und Perforationen entstehen, so dass Gaumenbogen und Zäpfchen wie Zunder zerfallen.

Eins der wichtigsten Kapitel der chronisch infiltrativen Processe im Munde, welche Defecte im Gefolge haben können, stellt die **Tuberkulose** dar.

Was zunächst den **Lupus** des Gaumens anbelangt, so bietet er manche Aehnlichkeit mit den oben bereits geschilderten luetischen Processen. Er befällt theils primär, theils secundär Zahnfleisch und Gaumen. Die Ulcerationen können in den schwersten Fällen zu mehr oder minder ausgedehnten Defecten des Velums und zu Perforationen führen oder nur zu narbigen Schrumpfungen.

Von den anderen Formen der Tuberkulose finden wir hier zunächst die äusserst seltene **locale Tuberkulose** des Zahnfleisches, welche zu Ulcerationen und Perforationen in die Kiefer- und Nasenhöhle Anlass geben kann.

Häufiger ist die secundäre Form in Zusammenhang mit Tuberkulose der Lungen und anderer Organe; sie kann am harten Gaumen als **tuberkulöse Caries** auftreten und ähnliche Zerstörungen wie die Lues erzeugen. Diese letzteren, schwersten Fälle gehören auch zu den Seltenheiten. Ich bin in der Lage, Ihnen einen derartigen Fall rein tuberkulöser Art demonstriren zu können.

Anfang Februar wurde ich zu einem Patienten mit hochgradiger Phthise gerufen, der plötzlich zwei Perforationen im Gaumen in der Grösse einer Bohne bemerkte. Die eine befand sich seitlich der Mittellinie, die andere in der Gegend des Alveolarfortsatzes und communicirte mit dem Antrum; das ganze linke Gaumendach war papierdünn; Patient stand kurz vor dem Exitus. Die Defecte belästigten den Kranken sehr bei der Nahrungsaufnahme. Ich fertigte ihm deshalb eine Kautschuk-Platte an, welche die Perforationen überdeckte und ihm für die letzten Wochen seines Lebens noch eine erhebliche Erleichterung seines Zustandes verschaffte. Drei Wochen später trat der Exitus ein; der Fall kam zur Section und der mikroskopische Befund bestätigte die Diagnose. Auf meine Veranlassung wurde der linke tuberculöse Oberkiefer entfernt, und ich bin deshalb in der Lage, Ihnen denselben herumreichen zu können.

Einen seltenen Fall eines tuberkulösen Gaumengeschwürs ist der von Walter in den Therap. Monatsheften IX, 2. 1895 beschriebene. Bei dem Kranken, der an Lungen- und Kehlkopftuberkulose litt, bildete sich im Anschluss an eine Zahnextraction ein tuberkulöses Gaumengeschwür, das Weichtheile und Knochen zerstörend in die Kieferhöhle durchbrach.

Ferner muss ich hier noch Erwähnung thun der **Aktinomykose;**

Digitized by Google

auch sie kann Zerstörungen der Kiefer herbeiführen, doch ist die Casuistik hierüber noch zu gering, um Ausführliches berichten zu können.

Eine andere Gruppe von Erkrankungen, die zu grossen Zerstörungen Veranlassung geben können, sind die **Tumoren.** Unter diesen nimmt die erste Stelle das **Carcinom,** resp. der tiefgreifende infiltrirte Epithelialkrebs ein. Er geht mit umfangreicher und tiefgreifender Geschwürsbildung einher und greift in seiner Destruction auf den Knochen über. Das Kiefergerüst kann dadurch arg zerstört werden. Carcinom des harten Gaumens ist sehr selten.

Desgleichen können **Sarkome, Fibrome** und **Cysten** den Kiefer auftreiben und zum Zerfall bringen. Zu gleichen Zerstörungen geben auch **Schleimhautpolypen** der Oberkieferhöhle Veranlassung, die bei ihrem hochgradigem Wachsthum die Oberkieferhöhle aufblähen und das Gaumendach usuriren und zur Perforation führen können.

Eine häufige Ursache zu Nekrosen der Kiefer bilden die **Periostitiden.** Soweit diese in einer allgemeinen, den ganzen Organismus betreffenden Dyskrasie (Lues, Tuberkulose) zu suchen sind, habe ich sie bereits oben erwähnt, theils werde ich dies im nächsten Abschnitt thun. Hier will ich nur noch diejenigen Nekrosen schildern, welche nach schwer verlaufenden **Exanthemen,** Masern, Scharlach, Pocken entstehen. Sie betreffen, wie schon Salter hervorhebt, meist den Unterkiefer und können die Bildung von bedeutenden Sequestern veranlassen. Eine gewisse Prädisposition zur nekrotisirenden Ostitis giebt nach Baume (Lehrbuch d. Zahnheilkunde, 2. Aufl. St. 451) die **Skrophulose,** besonders zur Zeit der Dentition.

Die häufigsten und leichtesten sind die **Alveolar-Nekrosen** nach chronischer Periodontitis. Greift die Entzündung auf den Kiefer über und befällt sie grössere Partien desselben, so kommt es zur acuten eitrigen Periostitis und Osteomyelitis und daran anschliessender Kiefernekrose. Diese Complication kann sogar durch allgemeine Sepsis den Tod herbeiführen.

Einen interessanten Fall von Kiefernekrose im Anschluss an eine acute eitrige Periostitis, wahrscheinlich infolge von Wundinfection, kann ich Ihnen heute vorstellen. Der Fall stammt aus der chirurgischen Abtheilung des städt. Krankenhauses zu Allerheiligen.

Der Patient litt an einem linksseitigen Zungencarcinom. Dieses wurde ihm am 15. Febr. 1896 exstirpirt und zu diesem Zwecke die temporäre Unterkieferresection nach Langenbeck ausgeführt. Der Heilungsprocess, der anfangs ein guter war, ging später sehr schlecht von statten; die Fistel eiterte fortwährend, der Kiefer war locker und consolidirte sich nicht; es traten hohe Temperatursteigerungen ein; Patient litt an einer starken Gingivitis, so dass er sich selbst 11 Zähne extrahirte. Am 29. Aug. kam es zur Abstossung zweier grosser Unterkiefersequester aus der seitlichen Fistel. Von dieser Zeit an schloss

Digitized by Google

sich die Fistel, und das Allgemeinbefinden des Patienten wurde ein anhaltend besseres.

Der Unterkiefer hat sich durch fibröse Massen consolidirt, so dass nur noch eine geringe Beweglichkeit der Stümpfe vorhanden ist. Eine Dislocation ist nicht eingetreten, dagegen ist der ganze Bogen des Unterkiefers verkürzt, so dass er in anormaler Weise weit hinter dem Oberkiefer steht. Sie sehen dies am besten an der Prothese, die ich dem Patienten angefertigt habe. Der Defect befindet sich in der Gegend des Kieferwinkels, ist ungefähr 2 cm gross und bei Digitaluntersuchung deutlich zu fühlen. Die Heiiung ist per secundam in befriedigender Weise zu Stande gekommen.

Photographien vom Kieferdefect mittelst Röntgen-Strahlen ergaben wegen der grossen technischen Schwierigkeiten leider keine zufriedenstellenden Bilder.

II. Chemische Noxen.

Die durch chemische Schädlichkeiten verursachten Zerstörungen in der Mundhöhle entstehen entweder durch directe Berührung mit den Chemikalien oder indirect durch bereits dem Organismus einverleibte Gifte.

Zerstörungen der Weichtheile werden besonders durch **concentrirte Säuren** oder **Laugen** bewirkt, desgleichen durch **Aetzgifte** wie Sublimat. Alle diese Insulte können auch zu ausgedehnten Geschwürsbildungen und sich daran anschliessenden Nekrosen und Narbencontractionen Veranlassung geben.

Die localen chemischen Affectionen sind entweder Läsionen als Folgen eines Selbstmordversuches oder durch Genuss verwechselter Flüssigkeiten; bisweilen auch unvorsichtige Aetzungen in therapeutischer Absicht mit Chromsäure oder Argentum nitricum.

Aus der grossen Anzahl von Chemikalien, welche, meist durch Einathmen dem Organismus schädlich werden, giebt nur ein kleiner Theil zu Nekrosen des Kiefers Veranlassung. Die Erkrankungen dieser Art sind fast sämmtlich sogenannte **Gewerbekrankheiten.**

Ich kann es nicht unterlassen, Sie bei dieser Gelegenheit auf einige Broschüren aufmerksam zu machen, die für den Zahnarzt viel Interessantes und Wissenswerthes enthalten. Es sind dies: Rohrer, Intoxicationen in ihrer Beziehung zu Nase, Rachen, Ohr; Winkler, Gewerbekrankheiten der oberen Luftwege; Seifert, Die Gewerbekrankheiten der Nase und Mundrachenhöhle.

Von diesen hier erwähnten Gewerbekrankheiten ist die **Phosphornekrose,** welche allerdings jetzt, dank der immer mehr und mehr ausgebreiteten und praktisch ausgeübten Gewerbe-Hygiene, weit seltener als früher auftritt, die gefürchtetste. Der Unterkiefer wird hier öfter als der Oberkiefer befallen. In den schlimmsten Fällen kann es zum Verlust des ganzen Unterkiefers kommen.

Digitized by Google

Nicht so gefährlich ist die **Hydrargyrose.** Auch sie tritt meist als Gewerbekrankheit auf, doch kann sie auch Personen befallen, die in unvorsichtiger Weise mit Quecksilber behandelt worden sind. Die Quecksilberintoxication führt bei längerem Bestande, falls das schädigende Agens nicht eliminirt und keine geeignete Therapie eingeleitet wird, zur **Stomakace.** Es bilden sich an der Schleimhaut der Mundhöhle Ulcerationen, welche grosse Neigung zur Ausbreitung zeigen und zur Nekrose der Schleimhaut, der Kieferränder und Alveolen führen. Nach der Heilung bleibt bisweilen, zumal in den hochgradigen Fällen, eine mehr oder minder ausgedehnte Verwachsung zwischen Wange, Alveolarwänden und Zunge zurück.

Ferner gehört noch in dieses Gebiet die **Arsenintoxication,** wie solche durch Einathmen gasförmiger oder staubförmiger Arsenverbindungen zu Stande kommt. Das Arsen verursacht am Gaumen, am Zahnfleisch und an der Zunge Geschwüre, welche Gewebsverluste bewirken und in schlimmen Fällen selbst den Knochen angreifen können.

Schliesslich erwähne ich noch die **Fluorwasserstoffsäure.** Es können hier dieselben Erscheinungen wie durch Arsen hervorgerufen werden.

III. Traumen.

Die Defecte durch Traumen sind meist leichterer Art, seltener umfangreicher. Die grössten Zerstörungen entstehen durch **Schussverletzungen** aus grosser Nähe im Bereich der explosiven Zone, d. h. innerhalb der Sprengwirkung. Derartige Verletzungen der Weichtheile und des Knochengerüstes erfolgen fast stets durch Handfeuerwaffen, meist in selbstmörderischer Absicht. Die schlimmsten Zerstörungen entstehen durch solche Schüsse, bei denen als Projectil Wasser verwendet wird; nicht minder arge Verwüstungen richten die Granatschüsse an. Alle diese Verletzungen sind meist derartig, dass die Schädelbasis oder das Gehirn gleichzeitig mit verletzt ist und der Tod sofort eintritt, daher ausserhalb des Rahmens des stomatologischen therapeutischen Interesses liegen.

In sehr seltenen Fällen, in denen die Splitterung keine allzu grosse ist, gelingt es dem Chirurgen, therapeutisch vorzugehen und oft unglaublich günstige functionelle und kosmetische Resultate zu erzielen.

Die Schussverletzungen aus mittlerer und weiterer Distanz geben, weil die durch dieselben gesetzten Defecte selten die Grösse des Projectildurchmessers überschreiten, unter antiseptischen Cautelen sehr günstige Heilerfolge.

Ferner kommen hier noch in Betracht die **Stichverletzungen** des Gaumens und der angrenzenden Theile.

Zufällige Verletzungen des harten Gaumens sind selten; sie erfolgen am häufigsten noch bei Kindern, welche einen spitzen Gegenstand, Bleistift oder Federhalter im Munde halten und während des Spieles zu Falle kommen.

Digitized by Google

Nicht eigentlich zu den Defecten, wohl aber häufig in enger Beziehung zu denselben stehen die **Fracturen**, insofern als diese Verletzungen im Gefolge Defecte nach sich ziehen können. Von den Fracturen sind die des Oberkiefers seltener als die des Unterkiefers, besonders selten sind die isolirten Brüche der Gaumenplatte. Die Fracturen verdanken ihre Entstehung meist directen Gewalten, Sturz, Hufschlag, Maschinengewalt und Schussverletzungen.

Sie beschränken sich meist auf den Alveolarfortsatz, und hierbei kommt es nicht selten vor, dass umfangreiche Theile des Alveolarfortsatzes mit den Zähnen dadurch verloren gehen. Besonders oft sehen wir dies durch Hufschlag zu Stande kommen.

Aus eigener Praxis ist mir ein Fall bekannt, welcher einen siebenjährigen Knaben vom Lande betraf, dem durch Hufschlag ein bedeutendes Stück des Alveolarfortsatzes mit den unteren vier Schneidezähnen vom Kiefer losgetrennt wurde. Da das Stück ausserhalb jeder Verbindung mit dem angrenzenden Kiefer und seinem Periost stand, so konnte auf ein Anheilen natürlich nicht mehr gerechnet werden. Die Beschreibung eines grossen traumatischen Defectes des harten Gaumens gleichfalls durch Hufschlag finden Sie im III. Jahresbericht des hiesigen Kgl. Zahnärztl. Universitäts-Institutes (Dtsch. Monatsschrift f. Zahnheilkunde, 1. Heft, 1897). Das stereoskopische Bild hierzu, sowie einige andere interessante Photographien erworbener Defecte, sämmtlich von Herrn Prof. Partsch gütigst zur Verfügung gestellt, reiche ich Ihnen herum.

Bisweilen kommt es erst längere Zeit nach dem Insult zu Nekrosen infolge **traumatischer eitriger Periostitis.**

Ebenfalls unter die durch directe Gewalt verursachten Defecte zählen diejenigen, welche wir durch **Instrumente** in therapeutischer Absicht herbeigeführt sehen; so gehörten z. B. umfangreiche Verletzungen des Alveolarfortsatzes durch Anwendung des Schlüssels oder Pelikans früher gerade nicht zu den Seltenheiten. Noch heute kann es durch unvorsichtiges Handhaben des Gaisfusses zu einer Verletzung des Gaumens kommen. Eine nicht unbedeutende Zerstörung der Tuberositas des Oberkiefers kann auch durch contraindicirte Anwendung des löffelförmigen Hebels von George zur Extraction des dritten oberen Molars entstehen. Schliesslich muss ich noch erwähnen, dass auch durch Manipuliren mit dem scharfen Löffel bei unruhigen Patienten, besonders Kindern, Verletzungen des weichen Gaumens leicht vorkommen können.

IV. Operationen.

Die Defecte, welche durch die Hand der Chirurgen entstehen, sind meist durch Erkrankungen, wie ich solche oben erwähnt habe, bedingt. In den meisten Fällen sind **Tumoren** die Veranlassung zu den Operationen. Derartige operative Eingriffe gehören mit zu den eingreifendsten der Chirurgie, besonders wenn es sich um totale Resec-

Digitized by Google

tion des Kiefers handelt. Es würde mich weit über die Grenzen des mir gesteckten Zieles hinausführen, wollte ich auf die Einzelheiten derartiger Operationen näher eingehen. In der vorigen Versammlung wurde Ihnen ein Fall von Unterkieferresection und Kieferersatz durch Herrn Prof. Partsch und Collegen Dr. Riegner vorgestellt (Deutsche Monatsschrift für Zahnheilkunde 1897, Heft 4).

Anlass zu grösseren operativen Eingriffen im harten und weichen Gaumen kann bisweilen auch das Entfernen von **Nasenrachenpolypen** bieten, wie ich Ihnen einen solchen Fall heute vorstellen kann.

Leichtere Eingriffe sind **Resectionen des Alveolarfortsatzes**, die bisweilen jeder von uns einmal ausführen muss.

Seltenere Fälle sind jene Defecte, die durch Entfernen von **Odontomen** oder abnorm durchgebrochenen Zähnen im harten Gaumen oder aufsteigenden Ast des Unterkiefers durch Anwendung von Hammer und Meissel entstehen.

Ferner gehört hierher eine Operation, die öfters von Zahnärzten ausgeführt wird, nämlich die Entfernung von **Cysten.** Ich stelle Ihnen heute einen Fall von umfangreicher Oberkiefercyste vor. Da der Defect lange offen bleiben sollte, so wurde er täglich mit Jodoformgaze tamponirt. Um nun die Patientin vom Operateur unabhängiger zu machen, fertigte ich ihr für den Defect einen Obturator, den sie mehrere Wochen trug; jetzt ist der Defect in Heilung begriffen.

Schliesslich muss ich hier noch die operative Eröffnung des **Antrum Highmori** erwähnen. Bei dieser Gelegenheit dürfte es wohl von Interesse sein, noch auf den Verschluss der Perforationsöffnung näher einzugehen. Zwar fällt diese Betrachtung streng genommen nicht mehr in den Rahmen dieser Arbeit, jedoch scheint mir eine Erörterung dieser Verhältnisse bei der Wichtigkeit dieses Gegenstandes nicht unzulässig. Das Antrum wird bekanntlich meist von der Alveole oder von der Fossa canina, seltener von der Nase her eröffnet. Zum Offenhalten dient in erster Zeit die Jodoformgaze-Tamponade, dann die weiche Ventilcanüle. Dieser Ventilcanüle haften, bei all ihren Vorzügen, manche Nachtheile an. Ist das Antrum von der Fossa canina aus eröffnet, dann hat die Canüle keinen guten Halt und erzeugt bisweilen auch Decubitus an der Wangenschleimhaut. Ist dagegen das Antrum von der Alveole aus eröffnet, dann verhindert oft die Canüle das Tragen einer Prothese, was für die meisten Patienten grosse Unannehmlichkeiten mit sich bringt. Ferner sickert durch die Klappe das Secret des Antrums in die Mundhöhle und kann dann in den Magen gelangen. Ich möchte Ihnen deshalb empfehlen öfters einen Versuch mit Kautschukobturatoren zu machen, besonders bei auswärtigen Patienten, sei es nun in Verbindung mit einer Prothese oder für sich allein durch Befestigung an den Nachbarzähnen.

Die Einführung des harten Kautschukobturators ist auch eine weit leichtere als die der weichen Gummicanüle und erzeugt weder

Digitized by Google

üblen Geruch noch Geschmack. Es kann nichts von den Secreten in die Mundhöhle gelangen, sondern die Patienten entleeren sie gleichzeitig mit der Desinfectionsflüssigkeit, die mehrmals am Tage zum Ausspülen des Antrums dient, aus dem Munde. Ist das Antrum in der Gegend der Bicuspidaten eröffnet, so kann man, um auch der Kosmetik ihr Recht zu theil werden zu lassen, an den Obturator noch einen künstlichen Zahn anbringen. Einen Nachtheil hat der harte Obturator; er kann nicht sofort nach der Operation eingesetzt werden, da dies sehr schmerzt.

In dem letzten Heft des Archivs für Ohrenheilkunde, 42. Band, 2. Heft 1897 wird von Stacke (Erfurt) wie schon früher von Jansen der Kautschukstift gleichfalls warm empfohlen.

Einige Modelle, die ich Ihnen herumreiche, werden Sie rasch über alles orientiren.

In kurzen Umrissen habe ich Ihnen von den erworbenen Defecten des Gaumens und der Kiefer ein Bild zu entrollen versucht. Wie schon in der Einleitung zu meinem Vortrage erwähnt, bilden die Kenntnisse und die Behandlung der geschilderten Krankheitsbilder gewissermassen eine Brücke zwischen der allgemeinen Medicin und der Zahnheilkunde resp. Stomatologie. Der Zahnarzt, falls er ein scharfsinniger Beobachter ist, kann manche Krankheit in ihrem Entstehen erkennen und den Patienten an den Arzt, speciell Chirurgen oder Dermatologen weisen. An dem Arzt wird es liegen, manche Fälle an den Zahnarzt, sei es zur localen oder prothetischen Behandlung zu dirigiren. Es würde mir eine grosse Befriedigung gewähren, wenn ich durch meine Worte ein neues Scherflein zum Zusammenwirken zwischen Arzt und Zahnarzt beigetragen hätte. Zum Schluss spreche ich allen denen, die mich durch Ueberlassung von Kranken, Material, Literatur, Präparaten und Modellen unterstützt haben, meinen besten Dank aus.

[An den Vortrag schloss sich die Vorstellung einiger Kranken, sowie die Demonstration einiger interessanter Präparate und Modelle an; ein Theil der Abdrücke stammt aus dem hiesigen Königl. Zahnärztl. Universitäts-Institut und war von dem Leiter desselben, Herrn Prof. Dr Partsch, dem Vortragenden freundlichst zur Verfügung gestellt worden.]

Bezugnehmend auf einen in dem Vortrage erwähnten, durch Trauma hervorgerufenen Gaumendefect giebt Herr Prof. Dr. Partsch einige Ausführungen über die **operativen Massnahmen,** durch welche der Defect wieder zum Verschluss gebracht wurde. Derselbe war entstanden infolge einer langwierigen Eiterung, nachdem dem Patienten von unten her ein Stück Holz in den harten Gaumen eingedrungen war. Solche Defecte sind für die operative Behandlung ungünstig, weil das durch die Gewalt stark gequetschte Gewebe kein gutes Material darbietet. Die Operation besteht darin, dass aus den Seitentheilen des Gaumens die Lappen, welche den Defect verdecken sollen, herausge-

Digitized by Google

schnitten, nach der Mitte verlagert und durch Naht mit einander verbunden werden. Dies gelingt bei angeborenen Defecten leichter, weil das Abheben der Lappen von der Unterlage leichter ist, als wenn diese verändert ist. Die Hauptgefahr liegt darin, dass die Lappen brandig zerfallen und der Defect noch grösser wird. Diese Gefahr droht um so mehr, je grösser die Spannung ist, unter welche die Lappen bei der Operation gesetzt werden. Daher hat Partsch im vorliegenden Falle letztere in zwei Zeiten ausgeführt: erst die Lappen abgelöst und durch Tamponade geprüft, ob sie die Ablösung und die Verlegung aushalten und nach acht Tagen, nachdem er die Ueberzeugung gewonnen hatte, dass die Lappen geeignet waren, dieselben angefrischt und mit einander vernäht.

An diesen Fall knüpft Herr Prof. Partsch noch einige Bemerkungen über die Gesichtspunkte, die massgebend sind bei der Beurtheilung, welche Bedeutung ein solcher Defect, der auch den Verlust einer grossen Anzahl von Zähnen zur Folge hatte, für den Patienten hat, inwiefern man von einer Erwerbsunfähigkeit oder -beschränkung sprechen kann. So lange ein solcher Defect besteht, ist die Erwerbsfähigkeit entschieden vermindert, weil die Speiseauswahl beschränkt ist und nur ein Theil der Nahrungsmittel in den Magen gelangt. Dadurch sinkt der Ernährungszustand und damit auch die Arbeitskraft. In welchem Grade darunter die Erwerbsfähigkeit leidet, hängt ab von dem bestimmten Fall; zu berücksichtigen ist, dass bei armen Leuten, welche zum grossen Theil auf harte Nahrung angewiesen sind, der Defect dadurch eine besondere Bedeutung gewinnt. Nach Verschluss des Defectes fragt es sich, inwieweit der Patient durch den Verlust der Zähne in Bezug auf seine Ernährung geschädigt ist. Es kommt hier darauf an, ob der Patient schwere Arbeiten zu verrichten hat oder nicht. Daher vertragen Frauen den Verlust der Zähne besser als Männer. Schwer ist es, einen objectiven Massstab zu gewinnen, inwieweit der Patient in seiner Ernährung leidet. Benachtheiligt ist er ganz gewiss, denn er kann nicht alles essen, und das ist für den armen Mann von besonderer Bedeutung, weil er nicht immer in der Lage ist, sich das Essen besonders vorbereiten zu lassen, oder, wenn er es thun muss, zu besonderen Aufwendungen genöthigt ist.

Prof. Partsch geht nun zu einer Besprechung der durch Tuberkulose hervorgerufenen Gaumendefecte über. Solche Fälle sind sehr selten, im allgemeinen befinden sich die Patienten bereits in einem Stadium der Erkrankung, dass sie bald zu Grunde gehen. Besonders in Rücksicht auf einen ihm zu Gesicht gekommenen Fall bezweifelt Prof. Partsch, dass es zweckmässig sei, solche Defecte durch eine Prothese zu verschliessen. Er fand bei dem betreffenden Patienten unter der Prothese den Gaumen bedeckt mit tuberkulösen Geschwüren und bereits eine Communication mit dem Nasenraum. Das ausfliessende Secret war gewissermassen eine Reincultur von Tuberkelbacillen, und

Digitized by Google

es lag die Vermuthung nahe, dass die Prothese insofern schädlich wirkte bezw. das Umsichgreifen der Krankheit förderte, als sie das Gift an Ort und Stelle hielt und den Bacillen besonders günstige Bedingungen dadurch bot, dass sie die Mundflüssigkeit von ihnen abhielt. Gerade die dauernde Bespülung des Mundes durch die Mundflüssigkeit ist als das beste Schutzmittel gegen Krankheitserreger anzusehen, es muss ihr eine gewisse desinficirende Wirkung zugeschrieben werden, da wir in einem trockenen Munde, wie wir ihn häufig bei Kranken beobachten, besonders leicht Erkrankungen der Mundschleimhaut zu Stande kommen sehen.

Bezugnehmend auf die von Dr. Jonas in seinem Vortrage erwähnte Behandlung der Kieferhöhle nach der operativen Eröffnung derselben nimmt Prof. Partsch Gelegenheit zu der Erklärung, dass er von der Canülenbehandlung, wie er sie im Scheff'schen Handbuch der Zahnheilkunde, Bd. II, Abth. 2 beschrieben habe, auf Grund grösserer Erfahrung völlig abgekommen sei. Er habe früher die Eröffnung des Antrums von einer Alveole aus und die Einlegung einer Canüle empfohlen in der Meinung, dass der Eiter aus der Höhlung so den besten Abfluss habe. Die Erfahrung habe aber gelehrt, dass der Eiter der Kieferhöhle viel zu stark mit Schleim gemischt und zu zähe ist, um durch die Canüle genügenden Abfluss zu finden, er bildet vielmehr eine zähe Masse, welche sich kaum durch den Wasserstrahl bewegen lässt. Die Canüle hält den Eiter mehr zurück, als dass sie ihn ableitet, daher sind bei der Canülenbehandlung sehr viele Ausspülungen nöthig — für den Patienten, namentlich auf Reisen, eine grosse Belästigung — und von Seiten des Patienten und des Arztes grosse Geduld erforderlich. Alle diese Uebelstände bewogen Partsch, in neuerer Zeit die Eröffnung der Kieferhöhle stets vom Vestibulum oris aus, oberhalb des Alveolarfortsatzes, vorzunehmen. Es ist bei diesem Verfahren nicht nöthig, einen Zahn zu opfern, um einen Zugang zur Höhle zu gewinnen, auch vermeidet man, wie es bei Durchbohrung vom Alveolarfortsatz aus der Fall ist, dass die Stelle durch den Kanakt beständig gereizt wird. Das Prinzip der Operation ist, eine Communication zwischen Mundhöhle und Antrum herzustellen, welche nichts vom Munde aus in letzteres hineinlässt, wohl aber die Benutzung des Luftstromes zur Reinigung der Höhle gestattet; die Patienten müssen sich die Kieferhöhle gewissermassen schneuzen. Der Wangendruck schliesst die Oeffnung so genau, dass nicht einmal Wasser aus der Kieferhöhle herausfliesst, wenn die Wange anliegt. Daher ist eine Prothese nicht nothwendig. Die anfangs gross angelegte Oeffnung verkleinert sich überraschend schnell und heilt schliesslich völlig aus. Kommt später ein Recidiv durch Entzündung der Schleimhäute zu stande, so ist die Höhle leicht wieder zu eröffnen, weil sie durch keine Knochennarbe verschlossen wird.

Da zu den beiden Vorträgen niemand weiter das Wort nimmt,

Digitized by Google

wird zum nächsten Punkte der Tagesordnung übergegangen: Welches ist die Ansicht der Collegen über die Herbst'sche „submarine Füllung"? Herr Prof. **Sachs** führt dazu als Referent Folgendes aus:

Meine Ansicht über submarine bezw. subsputane Füllungen.

Das Bestreben des modernen Zahnarztes, die mehr oder minder complicirt gewordenen Methoden der Goldfüllung zu vereinfachen, die oft recht erheblichen Schwierigkeiten, welche mit der Herstellung einer tadellosen Goldfüllung verbunden sind, zu umgehen, haben schon manche Erfindungen gezeitigt, die jedoch meistens schon nach kurzer Zeit der Vergessenheit anheimfielen, da sie eben nur Neuerungen aber keine Verbesserungen waren.

Einen sehr wichtigen Theil der für die Anfertigung einer Goldfüllung unentbehrlichen Massnahmen bildet die Trockenhaltung der zu füllenden Höhle. Wenn man auch wohl im Stande ist, kleine Höhlen z. B. in den Kauflächen der Molaren und Bicuspidaten, ferner in den Labialflächen der oberen Vorderzähne vermittelst einer Serviette oder Watterolle trocken zu halten, da das Ausfüllen solcher Höhlen nur geringe Zeit in Anspruch nimmt, so steht die heutige conservirende Zahnheilkunde doch auf dem Standpunkte, dass sie nur der Anwendung der Gummiplatte die hohe Stufe der Entwicklung zu verdanken hat, der sie sich zur Zeit erfreut. Die Gummiplatte allein ermöglicht es in den meisten Fällen den zu behandelnden Zahn vollkommen gegen zudringende Feuchtigkeit abzuschliessen. Es hiesse Eulen nach Athen tragen, wollte man heute noch die Nothwendigkeit betonen, dass eine mit Gold zu füllende Höhle absolut trocken gehalten werden muss, bis das letzte Schlussstückchen in die Höhle gelegt worden ist. Diese Ansicht ist das Resultat einer mehr als hundertjährigen Erfahrung, und in dem Umstande, dass die Zahnärzte vor Erfindung der Gummiplatte durch Dr. Barnum dieses unschätzbare Hilfsmittel entbehren mussten, finden wir die Erklärung, dass früher nur sehr vereinzelte, mit ganz besonderer Geschicklichkeit und enormer Energie ausgestattete Männer im Stande waren, gute Goldfüllungen anzufertigen. Doch erreichten ihre Leistungen schon da ihre Grenze, wo heute selbst der mittelmässig geschickt veranlagte Zahnarzt mit Hilfe der Gummiplatte noch recht Befriedigendes zu leisten vermag. Die Leistungen der grossen Masse der Zahnärzte früherer Zeit, wollten wir sie mit denen unserer modernen Zahnärzte vergleichen, waren, so weit es die Conservirung cariöser Zähne durch die Füllung betrifft, stümperhaft. Die segensreiche Erfindung der Gummiplatte hat der conservirenden Zahnheilkunde einen so enormen Aufschwung verliehen, dass ihn nur der zu beurtheilen vermag, der die alte und neue Zahnheilkunde praktisch auszuüben Gelegenheit hatte. Es bedarf wohl keiner weiteren Auseinandersetzung, welchen Werth die Gummiplatte für die Zahnheilkunde hat; wer denselben noch nicht

Digitized by Google

erkannt, wer nicht in eigener Arbeit dem Erfinder über sein Grab hinaus von Herzen Dank weiss, den durch Worte zu belehren wäre vergebliche Mühe.

In trockenen, knappen Worten meine Ansicht über die „Neuerung" des Herrn Dr. Herbst — nämlich Goldfüllungen unter Wasser zu machen — auszusprechen, ist eine missliche Sache. Denn Herr Herbst fasst jede von seiner Meinung abweichende Aeusserung als eine persönliche Kränkung auf und wird in seinen Entgegnungen oft so scharf, dass die sachliche Discussion darunter leidet. Will man sich nicht der Gefahr aussetzen, in eine unerquickliche, der Sache Schaden bringende Polemik verwickelt zu werden, so thut man am klügsten zu schweigen und sich nicht darum zu kümmern, ob die jüngeren Collegen in falsche Bahnen gelenkt werden oder nicht. Doch ich habe allzeit meinen Beruf so sehr geliebt, widme auch heute noch, nach fünfundzwanzigjähriger Berufsthätigkeit, meine ganze Kraft dem Ausbau unserer Specialwissenschaft, und bin mir meiner Pflicht als Lehrer der Zahnheilkunde so vollauf bewusst, dass ich nicht schweigen darf, noch will, wo ich Verirrungen sehe, und nicht unthätig schwere Schädigungen unserer Wissenschaft zugeben kann.

Deshalb scheue ich mich nicht, laut und eindringlich zu erklären, dass die neueste Erfindung des Herrn Dr. Herbst, die als „submarine" oder besser subsputane Goldfüllungen bezeichnet wird, als eine den auf vierzigjähriger Erfahrung beruhenden Grundsätzen der conservativen Zahnheilkunde zuwiderlaufende bezeichnet werden muss. Erfolge, welche den Werth der Herbst'schen Methode zu beweisen im Stande wären, bestehen bis jetzt nicht; denn die auf einer einjährigen Erfahrung beruhende Behauptung eines Einzelnen der langjährigen Erfahrung vieler, vieler Tausende gegenüber ist werthlos. Hätte Herr Herbst über diese seine subsputanen Füllungen drei- bis fünfjährige von vorurtheilsfreien Fachleuten controllirte zahlreiche Versuche aufzuweisen, so würde die Lebhaftigkeit, mit der er ein durchaus nicht neues, sondern stets als mangelhaft angesehenes Verfahren — Goldfüllungen unter Zutritt von Feuchtigkeit herzustellen — verbreitet, gewiss Berechtigung haben. So aber muss ich besonders die jüngeren Collegen und Studirenden der Zahnheilkunde, welche doch ihre Lehren aus den Erfahrungen älterer Zahnärzte gewinnen wollen, warnen, die Herbst'sche Methode der subsputanen Füllungen zu acceptiren. Unfreiwillig werden sie ja zu ihrem Aerger häufig in die Lage kommen, zudringender Feuchtigkeit Einlass in die zu füllende Höhle zu gewähren, bis sie sich die erforderliche Gewandtheit und Uebung im correcten Anlegen der Gummiplatte erworben haben.

Ich habe bereits in der zahnärztlichen Rundschau ausgeführt, weshalb die „subsputanen" Füllungen zu verwerfen sind. Ich habe auf die damaligen Ausführungen eine grosse Anzahl Briefe aus mir mass-

Digitized by Google

gebenden Collegenkreisen erhalten, welche meiner Ansicht durchaus zustimmen.

Herr College Werckenthin in Berlin sagt ganz richtig in Nr. 239 der zahnärztlichen Rundschau: Wolle man bei submarinen Goldfüllungen wissenschaftlich verfahren, so müsse man die Gummiplatte anlegen, um Mikroorganismen, im Speichel schwimmende Speisetheile etc. aus der Höhle fern zu halten. Diese mit dem Golde in die Höhle zu bringen kann doch wohl auch nicht Absicht des Herrn Herbst sein.

Mit demselben Recht könnte jemand eine neue Erfindung machen und sie „submarine Amalgamfüllungen" nennen, denn Amalgam wird auch unter Speichel hart und stopft sich feucht gar nicht so schlecht. Wir kennen aber zur Genüge den Werth einer trocken eingelegten Füllung einer feucht gestopften gegenüber. Wer darüber noch im Unklaren ist, gehe hin und lasse sich von einem tüchtigen, erfahrenen Zahnarzte in der Kunst des Zahnfüllens unterrichten, aus Büchern erlernt man diese nicht; und wer glaubt „es geht auch so", wird sein Leben lang nur mangelhafte Leistungen erzielen. Es nimmt mich nicht Wunder, dass Herr Herbst bei seinen Demonstrationen lauten Beifall erntet, dass sich sofort ein grosser Theil der Zuschauer für seine Methoden, Neuerungen, Erfindungen und Verbesserungen begeistert. Ist er doch ein gewandter Operateur, der unter angenehmer Plauderei und belehrenden Erklärungen oft recht schwierige Arbeiten scheinbar spielend ausführt. Zieht man noch seinen Eifer und seine selbstlose Hingebung an die Interessen des zahnärztlichen Standes in Betracht, so ist es leicht erklärlich, dass viele seiner Hörer kritiklos das Demonstrirte acceptiren, ohne die Probe auf das Exempel zu machen, d. h. die Erfahrung abzuwarten.

Aber eben weil Herr Herbst aus den angeführten Gründen einen bedeutenden Einfluss auf die praktische Berufsthätigkeit besonders jüngerer Collegen ausübt, liegt auch die Gefahr nahe, dass in diese Kreise, deren Tüchtigkeit für die weitere gedeihliche Entwicklung der Zahnheilkunde, für die Anerkennung unseres Standes von Seiten des Staates und der Aerzte von allerhöchster Wichtigkeit ist, Ideen getragen werden, welche dem Ansehen des ganzen zahnärztlichen Standes in Deutschland schwere Schädigungen zuzufügen vermögen.

Zu diesen gehört die Anempfehlung der „subsputanen Goldfüllung-Methode". Wird diese von einer grösseren Zahl der Fachleute acceptirt, so wird die Goldfüllung in argen Misscredit gerathen, und das, was wir uns mühsam an Anerkennung der Zahnheilkunde in Deutschland erkämpft haben, zum Schaden unseres Specialfaches in kurzer Zeit zu Grunde gehen. So lange ich mich nicht mit eigenen Augen überzeugt habe, dass die letzte Erfindung des Herrn Dr. Herbst dasselbe Resultat ermöglicht wie absolut trocken gelegte Goldfüllungen, so lange werde ich stricter Gegner einer Neuerung sein, die geeignet ist, das Ansehen der Zahnheilkunde in Deutschland herabzusetzen, die sicher

Digitized by Google

dazu beitragen wird, zur Bequemlichkeit neigende Zahnärzte zu untüchtigen Leistungen zu verführen, und die last not least auch vollkommen überflüssig ist.

Für mich wäre ein schlagender Beweis der Brauchbarkeit der subsputanen Goldfüllung nur dann erbracht, wenn in einem Munde eine grössere Anzahl von Goldfüllungen, von denen die Zähne an der einen Seite unter Zutritt von Speichel, an der anderen unter absolutem Abschluss gegen Feuchtigkeit mit Gold gefüllt worden sind, mindestens zwei bis drei Jahre gelegen hat, und die feucht gestopften Füllungen sich den trocken eingelegten als gleichwerthig erwiesen haben.

Will Herr Dr. Herbst es auf diese Probe ankommen lassen, so bin ich gern bereit, die unter Abschluss des Speichels anzufertigenden Füllungen auszuführen.

Dr. Riegner stimmt den Ausführungen von Prof. Sachs bei. Er hält die Herbst'sche Methode, Goldfüllungen unter Zutritt des Speichels zu stopfen, für einen Rückschritt. Die Ausführung dieser Methode bestehe im Einkeilen eines weichen Blattgoldes in die Höhlung des Zahnes, nach der Art wie Zinngoldfüllungen gelegt werden. Dasselbe Resultat könne man mit jedem anderen Weichgolde ebenso wie mit dem „Submarine-Gold" erreichen.

Zum nächsten Punkt der Tagesordnung: Welche Erfahrungen sind mit der sogenannten „doublirten Füllung" gemacht worden? erklärt Dr. Riegner, dass die doublirten Füllungen nach der Methode von Robiczek in gewissen Fällen sehr gute Dienste leisten, man muss bei ihrer Anfertigung aber besonders darauf achten, dass an den Rändern der zu füllenden Höhle sich kein Cement zwischen diese und das Amalgam schiebt, sondern dass das Amalgam den Rändern unmittelbar sich anschmiegt; namentlich dem nach dem Zahnfleischrand zu gelegenen Theile der Füllung ist besondere Aufmerksamkeit zu widmen; denn wenn zwischen Amalgam und den Höhlenrändern Cement frei zu Tage tritt, ist ein schnelles Auswaschen der Füllung unausbleiblich. Daher muss man sich auch beim Poliren der Füllung hüten, zu viel wegzuschleifen, damit nicht das Cement frei gelegt wird.

Professor Sachs hat auch sehr gute Resultate mit der doublirten Füllung erzielt. Er empfiehlt ihre Anwendung, wenn man nicht im Stande ist, genügende Unterschnitte für eine reine Amalgamfüllung zu erhalten und bei Zähnen mit besonders dünnen Wandungen, namentlich wenn eine schnelle Auflösung des Cementes zu befürchten ist. Es wird bei dieser Methode eine Verfärbung des Zahnes sowohl als auch das dunkle Durchschimmern des Amalgams vermieden. Man muss aber, wenn man das Amalgam in das weiche Cement eindrückt und letzteres an den Rändern herausquillt, diese mit Excavatoren sorgfältig von dem Cement wieder reinigen. Sorgfältig und gut gelegte „doublirte Füllungen" sind sehr zu empfehlen.

Dr. Guttmann verwendet als Unterlage statt reinen Cementes Cementamalgam.

Prof. Sachs meint, dass bei Zähnen mit sehr dünnen Wandungen Cementamalgam als Unterlage sich nicht empfehle, weil es grau durch-

Digitized by Google

schimmere, wenn auch das Amalgam sich inniger mit demselben verbinden mag.

Dr. Hafke fragt, ob ein specielles Amalgam anderen vorzuziehen sei.

Prof. Sachs erklärt, dass man auch Kupferamalgam verwenden könne, weil eine Verfärbung des Zahnes durch die zwischen Amalgam und Höhlenwandung liegende Cementschicht verhindert werde.

Kunert will beim Einlegen einer doublirten Füllung den Rand der Höhle 1—2 mm ganz frei von Cement halten, damit beim Poliren letzteres nicht frei gelegt werden könne.

Als letzten Punkt stellt die Tagesordnung die Frage zur Debatte: Welche Erfahrungen sind mit Formagen gemacht worden? Dr. Riegner hat Formagen seit 3—4 Wochen verwendet und insofern günstige Erfahrungen damit gemacht, als die Schmerzhaftigkeit pulpitischer Zähne schwand. Er fügt aber hinzu, dass er mit Nelkenöl und Zimmetöl dasselbe Resultat erzielt habe. Darüber, ob unter der Formageneinlage die Pulpa gesundet oder abstirbt, hat er keine Erfarhungen.

Dr. Freund hat Formagen seit 5 Monaten in ca. 80 Fällen angewendet, sowohl bei partieller wie bei totaler Pulpitis und stets günstige Erfolge gehabt. Er habe sich auch überzeugt, dass selbst total entzündete Pulpen unter der Formagenüberkappung wieder gesund werden, da dieselben, wenn er die Einlage nach Wochen entfernte, normal reagirten. Am besten sei es, das Formagen mit einer Platinkappe zu überdecken und darüber sofort die definitive Füllung zu legen. Ein Verschluss mit Mastix empfehle sich nicht.

Ziegel jr. hat in 50 Fällen nur einen Misserfolg zu verzeichnen, führt denselben aber darauf zurück, dass er als Verschluss Guttapercha angewendet habe, welches der Patient wahrscheinlich in die Pulpa eingebissen habe. Er fragt an, ob nach Anwendung von Formagen eine Verfärbung des betreffenden Zahnes beobachtet worden sei, und ob es daher für Vorderzähne nicht verwendbar wäre.

Dr. Riegner meint, dass die Erfolge Freund's auf die Anwendung der Platinkappe zurückzuführen seien, welche jeden Druck beim Einlegen der Füllung ausschliesse. Bei Behandlung pulpitischer Zähne mit ätherischen Oelen trete nach längerer Zeit ein Absterben der Pulpa ein, ob das auch bei Anwendung des Formagens der Fall ist, muss abgewartet werden.

Prof. Bruck empfiehlt das Formagen in möglichst dünner Mischung anzuwenden; es habe ihm ausgezeichnete Dienste geleistet.

Ziegel jr. erwähnt, dass er die Formageneinlage niemals mit einer Platinkappe überdeckt habe, und trotzdem günstige Resultate erzielt habe. Um ein Kleben des Mittels an den Instrumenten zu vermeiden, rühre er dasselbe ziemlich trocken an.

Prof. Sachs hat nur geringe Erfahrungen über Formagen. Die bisher zur Behandlung der Pulpitis empfohlenen Mittel hätten sich alle nicht bewährt, da sie, wenn auch die Schmerzen schwanden, nach Wochen oder Monaten das Absterben der Pulpa mit den Folgeerscheinungen wie Periodontitis etc. herbeiführten. Deshalb habe er sich auch gescheut, Formagen bei Pulpitis zu verwenden. Er will jedoch im zahnärztlichen Institut das Mittel künftig häufiger in Anwendung bringen und durch eine genaue Statistik feststellen, ob es sich bewährt.

Gossa verwendet Formagen seit 3—4 Monaten mit stets günstigem Erfolge.

Digitized by Google

Dr. Hahn hat es als Einlage benützt, um die Empfindlichkeit des Dentins abzustumpfen. Nach 6—8 Wochen liessen sich die cariösen Höhlen der so behandelten Zähne fast schmerzlos ausbohren. In zwei Fällen fand er jedoch die Pulpa abgestorben und glaubt daher, dass die Lebensfähigkeit derselben durch das Formagen stets beeinträchtigt werde.

Dr. Guttmann meint, dass sich ein pulpitischer Zahn wegen der damit verbundenen Schmerzen nicht genügend excaviren lässt, um eine sofort nach der Formageneinlage gelegte definitive Füllung zu vertragen.

Im Fragekasten findet sich folgende Anfrage: Eine Patientin beklagt sich, keine Amalgamfüllung im Munde vertragen zu können, weil sie häufig elektrische Schläge empfinde. Welches ist der Grund dieser Erscheinung?

Ziegel jr. meint, man müsse erst wissen, was die Patientin unter elektrischen Schlägen verstehe, ob etwa eine unangenehme Empfindung bei Berührung der Füllung mit kalten Getränken.

Dr. Scheps hat in seiner Praxis auch mehrere Patienten, welche Amalgamfüllungen als unerträglich bezeichnen.

Dr. Treuenfels kennt auch eine Patientin, welche behauptet, jedesmal einen elektrischen Schlag zu erhalten, sobald sie, ohne vorher die Zinnfolie der Einpackung zu entfernen, ein Stück Schokolade abbeisst, so dass das Zinn mit einer Goldfüllung in Berührung kommt.

Dr. Jonas macht darauf aufmerksam, dass eine Brochure von Miller über elektrische Vorgänge in gefüllten Zähnen existire.

Am nächsten Tage, Sonntag, den 2. Mai, vorm. 11 Uhr demonstrirt Prof. Dr. Sachs im Kgl. zahnärztlichen Institut einem Kreise zahlreicher Theilnehmer das Einlegen von Zinngoldfüllungen, Goldfüllungen, von mit Zinngold combinirten Goldfüllungen und von doublirten Füllungen nach der Methode von Robiczek. Dr. Reichel, Schriftführer.

[*Nachdruck verboten.*]

Bericht

über den XII. Int. Med. Congress zu Moskau,

19.—26. August 1897.

Von

M. Lipschitz-Berlin.

(Fortsetzung.)

3. **Talbôt** (Chicago): **Oral hygiene.**

Discussion: Aguilar (Madrid), Talbôt.

4. **J. Ritter von Metnitz** (Wien): **Ueber Dentinneubildung.** Mit Demonstrationen.

Wir wissen, dass der jugendliche Zahn eine grosse Höhlung in sich schliesst und sein Dentinkörper noch sehr wenig entwickelt ist,

Digitized by Google

während der senile Zahn fast nur aus harten Substanzen besteht und die Pulpakammer desselben auf einen kleinen Raum beschränkt ist. Ein Eingriff, der bei einem jugendlichen Zahn die Pulpa sicher bloss zu legen im Stande ist, schadet bei einem Zahn eines älteren Individuums gar nicht. Die Kenntniss der pathologischen Processe, welche sich in der Pulpakammer abspielen, wird wesentlich gefördert durch die Untersuchung der extrahirten Zähne oder der extrahirten Pulpen.

Sehr häufig gelangen Zähne zur Extraction, welche durch Caries noch wenig gelitten haben, weil die Freilegung der Pulpa durch die Neubildung von Ersatzdentin hintangehalten wurde oder weil es zur Entstehung von Hartgebilden in der Pulpahöhle gekommen ist. An stark abgekauten Zähnen, an Zähnen mit keilförmigen Defecten findet man der geschwundenen Partie entsprechend neugebildete Dentinsubstanz an der Wand der Pulpakammern. Manchmal ist das ganze Horn der Pulpakammer ausdentificirt, wenn die Schneide oder der Höcker des Zahnes durch den Kauakt stark abgeschliffen worden ist, oder es hat sich cariösen Theilen des Dentins entsprechend, bei Caries chronica, Ersatzdentin gebildet.

Diese neu gebildete Zahnbeinmasse zeichnet sich dadurch aus, dass der Verlauf der Dentinkanälchen im Grossen und Ganzen mit demjenigen der Dentinkanälchen des normalen Zahnbeins übereinstimmt, ohne dass jedoch die einen eine direkte Fortsetzung der anderen darstellen. Sie ist auch transparenter, dagegen die Grenzschicht in der Regel opaker als die Umgebung. Weiter erscheinen Zahnbeinneubildungen in der Form von kleineren und grösseren, glänzenden, bernsteingelben Gebilden von knolliger Gestalt (Dentikel). Sie können Schmerzen verursachen und im vorgeschrittensten Stadium die ganze Pulpahöhle ausfüllen. Ausserdem giebt es noch freie, wandständige und interstitielle Dentikel, letztere sind im Zahnbein eingeschlossen. An Schliffen können wir die concentrische Schichtung der Grundsubstanz und einen radiären (centripetalen) Verlauf der Dentinkanälchen constatiren. Centripetal, weil sie an der Peripherie der Neubildung weiter sind und sich gegen das Centrum zu verzweigen und in immer kleiner werdende Aestchen auflösen. Im Centrum treffen wir einen Hohlraum an, welcher unregelmässig zackig begrenzt ist und Globularmassen erkennen lässt. — Auch in Milchzähnen beobachtet man die Entstehung von Dentinneubildungen. Die interstitiellen Dentikel kommen häufig auch in Säugethierzähnen vor.

Durch Behinderung des Wachsthums eines Zahnkeimes kann es zur Entwicklung von massenhaften Dentikeln kommen. Die Verbildung des Zahnkeimes kann so weit gehen, dass die Pulpakammer auf spaltenförmige Räume reducirt wird.

Die Dentikel können vorhanden sein, ohne Schmerzen zu verursachen, sie können jedoch zu Irritationshyperämieen der Pulpa Veranlassung geben, wodurch einseitiger Gesichtsschmerz (tic douloureux,

Digitized by Google

Prosopalgie etc.) entsteht. Nach Entfernung des Zahnes tritt Heilung ein.

Ersatzdentin entsteht durch einen physiologischen Vorgang, die Dentikelbildung ist ein pathologischer Process. Das Ersatzdentin hat die Aufgabe, die Pulpa vor den äusseren Reizen zu schützen, ist also eine Schutzvorrichtung. Bei den Dentikeln handelt es sich in den meisten Fällen um echte pathologische Processe, wenngleich nicht geleugnet werden kann, dass diese Processe sich vornehmlich in dem Zustande des Seniums der Zähne finden und eine Grenze zwischen senilen und pathologischen Erscheinungen schwer zu ziehen ist.

Im Anschluss an mein Thema lege ich Ihnen noch ein Präparat vor, welches eine ausgeheilte Zahnfractur darstellt oder vortäuscht. Es ist dies ein unterer Bicuspis, dessen Krone gegen die Wurzel in horizontaler Richtung verschoben und mit derselben wieder zusammen gewachsen erscheint. In der Literatur giebt es nur wenige Fälle von ausgeheilter Querfractur.

Bei Verletzung des Stosszahnes von Elephanten reagirt die Pulpa auf die in sie eingedrungenen Fremdkörper durch Dentinneubildung. Der Schusskanal im Dentin kann durch neu gebildete Dentinsubstanz ausgefüllt werden. Das neugebildete Dentin hat sowohl Gefässkanäle als auch Knochenkörperchen. Im ersteren Falle sprechen wir von Vasodentin, im letzteren von Osteodentin. In Menschenzähnen treffen wir Osteodentin und Vasodentin nur in Missbildungen vor. In Milchzähnen, die sich im Stadium der Resorption befinden, kann man eine Knochenneubildung sowohl in der Pulpakammer wie auch mitten im Dentin vorfinden. Es handelt sich in diesen Fällen um neugebildeten Knochen, welcher durch Verknöcherung des Resorptionsorgans entstanden ist.

[Die vom Vortragenden herumgereichten Zahnschliffe und pathologischen Präparate waren hoch interessant und bestätigten die von demselben in obigen Ausführungen gezogenen Schlüsse.]

Discussion.

J. Scheff jun. (Wien). Nach einer Zahnfractur wieder ausgeheilte Pulpen kommen nicht sehr oft vor. Ausser dem genannten sind drei Fälle bekannt geworden, und zwar beobachtete den einen Hyrtl, einen zweiten Bruck in Breslau, und einen besitze ich. Die Ausheilung geschieht durch Callusbildung.

Lipschitz (Berlin). Einen Punkt möchte ich besonders hervorheben. Es handelt sich um diejenigen Fälle, bei denen trotz umfangreicher Caries, die fast die ganze Krone des Zahnes zerstört haben, infolge der Bildung von Ersatzdentin die Pulpa nicht freigelegt wurde. Die Fälle sind gar nicht so selten. Solche Zähne werden aber meist extrahirt, obwohl die Patienten noch keine Schmerzen gehabt haben, weil fälschlich die Diagnose auf Pulpagangrän gestellt wird. Excavirt man aber, wie üblich, so findet man die Pulpa intact und kann sofort füllen.

Reichhelm (Ratibor). Welche Symptome lassen auf das Vorhandensein von Dentikelneubildungen schliessen?

v. Metnitz. Der Schmerz.

Digitized by Google

5. **W. J. Younger** (Chicago): **On the etiology and treatment of pyorrhea alveolaris.**

Nachdem Redner die verschiedenen Ansichten über die Entstehung der Pyorrhea alveolaris erörtert hat, kommt er zu dem Resultat, dass das Leiden localen Ursprunges und durch locale Mittel heilbar ist.

Das Lockerwerden der gesunden Zähne steht in keinem Zusammenhange mit verschiedenen anderen Erkrankungen, wie Gicht. Zum Beweise führt Y. an, dass Gicht und andere constitutionelle Krankheiten entstehen können, die Zähne aber gesund bleiben, und umgekehrt können die Zähne locker sein, ohne dass sonst eine Erkrankung vorliegt. Dann kehrt die Pyorrhea alveolaris nicht wieder, wenn sie einmal gründlich geheilt ist, auch wenn sich andere Störungen im Organismus bemerkbar machen, und schliesslich müsste, wenn man eine Allgemeinkrankheit als Ursache annimmt, das Lockerwerden alle Zähne ergreifen, während doch öfter nur ein einziger Zahn davon befallen wird.

Für die Therapie schlägt der Vortragende zweierlei vor: 1) die vollständige Entfernung des Zahnsteines, besonders desjenigen, der an der Wurzel liegt und von den Kieferknochen selber gebildet wird, 2) die vollständige Vereinigung der Zahnfachwandung mit dem Wurzelhautgewebe. Die Entfernung der Zahnsteinablagerungen ist sehr schwierig, denn es ist dazu nöthig ein feines Gefühl, Kraft der Finger, geschickte Handhabung der Instrumente und grosse Ausdauer. Mit einem einzigen Zahne soll begonnen werden, bis er ganz in Ordnung ist, selbst wenn es 3—4 Stunden dauert. Grund hierfür ist, dass die Gewebe sich um diesen Zahn gut anpassen sollen. Geschieht die Reinigung nicht in einer Sitzung, so werden die zarten Anpassungsfasern zerstört, und es gelingt nicht, eine Heilung per primam zu erzielen. Durch Ausspülen der Zahnfleischtasche mit Milchsäure in der vollen Concentration, wobei Vorsicht anzuwenden ist, wird diese Vereinigung gefördert. Vor der Behandlung muss die Mundhöhle durch Sublimat 1 : 1000 gründlich sterilisirt werden. Hierzu sind warme Lösungen zu verwenden, um Schmerzen zu verhüten. Auch das Ausspritzen kleiner Zahnsteinpartikelchen aus der Alveole soll mit warmer Lösung (feine Canüle) geschehen, da Kaltes unangenehm empfunden wird. Aseptische Instrumente ist ebenfalls Erforderniss. Zu Hause müssen die Patienten zweistündlich ein Mundwasser gebrauchen.

Discussion.

Kalustow (Moskau), Amoëdo (Paris) und Aguilar (Madrid).

Nachmittags-Sitzung.

6. **Amoëdo** (Paris): **Implantation des dents.**

Ermuthigt durch die gute Aufnahme meiner früheren Publicationen und durch die glücklichen Erfolge, die ich mit den Implantationen

Digitized by Google

gehabt habe, suchte ich die Technik dieser Operation zu vereinfachen. Bei der Einführung der Implantation durch Younger hielt man sie für gefährlich und unannehmbar; heute, nach 10jähriger Erfahrung, glaube ich versichern zu können, dass sie es nicht ist. Die Implantation muss in unsere Praxis eingeführt werden, da sie sich ohne den geringsten Schmerz und ohne jede Gefahr für den Kranken ausführen lässt.

Ganz anders die kleinen künstlichen Gebisse, welche 2—4 Zähne tragen und die die Implantation ersetzen soll! Sie verlangen die peinlichste Sorgfalt beim Gebrauch, oft schädigen die Haken, welche zur Befestigung angebracht sind, die benachbarten Zähne. Und wie gross ist die Gefahr, diese kleinen Ersatzstücke zu verschlucken? Von Devernine wird über eine Oesophagotomie berichtet, die zur Entfernung eines Ersatzstückes, das die vier Schneidezähne trug und 3—4 cm gross war, gemacht worden ist; und von G. Fischer wurden in der Deutschen Zeitschrift für Chirurgie, Bd. XXVII, 1888 34 andere, zu demselben Zwecke ausgeführte Fälle von Oesophagotomie veröffentlicht. In einem einzigen Ausnahmefalle wurde das Ersatzstück 12 Jahre hindurch ertragen; im allgemeinen muss jedoch die Operation gemacht werden, die Mortalität hierbei beträgt 20 Procent. Creus y Manso erwähnt 13 Fälle, in denen Ersatzstücke wie Fremdkörper im Oesophagus gefunden wurden. Machcon hat die Oesophagotomie bei einem Patienten ausgeführt, der drei Wochen hindurch ein 3zähniges Gebiss in seiner Speiseröhre hatte. In New York sah ich im Museum von Bellevews Hospital ein anatomisches Präparat, bei dem man ein mit Haken versehenes Stück aus schwarzem Kautschuk bemerkte, an dem ein oder zwei Zähne befestigt waren. Dieses Stück war tief in die Wände der Speiseröhre eingedrückt und hatte das Pericardium und die Luftröhre zerrissen. Ich selbst hatte in Paris Gelegenheit, zwei andere ganz ähnliche Fälle zu beobachten.

Wenn man nun in der Praxis darauf besteht, einen gesunden Zahn zu entfernen, um dort eine Richmond-Krone zu fixiren und eine Brückenarbeit anzufertigen, so stehe ich nicht an, zu behaupten, dass das eine Verstümmelung ist, die glücklicherweise nur wenige Anhänger unter den ernsthaften Zahnärzten gefunden hat. Ich werde mich daher hiermit nicht weiter beschäftigen.

Zieht man nun eine Parallele zwischen diesen kleinen Ersatzstücken und der Implantation, die dieselben Dienste leisten soll, so ist man von den Vortheilen der letzteren Methode überrascht: die Prognose der Implantation ist die denkbar günstigste, niemals gab sie zu ernsthaften Complicationen Veranlassung, und ich meinerseits kann sagen, dass ich nie die geringste Sorge um den Erfolg gehabt habe. Vom Standpunkt der Aesthetik und der physiologischen Function sei hier erwähnt, was Ottoffy über die Implantation sagt: „Keine andere zahnärztliche Operation nähert sich so sehr der Natur als die Implan-

Digitized by Google

tation eines Zahnes, und das Resultat kann, wenn es glücklich ist, von keiner anderen Operation, die zur Domäne der Zahnheilkunde gehört, übertroffen werden."

Mein Verfahren für die Operation ist das folgende:

1) Desinfection der Mundhöhle mit einer Sublimatlösung (1:4000) oder mit einer Lösung von Kal. permangan. (1:2000).

2) Injection von 0,01 Phenyl-Cocain-Poinsot direkt in den Knochen mit einer von mir angegebenen sterilisirbaren Spritze.

3) Tiefe Incision des Zahnfleisches in Form eines H mittelst zwei Bistouris, eins für die rechte und eins für die linke Seite, wodurch man zwei mit Periost versehene Lappen aufklappen kann.

4) Trepanation des Knochens mit hierzu construirten Bohrern.

5) Implantation des Zahnes, den man durch langsames Reiben unter Zuhilfenahme eines automatischen Klöppels hineingleiten lässt.

6) Befestigung des implantirten Zahnes durch Ligaturen oder durch einen besonderen Apparat.

Für die Bicuspidaten bediene ich mich sehr solider Ligaturen aus Platin, für die Schneidezähne habe ich einen besonderen Apparat construirt. Dieser besteht aus einem Stück Gaze aus reinem Silber, welche mit dem Polirstahl der hinteren Seite der drei Schneidezähne angeglättet wird, wenn es sich auch nur um eine Implantation handelt. An der Platte werden dann sechs Platinfäden so angelöthet, dass man nachher je zwei zum Binden für je einen Zahn benutzen kann. Der Apparat wird auf der lingualen Seite der Incisivi mit Cement befestigt, indem man zugleich die Platinfäden zwischen den Zähnen durchschiebt, und nachher am Zahnhalse auf der labialen Seite zusammendreht.

Wie hält nun der implantirte Zahn im Knochen? Drei Theorieen wurden aufgestellt:

1) Regeneration des Pericements.

2) Einkapselung der Wurzel in der Alveole.

3) Verschmelzung der Wurzel mit der Alveolarwandung.

Die Annahme der Regeneration des Pericements halte ich für irrig, da die implantirten Wurzeln jeder Bewegung beraubt sind und bei der Percussion einen klareren Ton bieten als die Percussion der benachbarten Zähne. Man kann also unmöglich die Existenz irgend eines weichen Gewebes zwischen Zahn und Knochen anerkennen. — Die Theorie von der Einkapselung ist nicht mehr zulässig, denn die histologischen Untersuchungen haben ergeben, dass die aus dem Knochen herrührenden Osteoblasten bis zur Pulpahöhle vordringen; die Theorie von der Verschmelzung allein ist sowohl durch die klinische Erfahrung als durch das Mikroskop, auch durch zahlreiche eigene Untersuchungen bestätigt worden.

Der implantirte Zahn, der die Rolle eines Fremdkörpers spielt, reizt den Knochen und erzeugt eine Ostitis mit der Bildung von lymphoiden Zellen, die sich in Reihen anordnen und eine embryonale Mem-

Digitized by Google

bran an der ganzen Peripherie der Alveole bilden. Diese Zellen hüllen schliesslich die ganze Wurzel ein. Hierauf beginnt die Entkalkung und Erosion der Wurzel; man sieht Osteophagen, Riesenzellen mit saurer Reaction und Osteoblasten, die kleine Vertiefungen an der Oberfläche der Wurzel bilden. Ist der Zahn gut fixirt und der Allgemeinzustand des Patienten gut, dann reagirt die Wurzel nicht mehr wie ein Fremdkörper, und die Resorption hört auf. Das embryonale Gewebe zwischen Zahn und Alveole vascularisirt sich, bald erscheinen Osteoblasten, allmählich lagert sich Kalk ab, es tritt Knochenneubildung ein, und so wird schliesslich eine Verschmelzung der Wurzel mit der Alveolarwand herbeigeführt.

Klinisch äussert sich der Verwachsungsprocess durch folgende Zeichen:

1) Der durch Percussion auf einen implantirten fest gewordenen Zahn erzeugte Ton ist immer heller als der Ton bei Percussion der benachbarten Zähne.

2) Jede dem Zahn mitgetheilte Bewegung wird ununterbrochen auf den Knochen übertragen.

3) Der Extraction bieten implantirte Zähne die grössten Schwierigkeiten.

Um die Consolidation des Zahnes zu begünstigen, entkalke ich eine Cementschicht von etwa $^3/_{10}$ mm dicke, eine Procedur, mit der gleichzeitig eine Sterilisation des Zahnes verbunden ist. Das Verfahren ist wie folgt: Ich koche die Zähne in einer 2procentigen Carbollösung, lege sie für 3—4 Stunden in eine 10procentige Salzsäurelösung und prüfe von Zeit zu Zeit mit einem sterilisirten Messer die Tiefe der Entkalkung; wenn das Messer bis zu $^1/_3$ mm vordringt, wasche ich die Wurzeln und neutralisire sie mit Ammoniak. Die so präparirten, z. Th. entkalkten Zähne können in einer 1procentigen Phenosalyllösung aufbewahrt werden. Vor dem Gebrauch erweitert man den Wurzelkanal und füllt ihn mit in Jodoform getränkter Guttapercha.

Die klinischen Resultate, die ich bei diesem Verfahren beobachtet, haben alle Erwartungen bestätigt. Diese Zähne sind leichter zu implantiren, werden schneller und gleichmässiger fest, die Unschädlichkeit ist absolut, die Uebertragung von Syphilis, Tuberkulose und anderen Affectionen ausgeschlossen. Man kann sich einen Vorrath z. Th. entkalkter Wurzeln halten, und vor dem Gebrauch fixirt man nach Bedarf eine Porzellankrone. Diese Kronen haben den Vortheil, dass sie vom Patienten lieber genommen und für die Articulation mit dem Antagonisten eingerichtet werden können, ohne an Solidität zu leiden.

Nachdem der Vortragende einige nach dieser Methode mit bestem, anhaltendem Erfolge ausgezeichneten Fälle geschildert hat, kommt er am Schluss zu folgenden Leitsätzen:

1) Die Implantation ist lange genug in Anwendung gewesen, um daraus ein Recht herzuleiten, sie als eine reguläre zahnärztliche Ope-

Digitized by Google

ration zu betrachten, die der Zahnarzt ausführen darf, wenn er die sie begleitenden Gefahren, wie bei jeder anderen, von ihm täglich gemachten Operation, beseitigt.

2) Da alle zahnärztlichen Operationen einen mehr oder weniger vorübergehenden Charakter an sich tragen, darf die Implantation in demselben Grade wie andere von den Zahnärzten geübte Operationen als eine bleibende Operation und nicht als ein phantastischer Versuch betrachtet werden.

3) Keine andere zahnärztliche Operation nähert sich so sehr der Natur als die Implantation eines Zahnes; wenn das Resultat glücklich ist, kann sie von keiner anderen Operation auf dem Gebiete der Zahnheilkunde übertroffen werden.

4) Die Operation darf nur in sorgfältig ausgewählten Fällen angewandt werden, wenn man ein befriedigendes Resultat haben will.

5) Mit Hilfe von Cocain kann diese Operation vollständig schmerzlos ausgeführt werden.

6) Durch Antisepsis kann jede Entzündung und Infection ver mieden werden.

7) Das Periost der Zahnalveole genügt vollständig zur Befestigung des Zahnes. Die Verbindung zwischen Wurzel und Alveolarwand geschieht durch einen chemisch-vitalen Prozess, der die beiden Oberflächen ganz und gar vereinigt.

8) Die z. Th. entkalkten Zähne erleichtern diesen Prozess, sind leichter herzustellen und steril zu halten.

Discussion:

Marchandé (Paris), Amoëdo und Aguilar (Madrid).

7. **W. G. A. Bonwill** (Philadelphia): **Upon Pyorrhea alveolaris.**

8. **Talbôt** (Chicago) behandelt dasselbe Thema.

Discussion:

Marchandé (Paris).

Sonnabend, den 21. August, Vormittag 9 Uhr.

Praktische Demonstrationen.

1. **Younger** (Chicago) demonstrirt 1) 12 verschiedene Instrumente zum Entfernen des Zahnsteins bei Pyorrhea alveolaris, 2) ein Winkelhandstück, dessen Ansatzstück um seine Achse gedreht und in jeder Stellung fixirt werden kann.

2. Bonwill (Philadelphia) legt eine grosse Goldconturfüllung im M_1 s. d. (B_2 fehlte) mit seinem automatischen Hammer. Zur Basis

Digitized by Google

benutzte er Abbey's noncohäsive Folie No. 5, nachher füllte er mit Abbey's cohäsiver Folie No. 20 bezw. 40.

3. Hillischer (Wien) demonstrirt seinen Apparat zur Lachgassauerstoff-Narkose.

4. Timme (Berlin) zeigt die Herstellung von Emaillearbeiten in Verbindung mit Goldplatten.

5. Von Arkövy (Budapest) war eine etwa 1 m grosse Tafel eingesandt worden, welche sämmtliche Krankheitsprozesse der Pulpa, des Periosts und des Kiefers von der einfachen Pulpitis acuta septica superficialis bis zur Nekrose colorirt darstellte.

(Schluss folgt.)

Auszüge und Besprechungen.

Schaeffer-Stuckert: Die Analgesie in der Stickstoffoxydulnarkose. (Schweiz. Vierteljahrsschr. f. Zahnheilk. 1896, IV.)

Bei der theoretischen Beurtheilung der Stickstoffoxydulnarkose stehen sich zwei Ansichten gegenüber; die eine, welche diese Narkose für reine Asphyxie erklärt, die andere, welche specifisch anästhesirende Eigenschaften anerkennt. Die erstere Anschauung ist jedoch bedeutend in der Minderheit, und auch Verf. widerspricht der Identificirung mit Asphyxie. Letztere ist vielmehr nur als Begleiterscheinung der N_2O-Narkose anzusehen, veranlasst durch den Abschluss des Sauerstoffs. Eine giftige Nachwirkung des Stickstoffoxyduls ist absolut ausgeschlossen, da das Blut keine besondere Affinität zu demselben besitzt und das N_2O-Blut dasselbe Spectrum ergiebt wie Oxyhämoglobin. Die asphyktischen Erscheinungen treten erst etwas später auf als die reine Anästhesie, und daraus erklärt sich die Existenz einer anästhetischen Zone d. h. einer Zone einfacher Anästhesie ohne Asphyxie, oder, wie Verf. es für richtiger hält, einer Zone der Analgesie, da in den meisten Fällen das Bewusstsein erhalten bleibt, während die Sensibilität aufgehoben ist. Wenn nun in diesem Stadium bereits operirt wird, so kommt es überhaupt nicht erst zu asphyktischen Erscheinungen. Ist die Inhalation des Gases dagegen fort- resp. längerdauernd, so stellt sich naturgemäss Asphyxie ein. Daraus resultirt die Nothwendigkeit des Sauerstoffzusatzes zu dem N_2O bei protrahirter Narkose. — Ein willkommenes Adjuvans bei der im allgemeinen nur kurze Zeit dauernden Betäubung ist die vielfach vermuthete primäre Einwirkung des Stickstoffoxyduls auf den Trigeminus, indem dieser zeitiger als andere Nervengebiete anästhesirt wird. — Am Schlusse der Arbeit findet sich noch

Digitized by Google

ein Hinweis auf den äusserst geringen Procentsatz der letalen Ausgänge der N_2O-Narkose im Gegensatz zu anderen Anästheticis.

Dr. phil. A. Hoffmann.

Hartzell (Minneapolis): **Cataphoresis and electrolysis in dentistry.** (Dental Review 1897 Januar.)

In der Medicin ist die Kataphorese schon 1858 von Richardson angewendet worden, der mit ihrer Hilfe eine Amputation schmerzlos ausführen konnte. Die Sache ist seitdem vergessen und wiederholt von neuem aufgenommen worden. Morton hat den Apparat sehr vervollkommnet. H. giebt einige praktische Winke hinsichtlich der Anwendung der Kataphorese. Im Anfange muss der Strom so schwach angewendet werden, dass der Patient ihn gar nicht merkt, er wird dann immer stärker und stärker zugeführt. Dies ist deshalb nöthig, weil der Strom an und für sich Schmerz verursacht; wenn etwas Anästhesie durch den schwachen Strom erzielt ist, so wird leicht ein stärkerer vertragen. Verf. verwendet einen Strom von 110 Volt, kann ihn aber durch einen Rheostaten bis auf $^1/_{20}$ Milliampère herabmindern. Der Strassenstrom soll wegen seiner Ungleichheit ungeeignet sein. Wo in der Pulpa Congestion bestand, ist es dem Verf. nicht gelungen, Anästhesie herbeizuführen, da der Strom die Congestion vermehrt und deshalb der Patient den dadurch bedingten Schmerz nicht lange genug, bis zur Anästhesie, ertragen kann. Ausserdem zeigt auch der Versuch, dass Cocain in Congestion befindliche Gewebe nicht gründlich anästhesirt.

Der Gebrauch der Kataphorese ist auch nicht immer ganz unbedenklich. Wenn z. B. die Pulpa nahezu freigelegt ist, so kann Ueberanästhesirung entstehen; man legt vielleicht eine Metallfüllung zu dicht auf die Pulpa und verursacht deren [Entzündung oder] Absterben. Andere Nachtheile sind die Gefahr, dass so, wie die Arzneien, auch die Zahngewebe eine elektrolytische Einwirkung erfahren, dass man ferner zu viel Cocain anwendet, und dass man zu viel Zeit zur Anästhesirung (8—20 Minuten) braucht.

Jul. Parreidt.

Kleine Mittheilungen.

Universitätsnachricht. Herr Privatdocent Dr. med. Adolph Witzel in Jena ist zum ausserordentlichen Professor in der medicinischen Facultät ernannt werden.

Druck von August Pries in Leipzig.

Digitized by Google

XV. Jahrgang. 12. Heft. *December 1897.*

Deutsche Monatsschrift

für

Zahnheilkunde.

[*Nachdruck verboten.*]

Zur Mechanik der Kaubewegung des menschlichen Kiefers.

Von

Friedr. Hesse-Leipzig.

Vortrag, gehalten in der Versammlung des Central-Vereins Deutscher Zahnärzte zu Berlin am 7. August 1897.

Mit 2 Abbildungen.

Die Kaubewegung des Unterkiefers ist eine Combination von zwei Bewegungen: Oeffnen und Schliessen, wobei sich der Unterkiefer in einem Scharniergelenk mit transversal durch die Gelenkgruben liegender Axe bewegt, und der Mahlbewegung, wobei er sich alternirend um eine senkrechte Axe im rechten und im linken Kiefergelenk dreht. Eine dritte Art der Bewegung besteht darin, dass beide Kieferköpfchen gleichzeitig nach vor- und rückwärts gleiten, wodurch der Unterkiefer vor- und zurückgeschoben wird.

Von diesen ist die Mahlbewegung bisher noch am wenigsten untersucht worden, obgleich sie mit der Scharnierbewegung praktisch die wichtigste für den Kauakt ist.

Was darüber bekannt ist, stützt sich auf die Kenntniss des Baues des Kiefergelenkes und auf Beobachtungen der Excursionen des Unterkiefers am Skelett und am Lebenden. Es ist fast erschöpft mit der eben gegebenen Beschreibung, wobei über den

Digitized by Google

wichtigsten Theil der Frage die Antwort ausbleibt: welchen Weg beschreiben hierbei die Kauflächen des unteren Zahnbogens gegen die des oberen. Zwar ist auch versucht worden, durch Einlegen plastischer Massen zwischen beide Zahnreihen diesen Aufschluss zu gewinnen, aber ohne Erfolg, weil sich hierdurch die Bahnen einzelner Punkte nicht darstellen lassen. Trotzdem verdanke ich den Misserfolgen dieser Methode den Hinweis auf die Fragestellung, die zu dem gewünschten Ziele führte. Statt alle Punkte der Kauflächen ihre Bahnen gleichzeitig angeben zu lassen, musste versucht werden, die Wege einzelner Punkte darzustellen.

Ich erreichte dies durch Versuche, die ich an Leuten mit Zahnlücken im Unterkiefer anstellte. In die Lücke wird senkrecht ein Graphitstift gestellt, dessen Spitze im Niveau der Kauflächen der beiden benachbarten Zähne endigt. Die Fixation des Stiftes geschieht durch Einsetzen in eine Metallhülse, welche durch zwei Metallringe an die Nachbarzähne befestigt wird. Die Graphitspitze giebt jetzt einen bestimmten Punkt der Kaufläche des Zahnes wieder, der früher in der Lücke stand, und sie schreibt ihre Bahn bei den folgenden Mahlbewegungen auf die Kauflächen des oberen Zahnbogens auf. Da der Schmelz den Graphit schlecht annimmt, verbessert man die Schnittfläche, indem man Heftpflasterstreifen auf die oberen Kauflächen klebt, oder eine kleine Schreibtafel aus Hartgummi über dieselben stülpt.[1])

Schon der erste Versuch ergab ein unerwartetes Resultat. Benutzt wurde die Lücke eines ersten unteren Molaren; auf der Kaufläche des Antagonisten bildete sich ein Strich ab, der transversal von der palatinalen zur buccalen Fläche der Krone lief. Hierin war offenbar nur ein Theil der Bewegungen des beobachteten Punktes enthalten, und ich vermuthete, dass der übrige Theil deshalb nicht aufgeschrieben würde, weil sich der Unterkiefer mit der Graphitspitze bei einem Abschnitt der Mahlbewegung vom Oberkiefer entfernt. Ich verbesserte deshalb den Apparat, indem ich den Graphitstift auf eine Spiralfeder setzte, die in den Boden

1) Die Herstellung der Schreibtafel erfordert das Modell der oberen Kieferhälfte. Ihre Adaption an die Zähne wird erleichtert und ihr Anhaften erhöht, wenn man den Theil der Platte, der sich unmittelbar an die Zähne anlegt, aus weichbleibendem Kautschuk herstellt, nur den äusseren Mantel aus Hartgummi.

Digitized by Google

der Hülse versenkt wurde. So wurde der Contact der Spitze mit der oberen Kaufläche erhalten, und sogleich erschien auf derselben eine zweite Linie, die in der Richtung des Zahnbogens nach vorn, mit einer Abweichung ihres vorderen Endes gegen die Mittellinie hin, verlief. Beide Linien haben denselben Anfangspunkt.

Das vollständige Bild der Bahn eines Punktes der Molarenkaufläche ist also ein stumpfer Winkel, dessen Scheitel dem Gaumen zugewendet ist, dessen hinterer Schenkel transversal über die Kauflächen, und dessen vorderer Schenkel sagittal nach vor- und einwärts verläuft. (Fig. 1.)

Fig. 1.

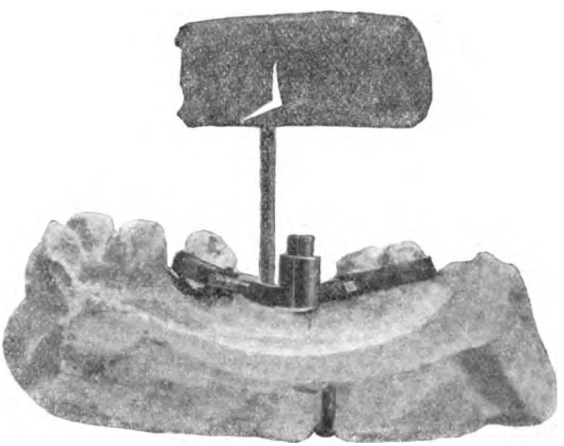

Das Modell eines mit der Schreibvorrichtung versehenen Unterkiefers sammt dem im Munde aufgeschriebenen Autogramm. Die über dem Modell stehende Schreibfläche ist um einen rechten Winkel nach aussen gedreht, um sie dem Auge des Beobachters zuzukehren.

Es leuchtet ohne weiteres ein, dass jeder der beiden Schenkel einem anderen Theil der Masticationsbewegung angehört: der transversale Schenkel entsteht wenn das zugehörige, der sagittale wenn das Kiefergelenk der entgegengesetzten Seite den Drehpunkt um die senkrechte Axe bildet.

Hierdurch ist die wesentliche Frage beantwortet. Jeder Punkt des Unterkiefers hat seinen Ruhepunkt auf der oberen Kaufläche, den Berührungspunkt bei geschlossenen, seitlich nicht verschobenen

Digitized by Google

Zahnreihen, wobei beide Köpfchen in ihren Gelenkgruben stehen. Beim Kauen bewegt sich jeder dieser Punkte, wenn das zugehörige Köpfchen seine Pfanne nicht verlässt, transversal nach aussen und auf demselben Wege zurück, jeder Punkt beschreibt einen Kreisbogen um das Gelenk derselben Seite. Verlässt das Köpfchen seine Pfanne, so bewegt sich jeder Punkt sagittal nach vor- und einwärts und auf demselben Wege zurück, jeder Punkt beschreibt einen Kreisbogen um das Gelenk der entgegengesetzten Seite.

Je grösser die Entfernung eines Punktes vom Kiefergelenk, um so stumpfer ist der Winkel, den die beiden Schenkel einschliessen.

Mit der erlangten Kenntniss sollen jetzt zwei Versuche vorgenommen werden, die eine Ergänzung und Bestätigung dieser Mittheilungen geben. Zuerst ahme man die Mahlbewegung am Skelett nach, indem man ausschliesslich den Weg eines Zahnes, z. B. des rechten unteren Molaren beobachtet. So lange das rechte Kieferköpfchen in seiner Gelenkgrube stehen bleibt, beschreibt der Zahn einen Weg lediglich nach der Wange hin und in seine Ruhelage zurück. Es tritt ein Theil seiner Kaufläche über den buccalen Rand seines Antagonisten hervor, wobei er aber seine Stellung zu demselben nach vor- und rückwärts nicht ändert. Lässt man dann dasselbe Kieferköpfchen auf sein Tubercul. articulare gleiten, so ändert sich der Abstand der Aussenflächen der beiden Antagonisten in transversaler Richtung nur wenig und zwar im entgegengesetzten Sinne als vorher, aber sehr beträchtlich in der sagittalen Richtung. Der untere Zahn begiebt sich nach vorwärts und kann bis zu dem Platze gelangen, den erst sein vorderer Nachbar einnahm.

Den zweiten Versuch stelle man mit einem Zirkel an einem Schädel an, dessen Unterkiefer entfernt ist. Man setze die eine Zirkelspitze in die Mitte der fossa glenoidalis, die andere auf einen beliebigen Punkt der Molarenkauflächen derselben Seite. Der Kreisbogen giebt den Weg an, den der zugehörige Unterkieferpunkt beschreibt, wenn das Gelenk derselben Seite die senkrechte Drehungsaxe enthält. Er läuft transversal. Man setze die Zirkelspitze in die Gelenkgrube der anderen Seite und behalte die andere auf dem beobachteten Molarenpunkte, so erhält man einen anderen Kreisbogen, der in sagittaler Richtung nach vor- und ein-

Digitized by Google

wärts verläuft. Er entspricht der Bahn des unteren Molarenpunktes, wenn die senkrechte Drehungsaxe im entgegengesetzten Gelenk liegt. Für die Bewegungen des Kiefers kommen von beiden Kreisbögen nur die vor dem Schnittpunkte gelegenen Abschnitte in Betracht.

Es wäre nach diesen Erfahrungen vielleicht noch nicht genügend begründet, der Bewegung des Unterkiefers in der einen oder anderen Richtung eine grössere oder geringere Wirksamkeit beim Kauakte zuzuerkennen, denn das Moment, das hier in Frage

Fig. 2.

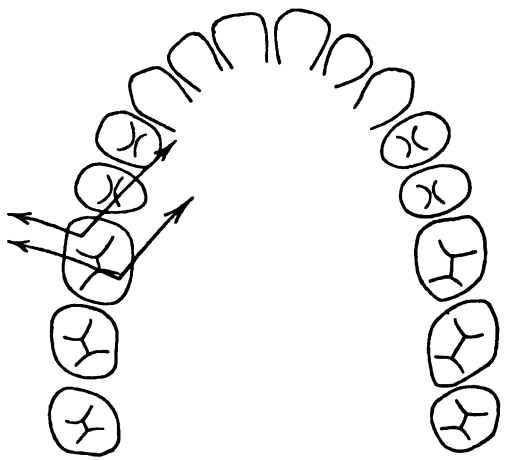

Schematische Darstellung der Bahnen zweier Unterkieferpunkte durch den Zirkel.

kommt, ist bisher nur nebenbei erwähnt worden. Die Senkung der Unterkieferhälfte, deren Köpfchen auf das Tuberc. articul. tritt, bewirkt, dass der sagittale Schenkel der Kaubewegung einen weniger wirksamen Theil derselben bezeichnet, da sich hierbei die Antagonisten nicht berühren, während der transversale Schenkel einen Weg bezeichnet, bei dem die untere mit der oberen Kaufläche in stetem Contact bleibt. In der Stärke des Abstandes, den beide Zahnbögen durch die Mahlbewegung erreichen können, halte ich individuelle Schwankungen für sehr wahrscheinlich. Das constanteste Gebiet, in welchem dieser Abstand auch seine grösste Höhe zu erreichen pflegt, ist der erste untere Mahlzahn mit dem

Digitized by Google

angrenzenden Theile des zweiten Prämolaren. Im Bereich des siebenten und achten Zahnes bleibt der Contact auch bei vorgeschobenem Kieferköpfchen erhalten, um so sicherer, je mehr der Bogen der Kaufläche sich gegen den hinteren Rand des Weisheitszahnes nach aufwärts erhebt.

Während bei mässigen Rechts- und Links-Bewegungen jeder Unterkieferpunkt auf der oberen Kaufläche einen Winkel mit zwei scharfgezeichneten Schenkeln beschreibt, lässt sich durch stark ausgeführte Bewegungen eine kleine Unregelmässigkeit der Zeichnung hervorbringen. Sie besteht darin, dass ein kleiner Theil der von den Schenkeln eingeschlossenen Fläche, und zwar der unmittelbar angrenzende, ebenfalls beschrieben wird. Nach der entgegengesetzten Seite greift der schreibende Stift niemals über. Man wird kaum fehlgehen, wenn man diese Erscheinung darauf zurückführt, dass das Kiefergelenk schlaff genug ist, um auch dem in der Pfanne ruhenden Köpfchen kleine Dislocationen nach vorn zu gestatten.[1])

Die Ergebnisse dieser Untersuchungen gestatten eine unmittelbare Anwendung auf einen wichtigen Abschnitt unserer Berufsarbeiten: das Aufstellen der Zähne für den künstlichen Ersatz. Gebrauchsfähig für die Mastication kann derselbe nur sein, wenn er die wesentliche Kaubewegung in der transversalen Richtung gestattet, ohne dass sich die Antagonisten im Wege stehen und ohne dass sie sich von einander entfernen. Aus diesem Grunde müssen die Articulatoren, die nur Scharnierbewegung zulassen, untauglich erscheinen, da sie keinen Aufschluss über die Seitenbewegung geben. Bonwill's Articulator hat diesen Fehler schon lange beseitigt, und indem er mit glücklicher Genialität gleichzeitig in den mittleren Massen des menschlichen Kiefers angelegt ist, hat er uns in den Stand gesetzt, einen richtig functioniren-

1) Es hat nach diesen Erfahrungen keine Schwierigkeit, sich eine Vorstellung von den Bewegungen zu machen, die im Gelenk selbst stattfinden müssen. Der Unterkiefer stellt ja bei dem ganzen Versuche einen Apparat dar, den wir uns erst schaffen würden, wenn uns die Beobachtung der Bewegungen im Gelenk als Aufgabe gestellt würde; er ist ein starrer Hebel, dessen hinteres Ende an die Gelenktheile befestigt ist, dessen vorderes Ende die Excursionen der Gelenktheile in vergrössertem Massstab wiedergiebt. —

Digitized by Google

den Zahnersatz zu schaffen. Wer sich die Mühe nimmt, die oben angegebenen Versuche über die Bewegungen des Unterkiefers an einem Modell zu wiederholen, das nach Bonwill's Vorschrift in dessen Articulator gestellt ist, der wird sich leicht überzeugen, dass dieselben Bewegungen stattfinden, die wir für das Gebiss kennen gelernt haben. Das einzige, was Bonwill's Articulator nicht angiebt, ist die Senkung der Kieferhälfte, deren Köpfchen auf das Tuberc. articulare tritt. Aber dieser Mangel ist für die Herstellung des künstlichen Ersatzes belanglos, da sich im Munde dieser Theil der Bewegung bei der Mastication von selbst erzeugt.

[*Nachdruck verboten.*]

Die Verwendung des elastischen Gummibandes bei Kieferbrüchen, besonders in veralteten Fällen.

Von

Dr. chir. dent. **Heitmüller,** Zahnarzt und Lehrer an der Universität Göttingen.

Vortrag, gehalten im Central-Verein Deutscher Zahnärzte zu Berlin am 7. August 1897.

Mit 2 Abbildungen.

M. H.! Ist es auch in den meisten Fällen bei frischen Kieferfracturen nicht schwer, mit Hilfe einer ganzen Reihe von Apparaten eine Heilung der getrennten Kiefertheile in normaler Stellung herbeizuführen, so treten doch bei der Behandlung von veralteten und schlecht geheilten Unterkieferbrüchen ganz besondere Schwierigkeiten auf. Diese Schwierigkeiten bestehen bekanntlich darin, dass die Bruchtheile sich nicht ohne weiteres in die ursprüngliche Stellung bringen lassen, da die Bruchstücke inzwischen, wenn es nicht zur Bildung einer Pseudarthrose gekommen ist, in der abnormen Stellung zu einander durch Callus je nach dem Grade der Verknöcherung desselben mehr oder weniger fest vereinigt sind. Eine

Digitized by Google

Behandlung solcher Fälle durch Apparate lässt sich mit einigermassen sicherer Aussicht auf Erfolg nur dann vornehmen, wenn im Unterkiefer noch Zähne vorhanden sind, welche den Schienen als Befestigungspunkte dienen können.

Hat die Verletzung erst vor wenigen Wochen stattgefunden, und ist mithin der Callus noch von weicherer Consistenz, so kann die Reponirung der Bruchtheile durch geeignete Apparate sogleich versucht werden. Ist der Bruch aber schon älter und der Callus härter, so würde vor der eigentlichen Behandlung eine neue Trennung der Kiefertheile durch den Chirurgen herbeizuführen sein.

Bei der Behandlung veralteter Kieferbrüche kommt es darauf an, Gewebe entweder zu dehnen oder zur Resorption zu bringen. Diesen Zweck erreicht man am besten durch continuirlichen Druck.

Ich will die bisher in solchen schwierigen Fällen zur Anwendung gebrachten Methoden, mit denen oft sehr gute Resultate erzielt worden sind, kurz erwähnen.

Süersen überkappte die einzelnen Kiefertheile durch Kautschukschienen und drängte dieselben durch Quellkörper (Hikoryholz) auseinander. Derselbe brachte in den Fällen, wo ein bedeutender Höhenunterschied der Bruchstücke vorlag, zur Beseitigung desselben noch eine schiefe Ebene von Kautschuk an das eine Bruchstück an, auf welche die Zähne des Oberkiefers bissen.

Sauer theilte den von Hammond für die Behandlung von Unterkieferbrüchen zuerst angegebenen Drahtverband, welcher die in den Kiefertheilen sitzenden Zähne am Zahnhals umschloss und dort mit Bindedraht befestigt wurde, für schwer zu reponirende Kieferstücke in zwei Theile und löthete an die innere Seite des kürzeren Theils eine Röhre zur Aufnahme eines federnden Drahtfortsatzes, ausgehend von dem längeren anderen Theile des Verbandes (der getheilte Drahtverband). Sauer versah das tieferstehende Bruchstück mit einer an den Verband gelötheten schiefen Ebene, um dasselbe beim Aufbeissen des Oberkiefers auf letztere durch Hebelwirkung allmählich zu heben. Endlich konnte Sauer auch durch seinen sogenannten Nothverband schwer einzurichtende Unterkieferbrüche zur Heilung bringen. Er befestigte einen federnden Draht, welcher ungefähr der normalen Stellung der Zähne im Unterkiefer entsprechend gebogen war, mit Binde-

Digitized by Google

draht zuerst an dem noch in einigermassen normaler Stellung befindlichen Unterkiefertheil, bog dann mit einer Zange den Draht an der Bruchstelle nach der Wange zu etwas ab und zog den abgewichenen Kiefertheil mit Drahtschlingen, welche um die Zähne desselben gelegt waren, fest an den federnden Draht heran. Wurden die Drahtschlingen durch Nachlassen der Federkraft des dicken Drahtes lose, so wurde der Draht wieder stärker abgebogen und neue Drahtschlingen angelegt.

Es giebt aber Fälle von Kieferbrüchen, wo auch diese angeführten Hülfsmittel versagen, und in welchen ich nach den in einem Fall mit der Verwendung des elastischen Gummibandes gemachten Erfahrungen empfehlen möchte, mit der Verwendung des letzteren im Munde selbst einen Versuch zu machen. Man kann Bänder oder Ringe aus rothem oder schwarzem Gummi verwenden, wie solche in den Papierwaarenhandlungen zu haben sind, oder man schneidet sich Ringe von elastischen Gummischläuchen ab.

Der elastische Gummizug hat bei der Regulirung schief stehender Zähne und bei der Behandlung von Knochenbrüchen ausserhalb des Mundes schon früher Verwendung gefunden. Kühns (Hannover) beschreibt einen interessanten Fall, wo durch einen starken Schlag bei einem jungen Mädchen sämmtliche vordere Gesichtsknochen, der ganze Oberkiefer, die Jochbeine, Nasenbeine, Vomer und wahrscheinlich auch Theile des Keilbeines aus ihrer Verbindung mit der Schädelkapsel gelöst waren und die gelösten Theile in 4—5 Tagen durch den von aussen wirkenden Gummirung in ihre normale Stellung gebracht wurden.

Der von mir im Frühjahr 1895 behandelte Fall war folgender: Der Patient, ein Kavallerieofficier, war bei Springübungen von Mannschaften zu Pferde von einer Springstange, als dieselbe bei einem Sprung mit grosser Gewalt zur Seite geschleudert wurde, gegen den Unterkiefer getroffen worden und hatte durch den Schlag einen Bruch des Unterkiefers auf der linken Seite zwischen dem zweiten Bicuspis (der erste Molar fehlte) und dem zweiten Molaren erlitten. Dieser Molar war dabei erheblich luxirt und aus seiner Alveole herausgehoben. Der Patient hatte dann längere Zeit einen einfachen Verband um den Kopf getragen. Dieser Verband hatte die Kiefertheile nicht in die normale Lage zu bringen vermocht, und der Bruch heilte in falscher Stellung,

Digitized by Google

ebenso der stark luxirte Backenzahn. Wahrscheinlich hatte der Bruch in einer schrägen Richtung nach unten zu stattgefunden, und durch den von aussen angelegten Verband war das grössere Kieferstück auf der schiefen Bruchebene etwas unter das kleine Stück geschoben. Das Kauen war dem Patienten sehr erschwert, und die Kinnpartie erheblich nach links verzogen. Schob man mit Gewalt den Kiefer nach rechts herüber, so dass sich die Zähne auf dieser Seite berührten, so standen auf der linken Seite die Zahnreihen erheblich auseinander. (Fig. 1). Da die Kiefertheile fest vereinigt waren, wurde die Trennung derselben von Herrn Geheimrath König in der Narkose vorgenommen, und der in falscher Stellung befindliche Molar entfernt. Dann wurde für den Unterkiefer eine Schiene aus Nickeldraht angefertigt, welche die zehn vorderen Zähne umschloss und nach der linken Seite zu einen Fortsatz hatte. An diesen Fortsatz wurde eine kleine Blechplatte angelöthet, welche sich auf den kleinen zahnlosen Kieferstumpf legte, und rechts an die Schiene eine Blechplatte gelöthet, welche sich von aussen an die Zähne des Oberkiefers anlegte und verhindern sollte, dass der Unterkiefer wieder nach links auswiche. An die Schiene wurde dann noch links unterhalb der Bicuspidaten ein kleiner Bügel mit einem knopfartigen Fortsatz angelöthet, welcher zur Befestigung des Gummibandes dienen sollte. Dann wurde die nach hinten angelöthete kleine Blechplatte mit Guttapercha umgeben, die Schiene im Munde des Patienten eingepasst, und der Unterkiefer fest gegen den Oberkiefer gedrückt, damit sich der kleine Kieferstumpf in der Guttapercha abdrücken konnte. Nachdem von der kleinen Blechplatte noch etwas fortgenommen und auf die inzwischen hart gewordene Guttapercha noch etwas mehr von dieser Masse aufge-

Fig. 1.

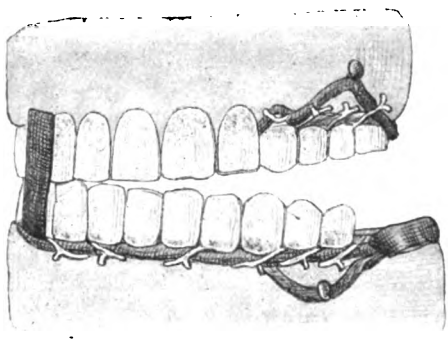

Digitized by Google

tragen war, wurde die Schiene (Fig. 2 A) mit Bindedraht an mehreren Zähnen des Unterkiefers befestigt. Die kleine mit Guttapercha umgebene Blechplatte drückte dabei den zahnlosen Kieferstumpf nach aussen und unten. Auf der linken Seite des Oberkiefers wurde ebenfalls eine Schiene aus Nickel mit Bindedraht befestigt, welche den ersten Molar, die Bicuspidaten und den Eckzahn umschloss und auf der äussern Seite zwischen den Bicuspidaten nach oben zu auch einen kleinen Bügel mit einem Knopf trug (Fig. 2 B). Ueber die Knöpfe wurde dann ein mit der Cofferdamlochzange durchbohrtes, zusammengefaltetes stark angespanntes Stück dicken Gummibandes (Fig. 2 C) gezogen und dem Patienten ein antisep-

Fig. 2.

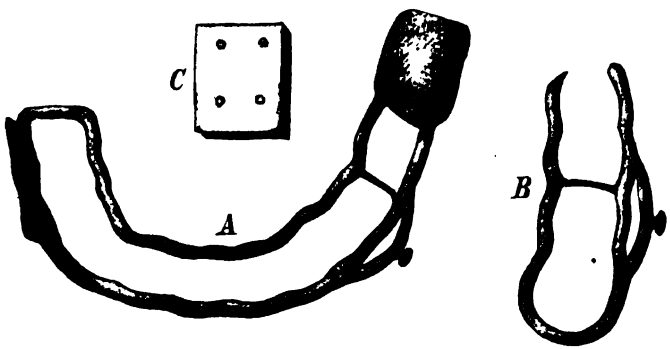

tisches Mundwasser zum fleissigen Gebrauch verordnet. Um die Wirkung des Gummizuges im Munde zu verstärken, trug der Patient noch eine Kopf- und gut gefütterte Kinnkappe, welche durch elastische Gurte in möglichst senkrechter Richtung mit einander verbunden waren. Nach Verlauf von etwa zehn Tagen hatten sich die auseinanderstehenden Kiefertheile so weit genähert, dass die Articulation wieder eine normale zu nennen war. Der Patient trug die Apparate noch weitere drei Wochen und konnte dann als vollständig geheilt entlassen werden.

Was nun die Möglichkeit anderer vortheilhafter Verwendungen des elastischen Gummibandes bei Kieferbrüchen anbetrifft, so würde sich der Gebrauch desselben besonders in den Fällen empfehlen, wenn bei einem drei- oder vierfach gebrochenen Unterkiefer ein

Digitized by Google

Bruchstück vor oder hinter seinen Nachbar zu liegen gekommen, und die Beweglichkeit der Kiefertheile zu einander eine geringe geworden ist. Als Stützpunkt für das Gummiband oder die Gummiringe würde man dann auch den Oberkiefer benutzen. Man fertigt dann für letzteren entweder, wie in dem beschriebenen Fall, einen Drahtverband (eventuell auch Sauer's Nothverband) an, löthet an denselben Bügel mit Köpfen und befestigt den Verband mit Bindedraht an den Zähnen des Oberkiefers; oder man kann den Oberkiefer, falls die Zahnreihe bei letzterem noch fast vollständig ist, mit einer Metallplatte etwa aus Aluminiumbronze von einer geringeren als der gewöhnlich zu Platten benutzten Stärke überdecken, welche die vorhandenen Zähne umschliesst und sich weit über das Zahnfleisch erstreckt, damit man am Rande Knöpfe zum Festhalten des Gummibandes anlöthen kann. Es würde sich empfehlen, die Platte vor dem letzten Stanzen an den Kauflächen und nach der Lippe zu auszuschneiden und nachher die Seitentheile mit einem Draht, welcher sich vorn am Zahnfleisch hinzieht, zu verbinden. Die Befestigung einer solchen Platte geschieht dadurch, dass man diese an einigen Stellen zwischen je zwei Zähnen durchbohrt und durch diese Löcher kleine Metallstifte mit Köpfen (abgekniffene dicke Stecknadeln) steckt, welche zwischen die Zähne reichen. Die Anlegung einer solchen Platte ist für den Patienten angenehmer als eine Drahtschiene. Die Zähne der einzelnen zu reponirenden Theile des Unterkiefers werden dann ebenfalls mit kleinen Drahtverbänden, an welchen man nach innen oder nach aussen Knöpfe zum Halt für die Gummibänder oder Ringe anbringen kann, umgeben. Oder man bedeckt die einzelnen Unterkiefertheile mit gestanzten Metallkappen, welche man mit Knöpfen versieht, und befestigt die Kappen wie vorhin mit Stiften oder mit Guttaperça. Zu letzterer Befestigung würde sich die Guttapercha von Gilbert sehr gut eignen, da dieselbe bei einer im Munde noch erträglichen Wärme schon sehr plastisch wird, und die Schiene daher später durch Bespritzen mit warmem Wasser leicht wieder abgenommen werden kann.

Falls beim Oberkiefer ein Theil desselben, an welchem sich noch Zähne befinden, nach aussen abgesprengt und in falscher Stellung geheilt ist, so lässt sich derselbe leicht in die ursprüngliche Stellung bringen, indem man, wie bei der Regulirung des

Digitized by Google

vorstehenden Bisses, eine Platte aus Metall oder Kautschuk für den Oberkiefer anfertigt, welche bis über den Alveolarfortsatz reicht, dort Knöpfe anbringt, und letztere durch ein gespanntes Gummiband verbindet, welches sich über die Zähne des abgebrochenen Kiefertheils legt. Auf der Gaumenseite der Platte nach dem Bruchstück zu macht man dann noch einen Ausschnitt aus derselben.

Ich möchte zum Schluss noch hervorheben, dass man bei der Verwendung des Gummibandes zur Behandlung von Kieferbrüchen besonders darauf achten muss, dass die Ansatzpunkte zur Befestigung desselben nicht zu schwach sind, da sonst die umschlossenen Zähne selbst gelockert und in eine falsche Stellung gezogen werden könnten. Uebrigens kann man die Stärke der Zugkraft beliebig reguliren, indem man stärkere oder schwächere Gummibänder resp. -ringe verwendet und dieselben beliebig anspannt.

[*Nachdruck verboten.*]

Ueber Verschmelzung und Verwachsung der Zähne des Milchgebisses und des bleibenden Gebisses.

Von

Professor Dr. **Busch.**

Vortrag, gehalten in der Sitzung des Central-Vereins Deutscher Zahnärzte am 6. August 1897.

(Schluss.)

Ich weiss nun wohl, dass in der Literatur einige Angaben darüber vorliegen, dass auch die mittleren oberen und unteren Schneidezähne mit einander verschmolzen angetroffen sind: so bei Fox: The natural history and diseases of the human teeth, second edition, London 1814, part. I, plate 8, No. 8, Verschmelzung der mittleren unteren bleibenden Schneidezähne; Maury: Vollständiges

Digitized by Google

Handbuch der Zahnheilkunde, aus dem Französischen, Weimar 1830, Tafel VIII, Fig. 15, Verschmelzung der beiden mittleren unteren Milchschneidezähne; Th. Bell, citirt bei Salter: Dental pathology and surgery, London 1874, pag. 54. Nach dieser Angabe beobachtete Bell sechs Fälle von Zahnverschmelzung, drei davon bestanden in der seitlichen Vereinigung der oberen mittleren Milchschneidezähne, der vierte zeigte Verschmelzung der oberen mittleren bleibenden Schneidezähne, der fünfte Verschmelzung der bleibenden unteren mittleren Schneidezähne und der sechste Verschmelzung der zweiten und dritten oberen Molaren. An dieser Stelle giebt Salter an, er selbst habe zwei Beispiele gesehen, in welchen die mittleren oberen Milchschneidezähne mit einander verschmolzen waren. Ferner giebt er an, er habe in einem Falle die Verschmelzung eines oberen seitlichen Schneidezahnes mit dem Eckzahn beobachtet.

Die wichtigste Angabe nach dieser Richtung hin findet sich aber bei John Tomes. In seinem ersten Werk: A course of lectures on dental physiology and surgery, London 1848, ist dieselbe noch nicht enthalten, wohl aber in dem zweiten Werk: A system of dental surgery, London 1859, Seite 242, und von da aus durchgehend in der zweiten Auflage desselben Werkes, die er mit seinem Sohne Charles Tomes zusammen herausgab 1873, Seite 227, und in der dritten Auflage von Charles Tomes allein 1887, Seite 128. Er bildet hier zwei mit den Kronen verschmolzene, mit den Wurzeln getrennte obere Schneidezähne ab, von denen er angiebt, es wären die mittleren oberen bleibenden Schneidezähne.[1])

Dagegen sagt Carabelli in seinem systematischen Handbuch der Zahnheilkunde, Wien 1844, S. 100 Folgendes: „Verschmelzungen unter den bleibenden Schneidezähnen habe ich während meiner Praxis nur bei drei Personen gesehen, und zwar niemals die zwei mittleren mit einander, sondern immer den rechten oder linken mittleren mit dem ihm zunächst stehenden Lateralschneidezahne, und zwar immer Krone und Wurzel der ganzen Länge nach, bei welchen eine seichte Längeneinfurchung

1) Die deutsche Uebersetzung des Tomes'schen Werkes von A. zur Nedden, Leipzig 1861 ist nach der ersten Auflage angefertigt. und hier findet sich der Fall auf Seite 226 abgebildet.

Digitized by Google

stets die Stelle anzeigte, wo die Zahnkeime in Verbindung getreten sind. Ferner fand Wedl (Pathologie der Zähne, Leipzig 1870, Seite 110) in 19 Exemplaren verschmolzener Zähne aus der Heider'schen Sammlung, von denen acht den Milchzähnen, elf den bleibenden Zähnen angehörten, keinen Fall, in welchem sich die Verschmelzung über die Mittellinie des Oberkiefers oder des Unterkiefers hinweg vollzogen hatte.

Es entsteht daher die Frage, ob die Verschmelzung zweier Zähne über die Mittellinie hinweg im Oberkiefer oder im Unterkiefer bei Milchzähnen oder bei bleibenden Zähnen vorkommt oder nicht. Die positive Angabe von John Tomes mit Beifügung der Abbildung würde diese Frage entscheiden, wenn Tomes hinzugefügt hätte, dass er diesen Fall selbst im Munde gesehen und das Gebilde eigenhändig extrahirt hätte. Da er das aber nicht sagt, so ist es durchaus möglich, dass ihm dieses Zahngebilde von anderer Seite übergeben worden ist, mit der Angabe, es seien die verschmolzenen mittleren oberen Schneidezähne, während es thatsächlich eine Verschmelzung zwischen dem mittleren und seitlichen oberen Schneidezahn war. Wie leicht in der Beziehung Irrthümer vorkommen, zeigt folgender Fall. Tomes bildet in der ersten Auflage seines Lehrbuches Seite 243 einen Fall ab von beiderseitiger Verschmelzung des mittleren und des seitlichen oberen Schneidezahnes, der ihm von Mr. Styers geliehen war. Magitot übernimmt diesen Fall in seinem Traité, Tafel XIX, Fig. 20 und 21, mit der Angabe, derselbe wäre eine Verschmelzung der mittleren Schneidezähne in ihrer ganzen Länge, also eine durchaus irrige Angabe. Ich hebe ferner noch folgenden Fall hervor: C. H. Stowell, Professor der Histologie und Mikroskopie an der Universität Ann Arbor im Staate Michigan, bringt in seinem Werke: The microscopic structure of a human tooth, second edition 1888, auf Tafel X, Fig. 8 die Abbildung eines Falles, welcher dem Tomes'schen so ähnlich sieht, als wäre er eine Copie desselben, mit der Angabe, dass dies eine Verschmelzung des rechten oberen mittleren und seitlichen Schneidezahnes wäre und nicht etwa eine Verschmelzung der beiden oberen mittleren Schneidezähne. Unter diesen Umständen kann ich das thatsächliche Vorkommen einer Verschmelzung zweier Zähne über die Mittellinie hinweg noch nicht als über jeden Zweifel festgestellt

Digitized by Google

betrachten. Was früher vorgekommen sein soll, muss doch schliesslich jetzt auch noch vorkommen, wo so sehr viel zahlreicher und genauer beobachtet wird, als früher. Sollte einem der Herren ein solcher Fall jemals vor Augen treten, so wäre es unbedingt nöthig, zuerst den Abdruck zu nehmen, wodurch immerhin schon viel bewiesen wäre; dann aber, wenn irgend möglich, das Zahngebilde zu extrahiren und auf dem Gypsmodell zu befestigen. Dadurch allein würde sich diese Frage in positivem Sinne erledigen lassen. Irgend ein extrahirtes Doppelgebilde aber vorzubringen mit der Angabe, es wären zwei verschmolzene mittlere Schneidezähne, ist vollkommen werthlos, denn die Erinnerung ist viel zu unsicher, um eine solche Angabe nach längerer Zeit mit voller Bestimmtheit machen zu können.

Die zweite Frage ist die, ob es vorkommt, dass der seitliche Schneidezahn mit dem Eckzahn verschmilzt. Im Unterkiefer habe ich selbst in den letzten Jahren einen derartigen Fall bei den Milchzähnen gesehen und kann dementsprechend dieses Vorkommen nicht bestreiten. Im Oberkiefer liegen die Verhältnisse aber anders. Hier verläuft zwischen der Alveole des seitlichen Schneidezahnes und derjenigen des Eckzahnes die Sutur des Zwischenkiefers, und es entsteht die Frage, ob die Verschmelzung zweier Zahnkeime über diese Sutur hinweg stattfinden kann. Auch hier liegt neben der obigen Angabe von Salter besonders eine Beobachtung von John Tomes vor, welcher in der ersten Ausgabe seines Lehrbuches Seite 243 zwei in ganzer Länge verschmolzene Zähne abbildet mit der Angabe, es wäre der seitliche bleibende Schneidezahn und der Eckzahn des Oberkiefers mit einander verschmolzen. Auch dieser Angabe gegenüber kann ich nur dringend dazu auffordern, in jedem etwa neu zur Beobachtung gelangenden ähnlichen Falle auf alle Fälle den Abdruck zu nehmen, und wenn es irgend möglich ist, das extrahirte Zahngebilde dem Gypsmodell beizufügen. Auf andere Weise wird sich auch diese Frage nicht im positiven Sinne erledigen lassen.

Eine Verschmelzung des Eckzahnes mit dem ersten Bicuspis ist wohl noch von keiner Seite her angegeben worden, und ebensowenig dürfte es vorkommen, dass die beiden Bicuspidaten von Oberkiefer oder Unterkiefer mit einander verschmelzen. Dagegen kommen auch bei den Bicuspidaten Doppelbildungen vor, indem

Digitized by Google

der normale Zahnkeim mit einem überzähligen Zahnkeim verschmilzt. Mir liegen fünf derartige Fälle vor. In dem ersten Falle war der obere zweite Bicuspis an der facialen Seite mit einem ziemlich grossen überzähligen Zahnkeim an der Krone verschmolzen, an den Wurzeln getrennt. Das von mir extrahirte Zahngebilde liegt hier vor. (Fig. 13.)

Der zweite Fall wurde der Sammlung von Herrn Zahnarzt Mex in Tilsit geschenkt: der zweite obere Bicuspis ist mit einem überzähligen Zahngebilde der ganzen Länge nach von der Krone bis zur Wurzelspitze verschmolzen.

Die anderen drei Fälle betreffen den Unterkiefer. In dem ersten derselben zeigt der zweite untere Bicuspis eine doppelte Krone, welche in eine gemeinsame Wurzel ausläuft. Der zweite Fall ist von Dr. Grunert geschenkt und höchst eigenthümlicher Art. Im Oberkiefer stehen bei sehr gedrängter Stellung der Zähne rechts drei Bicuspidaten, links nur einer. Im Unterkiefer ist der erste Bicuspis beiderseits normal, der zweite Bicuspis beiderseits Doppelbildung. Das linke Zahngebilde ist extrahirt und dem Gypsmodell beigefügt. Es besteht aus breiter deutlich doppelter Krone, welche in eine schmale gemeinsame Wurzel ausläuft. Der dritte Fall wurde vor wenigen Tagen von Herrn Dr. Kleinmann in Flensburg eingesandt und stellt einen linken unteren Bicuspis dar, welcher von der Kaufläche bis zur Wurzelspitze sich deutlich als Verschmelzung zweier Zahngebilde erweist. Leider fehlt der zugehörige Abdruck.

Fig. 13.



a. b.

Doppelgebilde, bestehend aus der Verschmelzung des Keimes für den oberen zweiten Bicuspis und einem überzähligen Zahnkeim. a. Ansicht von der Seite. b. Ansicht von der Kaufläche. Natürl. Grösse.

Was nun die bleibenden Molaren betrifft, so vollzieht sich an denselben die Verschmelzung zweier Zahnkeime häufiger als an den anderen bleibenden Zähnen. Mir liegen in der Beziehung 38 Original-Präparate vor, sechs Abdrücke und ein Fall, in welchem das Original-Präparat dem Gypsmodell beigefügt ist. Letztere Art des Sammelns ist stets die werthvollste. Mit einem Blick auf das Präparat übersieht man sofort, wo das Doppelgebilde seine Stellung hatte und wie die Verhältnisse der übrigen Zähne be-

Digitized by Google

schaffen waren, so dass nach allen diesen Richtungen hin nicht der geringste Zweifel mehr bestehen kann. Leider habe ich mich erst in der letzten Zeit von den Vorzügen dieser Art des Sammelns überzeugt und habe in früheren Jahren vielfach nur das extrahirte Zahngebilde gesammelt, ohne vorher den Abdruck zu nehmen und das Gebilde dann auf dem Gypsmodell zu befestigen. Von den Original-Präparaten sind nun viele der Sammlung des Instituts geschenkt worden und zwar von folgenden Herren:

Herrn	Zahnarzt	Snyders in Holland	1 Präp.
„	„	Beick in Rotterdam	2 „
„	„	Witthaus in Rotterdam . .	1 „
„	„	Speckhahn in Hamburg . .	1 „
„	„	Stehr in Fürth	1 „
„	„	Nawroth in Waldenburg (Schles.)	1 „
„	„	Andreae in Hamburg . . .	1 „
„	„	Boedecker in New York . .	1 „
„	„	Ritter in Berlin	3 „
„	„	Leopold in Stuttgart	2 „
„	„	Kleinmann in Flensburg . .	4 „
„	„	Thiesing in Hildesheim . . .	1 „
„	„	Erzberger in Berlin	1 „
„	stud.	Knüll	1 „
		Zusammen	21 Präp.

Die übrigen 17 Fälle habe ich selbst in der Poliklinik gesammelt. Allen diesen Herren spreche ich im Namen des Instituts meinen besten Dank für ihre Zuwendungen aus. Es hat in der That wenig Werth, wenn der Einzelne zwei oder drei solcher Fälle, welche ihm während seines Lebens zur Beobachtung gelangen, sammelt, da er diese geringe Anzahl doch nicht wissenschaftlich verwerthen kann und die Präparate schliesslich bei irgend einer Gelegenheit verloren gehen. Wenn die Präparate aber in die Sammlung eines staatlichen Instituts aufgenommen werden, so gewähren sie einen weiten Ueberblick und sind vor etwaigem Verlust sicher geschützt. Leider sind nun aber bei einer Anzahl dieser Präparate keine sicheren Angaben vorhanden, an welcher Stelle der Kiefer dieselben gestanden haben, und ich möchte daher an dieser Stelle die Bitte aussprechen, dass diejenigen Herren, welche solche Präparate der Sammlung des Instituts schenken wollen, auf alle Fälle zuerst den Abdruck nehmen und

Digitized by Google

das extrahirte Zahngebilde dem Gypsmodell beifügen mögen. Auch der Abdruck allein ist in solchen Fällen, in welchen sich die Extraction nicht ausführen lässt, werthvoll.

Beistehend gebe ich die Abbildungen von fünf Fällen verschmolzener Molaren. Herrn Beick in Rotterdam verdankt die Sammlung einen sehr schönen Fall, in welchem zwei obere Molaren derart mit einander verschmolzen sind, dass die eine Krone nach oben, die andere Krone nach unten sieht, so dass also die Krone des einen mit der Wurzel des anderen und die Krone des anderen mit der Wurzel des ersteren in höchst eigenthümlicher Weise zusammenhängen. (Fig. 14.)

Fig. 14.

Doppelgebilde, hervorgegangen aus der Verschmelzung von zwei Molarkeimen in entgegengesetzter Stellung. Natürl. Grösse.

Ein zweiter sehr eigenthümlicher Fall ist der Sammlung von Herrn Nawroth geschenkt. Hier sind der zweite und dritte obere Molar an den Wurzeln mit einander verschmolzen, während die getrennten Kronen fast ganz nach entgegengesetzten Seiten gerichtet sind. (Fig. 15.)

Fig. 15.

a. b.

Doppelgebilde, hervorgegangen aus der Verschmelzung von zwei Molarkeimen in sehr abweichender Stellung.
a. b. Ansicht von zwei verschiedenen Seiten.
Natürl. Grösse.

Zwei sehr ähnliche Fälle verdankt die Sammlung den Herren Andreae in Hamburg und Bödecker in New York. In beiden findet sich das bereits mehrfach beschriebene Verhalten, dass der zweite und dritte obere Molar mit ihren Wurzeln im rechten Winkel zu einander verschmolzen sind. (Fig. 16.)

Einen ferneren sehr eigenthümlichen Fall verdankt die Sammlung Herrn Leopold in Stuttgart. Hier stehen die Kronen zweier oberen Molaren im richtigen Verhältniss zu einander und

Digitized by Google

lassen sogar einen Zwischenraum von 8 mm Breite, während ihre Wurzeln in höchst eigenthümlicher Weise durcheinander geschlungen sind, wie die Finger zweier verschlungener Hände. (Fig. 17.)

Fig. 16.

Doppelgebilde, hervorgegangen aus der Verschmelzung des zweiten und dritten oberen Molarkeimes mit einander in rechtwinkliger Stellung. Natürl. Grösse.

Was nun die einzelnen Molaren betrifft, so kommt es wohl kaum vor, dass der erste Molar mit dem zweiten Bicuspis vollkommen verschmilzt, wenigstens nicht an der Krone. Von Verschmelzung der Wurzeln dieser beiden Zähne des Oberkiefers hat Magitot in seinem Traité Tafel XIX, Fig. 11 einen Fall abgebildet, und mir selbst ist, ich weiss nicht mehr von wem, der Gypsabdruck eines solchen Falles geschenkt worden, aber leider nicht das Original-Präparat. Ebenso dürfte es kaum vorkommen, dass der erste Molar mit dem zweiten Molaren vollkommen verschmilzt, wenigstens nicht an den Kronen. Dagegen kommt es nicht besonders selten vor, dass der erste Molar, sei es des Oberkiefers oder Unterkiefers, mit einem mehr oder weniger grossen überzähligen Zahnkeim verschmolzen angetroffen wird. (Fig. 18.) Die überzähligen Höcker

Fig. 17.

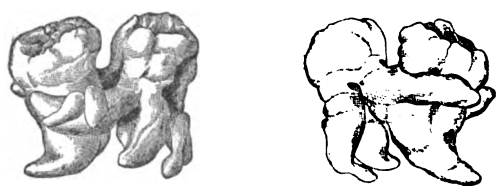

a. b.

Doppelgebilde, hervorgegangen aus der Verschmelzung der Wurzeln von zwei Molaren.
a. Ansicht von der facialen Seite. b. Ansicht von der lingualen Seite. Natürl. Grösse.

auf der Kaufläche der Krone und die überzähligen Wurzeln, wie sie an ersten Molaren, besonders denjenigen des Unterkiefers, häufig gefunden werden, bilden hierzu gewissermassen das Vorstadium, welches sich schliesslich bis zur Verschmelzung eines

Digitized by Google

überzähligen Zahnkeimes mit dem ersten Molaren steigert. Ueberhaupt ist die Verschmelzung eines normalen Zahnes mit einem überzähligen Zahnkeim entschieden häufiger, als die Verschmelzung zweier normaler Zahnkeime mit einander. Ich stelle mir diesen Vorgang folgendermassen vor. Aus irgend welchen Gründen, in die wir noch sehr wenig Einblick haben, spaltet sich von einem normalen Zahnkeim ein überzähliger Zahnkeim ab. Vollendet sich diese Abspaltung, so entsteht ein selbstständiger überzähliger Zahn, dens supernumerarius, wie ein solcher in allen Zahngruppen vorkommt, bei weitem am häufigsten aber im Gebiet der oberen Schneidezähne. Vollendet sich aber die Abspaltung nicht, so entsteht eine Verschmelzung zwischen dem normalen Zahn und dem überzähligen Zahngebilde. Diese Verschmelzung ist aber wesentlich seltener als die vollendete Abspaltung und dementsprechend sind Zwillingsbildungen an den Zähnen erheblich seltener als überzählige Zähne.

Fig. 18.

Doppelgebilde, hervorgegangen aus der Verschmelzung eines normalen unteren Molarkeimes mit einem kleinen überzähligen Zahnkeim. Natürl. Grösse.

Was nun den zweiten Molaren anbetrifft, so kommt es auch an diesem nicht ganz selten vor, dass er mit einem überzähligen Zahnkeim verschmolzen angetroffen wird, wie ich sieben derartige Fälle im Original-Präparat und zwei derselben im Gypsmodell vor mir habe. Auf der anderen Seite kommt es aber auch durchaus nicht selten vor, dass der zweite Molar mit dem dritten Molaren ausgiebig verschmilzt. Merkwürdiger Weise ist nun die Stellung, welche diese beiden Molaren in der Verschmelzung zu einander annehmen, vielfach eine sehr eigenthümliche. Es kommt vor, dass die Richtung der beiden Zähne im rechten Winkel zu einander steht, ja noch darüber hinaus, so dass schliesslich die Kronen eine entgegengesetzte Stellung annehmen und die eine nach oben, die andere nach unten gerichtet ist. Die relative Häufigkeit in der Verschmelzung des zweiten mit dem dritten Molaren scheint mir dadurch erklärt werden zu müssen, dass die Abspaltung des normalen Keimes für den dritten Molaren am äussersten Ende der primitiven Zahnleiste häufig Unregelmässigkeiten unterliegt. Vollendet sich nun diese Abspaltung von dem Keim des zweiten Mo-

Digitized by Google

laren nicht vollkommen, so entsteht dadurch eben eine Verschmelzung der beiden Zahnkeime. Von den vorliegenden Fällen dürften acht Original-Präparate dieser Art angehören, und ausserdem ist dieselbe auf fünf Gypsmodellen, von denen vier den Oberkiefer, eins den Unterkiefer darstellt, unzweifelhaft vorhanden. Andererseits kann es aber auch vorkommen, dass noch mit dem dritten Molaren ein überzähliger Zahnkeim verschmolzen ist. Ueber alle diese Verhältnisse giebt nur das Gypsmodell sicheren Aufschluss.

Nachdem ich somit die Verschmelzung zweier Zahnkeime im Gebiss des Menschen abgehandelt habe, komme ich nun zu der Frage, ob auch im Gebiss der Säugethiere ähnliche Zahnverschmelzungen vorkommen. Bei der Behandlung dieser Frage muss man sich immer gegenwärtig halten, dass die Verschmelzung zweier Zahngebilde nur ein seltener Vorgang ist und dass man dementsprechend Tausende von Schädeln einer bestimmten Gattung oder Art auf diesen Punkt hin untersucht haben muss, wenn man ein Urtheil darüber abgeben will, ob die Zahnverschmelzung bei einer bestimmten Thiergruppe überhaupt vorkommt und wie häufig sie etwa angetroffen wird. Nun liegen einem einzelnen Beobachter aber nur sehr selten so zahlreiche Fälle aus einer bestimmten Thiergruppe vor, und in Folge dessen kann es auch nicht überraschen, dass an Thierzähnen Zahnverschmelzungen bisher nur selten beobachtet und beschrieben worden sind. Am günstigsten stehen in der Beziehung die Hausthiere, bei welchen von Seiten der Thierärzte sehr leicht viele Tausende von Fällen nach dieser Richtung hin untersucht werden können, und ferner die Stosszähne des Elephanten, welche durch den Elfenbeinhandel zu vielen Tausenden nach Europa gebracht werden, so dass sie hier einer genauen anatomischen Untersuchung unterzogen werden können.

Aber auch bei einigen anderen Thieren sind Zahnverschmelzungen bereits beobachtet worden, so bei einer Gruppe, bei welcher man das am wenigsten denken sollte, nämlich bei den Walthieren. Die Bartenwale (Balaena) und die Finnwale (Balaenoptera) haben während ihres ganzen extrauterinen Lebens keine Zähne, sondern ihre Kiefer sind mit Hornbarten, dem sogenannten Fischbein, besetzt. Eschricht in Kopenhagen wies aber in seinem Werke: Zoologisch-Anatomisch-Physiologische Untersuchungen über die nordischen Walthiere, Leipzig 1849, nach, dass diese Thiere im

Digitized by Google

Fötalzustande in der That Zähne besitzen, welche in einer offenen Rinne an dem freien Rande des Ober- und Unterkiefers eingebettet liegen, aber niemals zum Durchbruch kommen, sondern wieder resorbirt werden, so dass sie niemals irgend eine Funktion auszuüben im Stande sind. Die Zahnrinne des Oberkiefers trägt 28, die Zahnrinne des Unterkiefers 42 derartiger kleiner Zahngebilde (l. c. Tafel IV). Nun fand Eschricht ferner die eigenthümliche Thatsache, dass mehrere dieser Zahngebilde mit einander verschmolzen waren und zwar an den Kronen bei leicht getrennten Wurzelspitzen. Es liegt somit hier ein unzweifelhafter Fall von Verschmelzung zweier weicher Zahnkeime vor, aus welcher dann das harte Doppelgebilde des Zahnes hervorgegangen ist.

Ein zweites Thier, bei welchem sich gleichfalls Zahnverschmelzungen vorfinden, ist das Riesengürtelthier, Dasypus (Prionodon) gigas, von dem ich Ihnen hiermit einen Schädel vorlege. Dieses Thier, welches die Grösse eines mässigen Schweines erreicht, hat einen Schädel von nur 18 cm Länge, und auf dem freien Rande von Oberkiefer und Unterkiefer finden sich jederseits etwa 20 kleine Alveolen, welche aber, besonders im vorderen Theil des Unterkiefers, in eine gemeinsame Zahnrinne auslaufen, die nicht mehr durch knöcherne Scheidewände in einzelne Abtheilungen zerlegt ist. Aus diesen Alveolen fallen die ausserordentlich kleinen Zähnchen bei der Maceration des Schädels meist heraus und gehen verloren, so dass nur die leeren Alveolen übrig bleiben, und das ist bei dem vorliegenden Schädel auch geschehen. Glücklicher Weise hat jedoch der Unterkiefer rechts einen, links zwei dieser kleinen Zähnchen bewahrt, und man erkennt an denselben deutlich, dass dieselben durch Verschmelzung zweier Keime entstanden sind. In der letzten Zeit hat Röse versucht, diese Thatsachen dafür zu verwerthen, dass die mehrhöckerigen Zähne der höheren Säugethiere aus einer Verschmelzung mehrerer ursprünglich getrennter Reptilienzähne hervorgegangen seien. Ich habe bereits die Gründe angegeben, aus welchen ich mich dieser Anschauung nicht anzuschliessen vermag. (Verhandlungen der deutschen odontologischen Gesellschaft Band IV, Heft 4.)

An den Zähnen unserer Hausthiere ist Doppelbildung durch Verschmelzung zweier Zahnkeime bisweilen beobachtet worden, aber dieselbe scheint nur sehr selten vorzukommen. Es ist mir

Digitized by Google

nicht gelungen, auch nur einen derartigen Fall aufzufinden bei den Fleischfressern (Katze und Hund), und auch nicht bei den Omnivoren (den Schweinen), wohl aber bei den reinen Pflanzenfressern, dem Pferd, dem Schaf, dem Rind. Beim Pferde scheint dieses Verhalten noch am häufigsten vorzukommen, obgleich es auch hier von grosser Seltenheit ist, denn bei den vielen Tausenden von Pferden, welche auf ihre Zahnverhältnisse genau untersucht werden, hat ein so sorgfältiger Forscher wie Professor Kitt in München in seiner Arbeit: Anomalien der Zähne unserer Hausthiere: Verhandl. der deutschen odontol. Gesellschaft Bd. III, Seite 111, nur drei Fälle auffinden können, in welchen an den Zähnen des Pferdes eine Verschmelzung zweier Keime vorlag. Der erste derartige Fall ist beschrieben und abgebildet von Magitot: Traité des anomalies du système dentaire chez l'homme et les mammifères, Paris 1877, Tafel XIX, Fig. 25. Es handelt sich hier um die Verschmelzung des linken zweiten oberen Schneidezahnes beim Pferde mit einem überzähligen Keim, so dass auf der Kaufläche desselben zwei getrennte Kunden deutlich sichtbar sind. Den zweiten, noch viel merkwürdigeren Fall beschreibt Herr Kitt aus eigener Anschauung nach einem Präparat der Münchener Sammlung. In diesem Fall zeigte sich der rechte mittlere Schneidezahn im Unterkiefer eines Pferdes, hervorgegangen aus der Verschmelzung des normalen mit mehreren überzähligen Zahnkeimen, so dass auf der Kaufläche desselben fünf getrennte Kundenspuren, jede von einem Schmelzring umgeben, deutlich sichtbar waren. Als dritten Fall citirt Kitt die Beobachtung von Professor Möller an der thierärztlichen Hochschule zu Berlin über eine Verschmelzung von M_1 mit einem überzähligen Molaren beim Pferde. Auf briefliche Anfrage hatte Herr Möller die Güte, mir das betreffende Präparat zuzusenden, und aus eigener Anschauung kann ich constatiren, dass es sich bei demselben gar nicht um eine Verschmelzung zweier Zähne handelt. Vielmehr sind die beiden Zähne, ein normaler oberer und ein überzähliger Molar, vollkommen getrennt; es liegt aber das höchst merkwürdige Verhalten vor, dass der überzählige Molar eine tiefe seitliche Einbuchtung trägt, welche nur dadurch zu Stande gekommen sein kann, dass der normale Molar auf den weichen Keim des überzähligen Zahnes einen starken Druck ausübte, so dass das aus der Dentification dieses Keimes

Digitized by Google

hervorgehende Zahngebilde den starken seitlichen Eindruck dauernd bewahrte. Dieser Fall muss also von den Zahnverschmelzungen in Abrechnung gebracht werden. Ausserdem beobachtete Kitt noch einen Fall an den Prämolaren des Schafes und einen zweiten an einem unteren Schneidezahn des Rindes, jedoch können diese beiden Fälle nicht als unzweifelhafte Verschmelzungen betrachtet werden.

Das letzte Thier, bei welchem noch Verschmelzungen zweier Zahnkeime beobachtet sind, ist der Elephant, und zwar sowohl an seinen Stosszähnen wie an seinen Molaren. Von den ersteren giebt John Tomes in seinem grundlegenden Werke: A course of lectures on dental physiology and surgery, London 1848, Seite 183, die Beschreibung und Abbildung eines Falles, in welchem dem normalen Pulpentheil eines starken Stosszahnes seitlich zwei kleine vollkommen getrennte Pulpentheile angeheftet sind, deren Fortsetzungen im weiteren Verlauf nach der Spitze zu vollkommen mit dem Hauptzahn verschmolzen sind. Mir selbst liegen zwei derartige Fälle zur Beobachtung vor. In dem einen Fall, bei einem 59 cm langen Stosszahn, liegt eine Doppelbildung vor, bei welcher die Pulpentheile bis auf die Länge von 40 cm vollkommen getrennt sind, so dass die Verschmelzung nur an dem unteren Theile des Zahnes in der Länge von 19 cm statt hat. An der angeschliffenen Spitze des Zahnes erkennt man deutlich, dass es sich gleich von Anfang an um zwei getrennte Dentinsysteme gehandelt hat, welche aber durch eine gemeinsame Dentinumhüllung zu einem Doppelgebilde mit einander vereinigt sind. (Fig. 19.) In dem zweiten Falle sind bei einem 54 cm langen Stosszahn die Spitzen in der Ausdehnung von 25 cm vollkommen getrennt, während die beiden Pulpentheile mit einander verschmolzen sind. Der Zahn endet nach oben hin in eine gemeinsame Pulpenhöhle, welche sich durch Ausbildung einer Scheidewand schon nach kurzem Verlauf in zwei getrennte konische Pulpenhöhlen scheidet, die aber von einer gemeinsamen Dentinumhüllung umgeben sind, während an der Aussenfläche des Zahnes eine beiderseitige tiefe Furche die Doppelbildung deutlich anzeigt. (Fig. 20.) Da der Elephant auf jeder Seite des Zwischenkiefers nur einen Stosszahn trägt, so kann es sich in beiden Fällen selbstverständlich nicht um die Verschmelzung zweier normaler Zahnkeime handeln, sondern nur

Digitized by Google

Fig. 20a. Fig. 19. Fig. 20b.

Fig. 19. Doppelgebilde vom Stosszahn des Elephanten mit Verschmelzung der beiden Zahnkeime an den Spitzen bei getrennten Pulpen.
Fig. 20. Doppelgebilde vom Stosszahn des Elephanten mit Verschmelzung der beiden Zahnkeime an den Pulpen bei getrennten Spitzen.
a. Aussenfläche des Zahnes. b. Schnittfläche durch die Mitte des Zahnes.
$^1/_4$ natürl. Grösse.

Digitized by Google

um die Verschmelzung eines normalen mit einem überzähligen Zahnkeim. Ich fasse aber diese Verhältnisse, wie ich das oben bereits auseinandergesetzt habe, nicht so auf, dass ich annehme, es hätten hier zuerst zwei getrennte Keime bestanden, ein normaler und ein überzähliger, die im weiteren Verlauf der Entwicklung mit einander verschmolzen wären, sondern ich habe vielmehr folgende Auffassung: Im normalen Keim des Stosszahnes vollzog sich eine Abspaltung. Hätte sich diese Abspaltung vollendet, so wäre aus

Fig. 21.

Doppelgebilde, hervorgegangen aus der Verschmelzung eines normalen Molarkeimes des indischen Elephanten mit einem kleinen überzähligen Molarkeim. $^1/_4$ natürl. Grösse.

derselben ein überzähliger Zahn hervorgegangen, und der Elephant hätte an der betreffenden Stelle des Zwischenkiefers zwei getrennte Stosszähne entwickelt. Da sich aber diese Abspaltung des Keimes nicht vollendete, so entstand ein Zahngebilde, dessen Entstehung aus zwei verschmolzenen Keimen deutlich sichtbar ist. In dem ersteren Fall begann an der Spitze die Verschmelzung und vollzog sich im weiteren Verlauf des Wachsthums die Trennung, in dem zweiten Fall begann an der Spitze die Trennung und voll-

Digitized by Google

zog sich weiter oben die Verschmelzung, so dass der erste Fall eine gemeinsame Spitze und zwei getrennte Pulpenkammern zeigt, der zweite eine gemeinsame Pulpenkammer und zwei getrennte Spitzen. Die beiden Fälle ergänzen sich daher in ganz vorzüglicher Weise.

Auch an den Mahlzähnen des Elephanten kommt Doppelbildung durch Verschmelzung zweier Zahnkeime vor. Ich verdanke der Güte des Directors der naturhistorischen Sammlung in Hamburg, Herrn Dr. Kraepelin, folgenden Fall. (Fig. 21.) An dem Molar eines indischen Elephanten findet sich seitlich ein überzähliges Zahngebilde angeheftet, welches zwar nicht den typischen Bau der schmelzumränderten Dentinlamellen zeigt, sich aber doch deutlich als verkümmerter überzähliger Molarkeim erweist. Es liegt also auch hier der durch die ganze Säugethierreihe häufigere Fall vor von der Verschmelzung eines normalen Zahnkeimes mit einem überzähligen, und nicht der seltenere Fall der Verschmelzung zweier normaler Zahnkeime mit einander.

Ein ähnlicher Fall ist beschrieben und abgebildet von Ducrotay de Blainville in seiner grossen Ostéographie, Paris 1839 bis 1863, Abtheilung Elefas indicus Pl. VII, Fig. 6. Blainville deutet diesen Fall jedoch derart, dass sich der betreffende Molar aus Raummangel im Kiefer zusammengefaltet habe. Da sich der Molar des Elephanten aus einzelnen Platten zusammensetzt, welche dann schliesslich durch eine gemeinsame Cementumhüllung zu einem einheitlichen Zahn vereinigt werden, so erscheint eine solche Zusammenfaltung des Zahnes durch Raummangel im Kiefer nicht unmöglich. Ich muss jedoch hervorheben, dass mir in dem von mir beobachteten Falle die Annahme einer Doppelbildung durch Verschmelzung eines normalen und eines überzähligen Molarkeimes näher zu liegen scheint, als die Zusammenfaltung eines einheitlichen Molarkeimes durch Raummangel im Kiefer.

Digitized by Google

[*Nachdruck verboten.*]

Ekzem nach Kreolinbehandlung.

Von

Dr. med. **J. Christ,**

Arzt und Zahnarzt in Wiesbaden.

Im December 1896 hatte ich bei einem ca. 50 Jahre alten Herrn die gangränösen Wurzeln von zwei unteren Vorderzähnen zu behandeln und habe hierfür als Desinficiens Kreolin in etwa 8—10 % Lösung angewandt. Wie stets in solchen Fällen, so hat sich auch hierbei das Kreolin mir als zweckmässig erwiesen, und die Wurzeln wurden nach wiederholten Einlagen gefüllt. Nun muss aber jedenfalls von der Kreolinlösung gelegentlich etwas auf die Unterlippe gelangt sein, sei es direct, oder indirect durch den nicht ganz kreolinfreien Speichel, kurzum es entwickelte sich bald darauf, vom Uebergang des Lippenroth in die äussere Haut beginnend, ein Ekzem, und zwar ein squamöses (schuppendes) Ekzem. Dieses zog sich in etwa anderthalb Daumenbreite um die ganze Unterlippe hin und sprang nach einigen Wochen auch auf die Oberlippe über. Trotz verschiedener Mittel, die angewendet wurden, liess es sich nur wenig beeinflussen und blieb in wechselnder Stärke bis zum September 1897 bestehen. Seitdem ging der Process etwas zurück, so dass die Oberlippe wieder frei ist; die Unterlippe dagegen hat noch immer die trockene und dadurch quälende Beschaffenheit und die Neigung, die oberflächliche Epidermis in grossen weissen Schuppen abzustossen.

Wir sehen also hieraus, dass das Kreolin, wenn es auch in der angegebenen Verdünnung keine Aetzwirkung besitzt und deswegen als nicht reizendes Wurzeldesinficiens von manchen Collegen gern angewandt wird, doch nicht ganz harmlos ist und man deshalb auch hierbei stets sehr vorsichtig sein muss. Auch v. Jacksch (Prag) erwähnt in seinem trefflichen Buche „Vergiftungen“ (1897) bei der Besprechung der Kreolinvergiftungen, dass das Kreolin sehr hartnäckige Ekzeme hervorrufen kann, eine Bemerkung, welche durch obige Beobachtung nur bestätigt wird.

Digitized by Google

[*Nachdruck verboten.*]

Bericht
über den XII. Int. Med. Congress zu Moskau.

19.—26. August 1897.

Von

M. Lipschitz-Berlin.

(Schluss.)

II. Sitzung.

Sonnabend, den 21. August, Nachmittag 2 Uhr.

Vorsitzender: Dr. M. Wolff (Agram) und Prof. Dr. Sauvez (Paris).

9. **Jul. Scheff jun.** (Wien): **Welche allgemeine und specielle Bildung ist wünschenswerth für jene Personen, die sich mit Zahnheilkunde beschäftigen?**

Zwei Gründe haben mich vornehmlich bewogen, obiges Thema vor das Forum dieser illustren Versammlung zu bringen. Zunächst der Umstand, dass die Zahnheilkunde bei ihrer im letzten Decennium ganz ausserordentlichen wissenschaftlichen Entwicklung Gemeingut Jener geworden ist, die nicht aus Gründen des Erwerbes, sondern aus reiner Liebe zum Gegenstande und damit zum Wohle des Allgemeinen den Beruf als Zahnarzt gewählt haben. Der zweite Grund ist der gewesen, dass ich glaube, es wäre endlich einmal Zeit, eine einheitliche Organisation des zahnärztlichen Standes zu schaffen, die auf dem Boden des absolut gleichen Rechtes zu stehen hat.

In den verschiedenen zahnärztlichen Journalen findet sich eine wahre Hochfluth von Artikeln, welche die Interessen des zahnärztlichen Standes in der abenteuerlichsten Weise fördern wollen. Ist die Bewegung eine allgemeine geworden, dann kann nur jenes Ziel zur Durchführung kommen, welches ihr den Stempel einer durchgreifenden Reform aufdrückt. Diese muss sich zweifellos auf die Vor- und Ausbildung des Zahnarztes erstrecken.

Die Zahnheilkunde steht mit der allgemeinen Medicin in engstem Zusammenhang, sie ist keine für sich abgegrenzte Specialdisciplin. Dieser letzteren Auffassung huldigt ein grosser Theil der Zahnärzte gewiss nur deshalb, weil sowohl ihre allgemeine medicinische, hauptsächlich aber ihre specielle Ausbildung bis jetzt unzureichend gewesen ist. Ich speciell muss an der Auffassung festhalten, dass gewisse Erkrankungen innerer Organe und ebenso vorkommende allgemeine Störungen der Gesundheit einen nicht wegzuleugnenden Zusammenhang

Digitized by Google

mit bestimmten Veränderungen an den Zähnen oder ihren Nachbarorganen zweifellos nachweisen lassen. Wer demnach die Zahnheilkunde vom höheren Standpunkte, von welchem sie naturgemäss nach ihrer gegenwärtigen Stellung aufzufassen ist, beurtheilen will, muss zugeben, dass zur Ausübung derselben nicht nur ein gewisses Mass von allgemeiner, sondern hauptsächlich eine universelle medicinische Bildung erforderlich ist. Alle in der zahnärztlichen Literatur bekannten Autoren haben die Nothwendigkeit der medicinischen Grundlage erkannt. Dieselbe ist aber auch nöthig für diejenigen, welche mit zum Ausbau der Fachwissenschaft etwas beitragen wollen. Nur wenn die geistigen Kräfte in den Dienst der methodischen Wissenschaft gestellt werden können, ist ein wissenschaftlicher Fortschritt möglich. Und das kann der Jünger der Zahnheilkunde nur dann, wenn er die hierzu nothwendige Vorbildung besitzt.

Berücksichtigen wir die Erkrankungen der Zähne zu anderweitigen Organen, so sind in erster Linie die Krankheiten der Verdauungsorgane zu erwähnen. In noch innigerer Beziehung als die interne Medicin steht zur Zahnheilkunde die Chirurgie. Der Zahnarzt wird erst dann auf der Höhe stehen und den an ihn gestellten Anforderungen entsprechen, wenn der ganze Mundhöhlenraum und all das, was in demselben vorkommt, ausschliesslich dem Eingreifen des Zahnarztes unterworfen bleibt. Die sogenannte Mundchirurgie sollte der grossen, das ganze Gebiet beherrschenden Disciplin entnommen werden, gleichwie die Chirurgie des Larynx oder die des Ohres heute wohl nicht anders als von den Laryngologen und Otiatern allein versehen wird.

Es bestehen ferner zahlreiche Beziehungen zwischen Erkrankungen der Ohren und Augen einerseits und der Zähne andererseits. Auch die eigentlich physiologischen Vorgänge, Menstruation und Schwangerschaft verhalten sich den Zähnen gegenüber, in mehr als einer Hinsicht, wie pathologische Störungen. In welcher Weise, in welcher Form und in welchem Umfange solche Störungen vorkommen können, kann hier nicht Gegenstand der Auseinandersetzung sein. Das Angeführte genügt schon, zu erkennen, dass die Zahnheilkunde, soll sie den anderen medicinischen Disciplinen gleichgestellt werden, eines medicinischen Fundamentes nicht entbehren kann. Die allgemeine medicinische Bildung ist aber auch nöthig, will der Zahnarzt auf der gleichen Stufe gesellschaftlicher Stellung mit den übrigen Aerzten stehen.

Ich werde gewiss nicht die Behauptung aufstellen, dass zum Legen einer guten Goldfüllung medicinische Vorbildung nothwendig sei, ja man kann eine eminente technische Fertigkeit besitzen, ohne auch nur über ein geringes Mass gewöhnlicher Bildung zu verfügen. Es ist höchst erfreulich, dass auf unserem, wie überhaupt auf jedem künstlerischen Gebiete Männer in berechtigter Weise in den Vordergrund gestellt werden, die durch Selbstbildung und Ueberwindung vieler Schwierigkeiten eine Bedeutung erlangt haben, die sie weit über den

Digitized by Google

engen Rahmen des Dilettantismus stellt. Diese Männer haben ohne Zweifel viel zum Aufblühen unserer Specialdisciplin, allerdings bloss nach einer bestimmten Richtung, beigetragen, und damit ist gewissermassen eine Kunstepoche inaugurirt worden, von deren Ruhm kaum ein dürftiger Strahl auf den übrigen Theil der Zahnheilkunde gefallen ist. — Von diesem Gesichtspunkte aus betrachtet würde die zahnärztliche Disciplin ein blosses Handwerk bleiben, und dazu wäre weder eine realistische noch eine humanistische, am allerwenigsten aber eine medicinische Bildung von nöthen.

Auf allen Gebieten wissenschaftlicher Bedeutung ist das Streben nach möglichster Vervollkommnung zu erkennen, und in dieser löblichen Absicht finden sich, wie ich glauben und hoffen darf, auch gewiss sämmtliche Vertreter unseres Faches zusammen. Wer vorurtheilslos an die Frage der Ausbildung der Zahnärzte herantritt, der muss unbedingt für eine bessere Vorbildung seine Stimme abgeben, da uns die bessere Vorbildung die Gewähr bietet, dass in nicht zu ferner Zeit die Zahnärzte auf dasselbe Niveau wie alle übrigen Aerzte zu stehen kommen und demgemäss die gleiche sociale Stellung wie diese einzunehmen berechtigt sein werden.

Meine Vorschläge passen sich genau den Verhältnissen in Oesterreich an. Es ist

1) unbedingte Nothwendigkeit, dass der Zahnarzt medicinische Bildung besitze. Selbstverständlich sind alle jene Bedingungen zu erfüllen, die zum medicinischen Studium berechtigen. Erst nachdem der Studirende alle medicinischen Wissenszweige in sich aufgenommen hat, kann und darf er sich der ihm genehmen Specialdisciplin widmen.

2) soll sich der Student der Zahnheilkunde, gleichwie jeder, der sich der Chirurgie, der Geburtshilfe oder Augenheilkunde widmet, während einer bestimmten durch das Gesetz vorzuschreibenden Zeit mit seiner Specialdisciplin beschäftigen. Nach Absolvirung der festgesetzten Zeit müsste er sich, gleichwie in den anderen Gegenständen, auch in der Zahnheilkunde einer strengen Prüfung unterziehen, welche ihn nach Ausstellung seines Diploms auch zur zahnärztlichen Praxis berechtigte. — Bei uns in Oesterreich ist die Zahnheilkunde in der bereits angenommenen neuen Rigorosenordnung als obligater Theil in die Prüfungsordnung aufgenommen worden, so dass wir in nicht zu langer Zeit auf die Erfüllung unserer Wünsche rechnen können.

Möge die angestrebte Reform Anregung und Nachahmung finden.

Discussion.

Wolff (Agram). Aus dem Arzt soll der Zahnarzt entstehen. Die Frage, ob die Zahnheilkunde zur Medicin gehöre, sollte eigentlich keine Frage sein. Ich wundere mich besonders, dass man in Deutschland mit den Technikern nicht fertig werden kann. Zur Ausübung der zahnärztlichen Praxis sollen nur medicinisch gebildete Persönlichkeiten zugelassen werden. Ich bin dafür, den Ausdruck „Zahnarzt" in Stomatologe umzuändern.

Digitized by Google

Levy (Warschau). Ich kann mich, wie ich schon in Rom darlegte, den Ansichten des Herrn Scheff nicht anschliessen. Die Zahnheilkunde ist zwar ein Theil der Medicin, aber auch eine Kunst. Welch lange Zeit bedürfte der Mediciner, um die gesammte Medicin zu beherrschen und gleichzeitig die manuelle Geschicklichkeit zu erringen, welche ihn befähigt, von Hause aus in die Praxis zu treten. Der Zahnarzt soll Zähne füllen, extrahiren, Prothesen anfertigen und Zähne richten können. Diese Disciplin wird er sich in 1—2 Jahren nicht aneignen. Herr Scheff meint, Oesterreich wäre das Ideal der zahnärztlichen Ausbildung. Trotzdem gehen sehr viele Oesterreicher nach Amerika, um ihre Ausbildung zu vervollkommnen. Die zahnärztliche Stellung kann sich heben, wenn die Zahnärzte selbst es wollen. Für eine höhere Vorbildung bin ich wohl, dass der Zahnarzt aber durchaus Mediciner sein soll, das halte ich für undurchführbar.

Grosswald (Moskau). Wir sind für ein Abiturientenexamen als Vorbildung. Es kann aber nicht mit einemmale ein solcher Sprung gemacht werden, dass der Zahnarzt nun auch das ganze medicinische Studium treiben soll.

Lipschitz (Berlin). Ich habe mich zum Wort gemeldet, um den Vorwurf zu entkräften, den Herr Dr. Wolff den deutschen Zahnärzten machte, dass sie, deren Vaterland sonst bei allen Culturaufgaben immer an der Spitze schreitet, mit den Technikern nicht fertig werden können. Man hat sich auch in Deutschland mit der Frage der erhöhten Vor- und Ausbildung der Studirenden der Zahnheilkunde beschäftigt, leider aber nicht mit dem gewünschten Erfolge. Heute haben wir drei Kategorien in der Ausbildung: in Oesterreich sind die Zahnärzte Vollärzte, in Deutschland, Russland und anderen Ländern besitzen sie eine geringere Vorbildung als das Abiturium und haben ein dreijähriges Studium durchzumachen, in der Schweiz und — wenn ich nicht irre — auch in Frankreich ist das Abiturientenexamen und ein vierjähriges Studium (mit einem Zwischenexamen) nöthig, um Zahnarzt zu werden. Das letztere ist, was wir zunächst zu erreichen suchen müssen; dann sind wir auch besser in der Lage, zu entscheiden, ob der Zahnarzt Vollarzt sein muss oder nicht. Dass Herr Prof. Scheff auch an dieser Stelle einen gehörigen Anstoss zu einem Schritt vorwärts gegeben hat, dafür müssen ihm alle Collegen, die es gut mit unserem Stande meinen, dankbar sein.

Scheff. Es würde zu weit führen, hier auf alle Punkte einzugehen. Was Herr Levy bezüglich der österreichischen Aerzte sagte, kann ich jedoch nicht unwidersprochen lassen. Gehen andere Specialärzte nicht auch nach dem Ausland, um etwas Neues zu hören und zu sehen? Warum sollten also nicht auch Zahnärzte zur Fortbildung nach dem Auslande gehen können?

Börnicke (Russland). Wenn wir die russischen Verhältnisse betrachten, so liegt die Wahrheit mehr in den Anschauungen des Herrn Levy. Von Männern, die schon fünf Jahre Medicin studirt haben, kann man nicht gut verlangen, dass sie sich mit einem so kleinen Feld der Thätigkeit, wie die Zahnheilkunde nun einmal ist, begnügen.

Wolff (Agram). Die Ausbildung soll nicht nach dem medicinischen Studium, sondern während des Studiums stattfinden. Die hinlängliche Vorbildung genügt noch lange nicht, Zahnarzt zu sein.

Fischer (Moskau). Auch in Russlands zahnärztlichen Kreisen ist man der Ansicht, dass die jetzigen zahnärztlichen Verhältnisse nicht den modernen Anforderungen entsprechen. Die zahnärztlichen Schulen, die periodischen Fachschriften, die Lehrbücher in russischer Sprache

Digitized by Google

sind der Thätigkeit der Dentisten und nicht der Vollärzte zu verdanken. Wir sind aber dafür, dass die Schulen nicht mehr in Privathänden bleiben, sondern dass von der Regierung, wie im Auslande, Lehrstühle an den Universitäten errichtet werden. Auch treten wir für eine Verlängerung der Studienzeit auf vier Jahre ein.

10. **A. G. Silbermann** (Mohilev): **Die Schüler der Zahnheilkunde in dem Cabinet des Zahnarztes.**

Die Vortragende spricht über die Ausbildung der Zahnärzte in Russland und warnt davor, dass Zahnärzte junge Leute in die Lehre nehmen und zu Technikern ausbilden.

11. **Sauvez** (Paris): **Welche Mittel sind die besten zur Anästhesie?**

Discussion.

Levy (Warschau), Aguilar (Madrid), Frl. Posner (Jaroslav) und Sauvez.

12. **Marchandé** (Paris): **Ueber Eucain.**

Discussion.

Aguilar (Madrid).

13. **Amoëdo** (Paris): **Le rôle des dentistes dans l'Identification des victimes de la catastrophe du bazar de la charité.**
Paris, 4. Mai 1897.

Vortragender schildert zunächst eingehend die bekannten entsetzlichen Vorgänge bei dem Wohlthätigkeitsbazar, bei denen 126 Personen ihren Tod fanden und mehrere Leichen so verstümmelt waren, dass sie von den Angehörigen nicht wieder erkannt werden konnten. Man wäre schliesslich auf die Idee gekommen, die Zahnärzte, die die Betreffenden behandelt hätten, zuzuziehen, deren Thätigkeit auch von bestem Erfolge begleitet gewesen sei. Alle besassen sehr exact geführte Bücher ihrer Patienten; mit Hilfe dieser Aufzeichnungen konnten sie dieselben mit absoluter Sicherheit identificiren. Dabei konnten sie ausserdem constatiren, wie viel Zahnfleisch im allgemeinen durch die ganz zusammengeschrumpften Wangen gegen das Feuer geschützt war — der eine von ihnen will sogar rosiges, fast normales Zahnfleisch gefunden haben. Dank dieser Hilfe wurden zahlreiche Opfer ihrer Familie wiedergegeben.

Redner geht weiterhin auf die Wichtigkeit dieser Thatsachen bei den verschiedensten Anlässen ein, und weist besonders auf die gesetzlich geschaffenen Situationen hin, in denen der Hausherr verschwunden, ohne dass eine behördliche Bescheinigung seinen Tod festgestellt hat, Fälle, die für eine Familie sehr verhängnissvoll sein könnten, da ein

Digitized by Google

mehr oder weniger grosses Vermögen für eine bestimmte Zeit völlig brach liegen kann. Auch in politischer Beziehung könnte das Wiedererkennen von Leichen höchstgestellter Persönlichkeiten durch Zahnärzte von allergrösstem Werthe sein, umsomehr, als in vielen Fällen ausser den Zahnärzten niemand im Stande ist, mit derselben absoluten Sicherheit die Leichen zu erkennen.

Bei der erwähnten Katastrophe wäre eine unangenehme Verwechselung einer Leiche unmöglich gewesen, wenn sogleich ein Zahnarzt zu Rathe gezogen worden wäre. Die Zähne seien die Theile des Individuums, die lange, nachdem alle äusseren Zeichen verschwunden sind, erhalten bleiben, sie sind ein wichtiger Factor für das Wiedererkennen, und die Kenntniss, die der Zahnarzt von dem Gebiss seiner Patienten besitzt, sollte nicht ausser Acht gelassen werden. In solchen zweifelhaften Fällen müsste also ein Zahnarzt berufen werden, um die betr. Person zu untersuchen. Der traurige Ausgang in Paris sollte eine Warnung für die Zukunft sein, und wir Zahnärzte hätten die Pflicht, die Forderung bei den Behörden zu erheben, dass die Rolle, welche wir bei den Identificationen spielen können, in solchen Fällen nicht vergessen werde.

Zu grosse Interessen seien bei diesen Fragen engagirt, als dass man sie sorglos vernachlässigen könnte: Die Ruhe wird einer ganzen Familie wiedergegeben, das materielle Leben gesichert, die Nutzniessung eines Vermögens, das die Verschollenheit vollständig festlegt, wird dadurch möglich, und schliesslich hat man die Gewissheit, entsetzliche Irrthümer zu vermeiden, alles Dinge, die vom humanitären und socialen Gesichtspunkte aus wichtig sind.

Vortragender geht dann auf frühere diesbezügliche Arbeiten englischer Autoren ein — Thompson und Wedelstaedt — deren Arbeiten im „Dental Cosmos" (1897) publicirt worden seien und in denen sie beide dafür eintreten, die Zähne zu messen. Bei mehr als hundert verschiedenen Gebissen, die Wedelstaedt untersucht hätte, hätte er niemals zwei absolut gleiche mittlere oder seitliche Schneidezähne gefunden. In demselben Munde hätten Messungen homologer Zähne Differenzen von 0,1 mm ergeben. Redner glaubt, dass die ganze Frage insofern noch eine Zukunft habe, als in nicht allzulanger Zeit die Lebensversicherungsgesellschaften von einem erfahrenen Zahnarzt eine Untersuchung der Zähne vornehmen lassen werden, eine Untersuchung, die in Verbindung mit Angaben über den Habitus der Person ein Beweisstück geben wird, das in gewissen Fällen das einzige Mittel zur Wiedererkennung abgeben würde. Bei Verbrechern und Soldaten würde dieser Untersuchungsmodus die nützlichsten Angaben liefern und die Schuldigen und Deserteure besser zu erkennen gestatten als alle übrigen Zeichen. Die Anthropometrie, die durch Bertillon so wunderbar organisirt ist, würde in Verbindung mit der nach einem

Digitized by Google

besonderen Schema vorgenommenen Messung und Untersuchung des Gebisses nur gewinnen können.

Auch in den Fällen, wo die Leiche einer Person fern von dem Orte, wo sie gelebt hat, gefunden worden ist, müsste und könnte die Identität zu allen Zeiten festgestellt werden.

Zum Schluss betont Redner noch einmal die Nothwendigkeit, dass das Schema der Zahnärzte ein einheitliches sei, damit dasselbe von allen Zahnärzten verstanden werden könnte, ein Umstand, der nach dem Tode des untersuchenden Zahnarztes von Bedeutung wird.

Montag, den 23. August, Vormittags 9 Uhr.

Praktische Demonstrationen.

1. Chrustscheff (Petersburg) demonstrirt einen elektrischen Apparat zum schmerzlosen Extrahiren von Zähnen.
2. Younger (Chicago) zeigt seine Methode der Reinigung der Zähne bei Pyorrhea alveolaris.
3. Bonwill (Philadelphia) legt zwei Amalgamfüllungen mit seinem plastischen Goldamalgam und zwar Contourfüllungen am B_1 und M_1 sup. sin.
4. Edward R. Hoff (Frankfurt a/M.) füllt mit dem von Macfarlane und Hoff hergestellten Electra Mat-Gold.
5. Timme (Berlin) erklärt a) einen von ihm selbst construirten Warmluftapparat, mit dem es möglich ist, aseptische Luft herzustellen, um z. B. die Wurzelkanäle auszutrocknen. Als Medicament hierfür benutzt er Apfelöl, es lässt sich aber auch jedes andere Medicament dazu verwenden. b) zeigt er seinen Stanzapparat, der in einer Schrotpresse besteht. Die Metallplatte wird, wie sonst, auf einem gewöhnlichen Zinkmodell ungefähr hergestellt, kommt dann auf dem Gypsmodell in die Schrotpresse und wird durch Hämmern mit einem achtpfündigen Hammer sofort passend.
6. Amoëdo (Paris) demonstrirt seine Methode zur Implantation von Zähnen an einem Patienten.

III. Sitzung.

Montag, den 23. August, Nachmittags 2½ Uhr.

Vorsitzender: A. Richter (Berlin).

14. Timme (Berlin): Ueber den elektrischen Ofen für Porzellanarbeiten.

Die erste Methode, Porzellanarbeiten herzustellen, rührt von John Allen in Amerika her. Sie ist seit 40—50 Jahren bekannt. Glas hat sich für diese Arbeiten nicht gut bewährt. Die in meinem Ofen hergestellten Platten bestehen aus schwer fliessendem Chamotte,

Digitized by Google

der jetzt so beschaffen ist, dass er nicht springen kann. Geschmolzen wird bei 1400—1500°. Jede Platte kann einzeln gemacht werden.

(Am Schluss der Sitzung folgt eine Demonstration des Apparates.)

15. **Hillischer** (Wien): **Vergleichende Betrachtungen über die Vortheile der Total- und Localanästhesie in der zahnärztlichen Praxis.**

Es handelt sich in meinem Vortrage eigentlich um den Unterschied zwischen Local- und Totalanästhesie. Ich will Ihnen zeigen, dass wir die locale Anästhesie jetzt nicht mehr ganz nothwendig haben. Wir schrecken schon manche Patienten dadurch von dem Anästhesiren ab, dass die Vorbereitungen für die locale Anästhesie zu lange dauern. Auch haben sie vielfach grosse Gefahren im Gefolge.

Das älteste locale Anästheticum ist das mit Chloräthyl, das von Redard in die Praxis eingeführt wurde. Als Vorbereitungsmittel für die Schleich'sche Methode hat dasselbe einen Werth. Das Cocain, das viel mehr angewandt wurde, bleibt, am Kopf injicirt, immer ein stark giftiges Mittel. Nach Cocain sollen manchmal profuse Blutungen entstehen, die auch öfter zu einem letalen Ausgang geführt haben, ohne dass man dieses nachher dem Cocain zugeschrieben hat. Dann kam das Eucain. Die anästhesirende Wirkung scheint auszureichen, die Nachwirkungen sind aber doch zu arg. Schleich hat das Cocain in geradezu indifferenter Verdünnung anzuwenden versucht und auch mit grossem Erfolge, besonders in der Chirurgie. Eine toxische Wirkung ist, glaube ich, ausgeschlossen. Trotzdem hat sie bei Zahnextractionen grosse Schwierigkeiten, so dass man in manchen Fällen doch zur allgemeinen Narkose greifen muss. Ich erwähne nur noch die Kataphorese, weil sie vielleicht eine Zukunft hat; sie muss jedoch noch viel verbessert werden, wenn sie Erfolge zeitigen soll.

Kein locales Anästheticum ist also so leicht anzuwenden, dass man es zu regelmässigem Gebrauch empfehlen kann. Von den allgemeinen Anästheticis ist das Pental hoffentlich mit seinem letzten Opfer begraben. Bromäther liefert schwache und gefährliche Narkosen. Auch der unangenehme, zuweilen acht Tage anhaltende Geruch sollte vom Bromäther abrathen. Chloroform weist auf 1000—1200 Narkosen einen Todesfall auf. Ich begreife nicht, wie der Zahnarzt bei einer Zahnextraction, bei der es sich nicht ums Leben handelt, eine so grosse Gefahr heraufbeschwören kann. Stickstoffoxydul ist für unsere Praxis brauchbar. Trotz der Millionen von Narkosen giebt es nur acht Todesfälle, von denen nicht einmal sicher feststeht, dass sie durch Stickstoffoxydul veranlasst worden sind. Da aber Lachgas die Athmung nicht aufrecht erhalten kann, kann man die Narkose nicht vertiefen. Sie können daher mit Stickstoffoxydul nur mühselig eine pro-

Digitized by Google

trahirte Narkose machen. Deswegen habe ich Lachgas mit Sauerstoff anzuwenden versucht (1884). Ich fand sehr bald, dass man das Gemisch von Stickstoffoxydul und Sauerstoff nach der Person zu variiren hat. Dieses Gemisch hat den Vorzug der absoluten Ungefährlichkeit, wenigstens theoretisch, das in allen Fällen, selbst bei schwersten Herzfehlern angewandt werden kann.

Discussion.

A. Richter (Berlin). Ich kann dem Collegen in seinem Urtheil über das Bromäthyl nicht beipflichten. Ich wende es an, seitdem es bekannt geworden ist, und habe mit demselben sehr gute Erfolge zu verzeichnen gehabt; ich habe bis zu 20 Extractionen in einer Narkose gemacht. Auch ist man jederzeit in der Lage, die Narkose zu verlängern, wenn sie unterbrochen wird, was bei dem Stickstoffoxydul nicht gut möglich ist.

Lipschitz (Berlin). Zunächst möchte ich mir einige Worte über die Schleich'sche Methode erlauben. Dieselbe hat abzüglich der unangenehmen Nebenwirkung der Oedeme den Nachtheil, dass die Anästhesirung viel zu viel Zeit in Anspruch nimmt, und dass sie, trotzdem die Lösung nur wenig Cocain enthält, in einzelnen Fällen auch toxisch wirkt, wie ich selber bei Versuchen mit dieser Methode festzustellen Gelegenheit hatte. — Vom Bromäther sagt Herr Hillischer, „es liefere schwache und gefährliche Narkosen". Beides stimmt nicht. Man kann mit Bromäther thatsächlich auch langdauernde Narkosen erzielen, die für gewöhnliche zahnärztliche Operationen ausreichen. Dass Bromäther gefährlicher wirke, als Stickstoffoxydul mit Sauerstoff, ist durch nichts erwiesen. Herr Hillischer hat nicht einmal den Versuch gemacht, einen Beweis hierfür zu erbringen. Bromäthyl würde dem Stickstoffoxydul nicht ein so grosses Feld entrissen haben, wenn es die Eigenschaften hätte, die Herr Hillischer ihm beizulegen für gut hielt. Ich vermuthe, Herr Hillischer hat keine eigenen Erfahrungen mit diesem Mittel. Alle diejenigen Praktiker, welche das Bromäthyl längere Zeit angewandt haben, sind zu der Ueberzeugung gekommen, dass es in nichts dem Stickstoffoxydul nachstehe und dieses infolge der Einfachheit seiner Anwendung übertreffe.

Grosskopf (Moskau). Bromäther hat sich vortrefflich bewährt, doch giebt es Fälle, bei denen man keine Narkose erzielen kann.

A. Richter. Vielleicht liegt das daran, dass die Narkose zu weit ausgedehnt wurde.

Hoehlke (Berlin). Nach meinen Erfahrungen taugen alle Anästhetica nichts. Bromäther ist meistentheils nur bei Damen zu gebrauchen, bei Männern ist es wirkungslos.

Lipschitz. Man dürfe eben nicht jeden Patienten damit betäuben. Potatoren geben z. B. fast regelmässig eine schlechte Narkose.

Ein russischer College fragt hierauf, ob man mit Bromäther ohne Assistenz arbeiten kann.

Lipschitz. Man kann Bromäther sehr wohl ohne ärztliche Assistenz anwenden, doch soll man nie allein narkotisiren, da man oft ein Excitationsstadium hat, bei welchem die oberen bezw. unteren Extremitäten gehalten werden müssen.

Hillischer. Was Bromäther betrifft, so haben die ärztlichen Collegen, denen ich das Mittel zum Versuch übergeben habe, gesagt, dass sie darauf verzichten. Es beweist nichts, wenn ein einziger College, der sich in die Sache eingearbeitet hat, gute Erfolge erzielt.

Digitized by Google

16. **Rjäbkoff** (Cherson): **Beitrag zur Verkürzung der Schmerzen beim Devitalisiren mit Arsenik.**

Nach Ansicht des Vortragenden werden die Schmerzen dadurch verursacht, dass durch die Arseneinlage in der obersten (granulären) Schicht der entzündeten Pulpa eine starke Hyperämie eintritt. Zur Vermeidung dieser Schmerzen legt er zuerst nur auf 10 Minuten Arsenik ein, nimmt es dann wieder heraus, sticht die Pulpa an und legt darauf von neuem Arsenik in die geschaffene Oeffnung.

17. **H. Welin** (Stockholm): **Therapie und Füllung der Wurzelkanäle.**

Diejenigen Methoden verdienen den Vorzug, welche sich auf statistische Thatsachen stützen. Ich habe nicht einmal zwei Procent Misserfolge gehabt. Seit drei Jahren wende ich folgende Methode an: Zuerst muss der Operateur die Kanäle nach ihrer Reinigung mit einem Antisepticum (schwache Sublimat- oder Carbolsäurelösung) auswaschen, dann so erweitern, dass man ein Füllungsmaterial bequem einführen kann. Dazu eignen sich besonders Wurzelbohrer, welche, ohne Druck auszuüben, in den Kanal hineingleiten. Eine gute Hand ist dazu nöthig. Die Herausnahme abgebrochener Stückchen geschieht mit einem Messingdraht, wie er sich in den Spritzencanülen vorfindet. Für diejenigen Fälle, bei denen die Wurzelkanäle nicht gereinigt werden können, eignet sich zum Einlegen auf 24 Stunden mit Verschluss besonders gut eine 50procentige Lösung von Acid. sulph. Gute Resultate sind zwar auch mit schwächeren Lösungen zu erzielen, doch hat die mehrjährige Erfahrung bewiesen, dass die Lösung ganz unschädlich ist. Nur in seltenen Fällen kann es vorkommen, dass die Flüssigkeit in solcher Menge und Stärke durch das foramen apicale durchdringt, dass sie eine corrosive Wirkung hervorruft. Gegen entstehende Abscesse ist eine schwache Lösung von Acid. sulph. anzuwenden. Zur Wurzelfüllung verwende ich Kohlenwatte, welche mit 20 procentiger Formaldehydlösung, mit und ohne Zusatz von Eugenol, getränkt ist. Die Kohlenwatte lässt sich in die feinsten Höhlen hineinpressen, da sie in Verbindung mit der Flüssigkeit eine Paste bildet. Bei Fisteln ist die Behandlung dieselbe. Die Cavität wird immer mit einem Baumwolletampon zugestopft. Nach dieser Methode sind 250 Wurzelfüllungen gemacht worden, und nur 2 Procent Misserfolge sind zu verzeichnen gewesen. In meiner Praxis habe ich mindestens ebenso viele Operationen gemacht, jedoch keinen Unglücksfall verzeichnen können. Nach Exstirpation einer zerstörten und Entfernung einer gangränösen Pulpa können die Wurzelfüllungen sofort gemacht werden. Selbst wenn es nicht gelingt, alles aus den Kanälen zu entfernen, so sorgt die Formalinlösung dafür, dass die zurückgebliebenen Reste und die Kanalwände aseptisch gemacht

Digitized by Google

werden. Wird die Höhle durch eine Cementfüllung hermetisch geschlossen, so kann ein Misserfolg nicht eintreten.

18. **Bonwill** (Philadelphia): **Upon Cathaphoresis.**

Dienstag, den 24. August, Vormittags 9 Uhr.

Praktische Demonstrationen.

1. Timme (Berlin) stellt eine Goldkrone her.
2. Samsioe (Stockholm) demonstrirt die Herstellung künstlicher Gebisse ohne Gaumenplatte. Es handelt sich um einen Stiftzahnersatz, wofür eine in 10—20 Minuten schmelzende Legirung von Gold, Silber und Zinn benutzt wird. (Ausführliches darüber wird später in der Monatsschrift mitgetheilt werden.)
3. Bonwill (Philadelphia) legt eine Guttaperchafüllung.

IV. Sitzung.

Dienstag, den 24. August, Nachmittag $2^1/_2$ Uhr.

Vorsitzender: Dr. Nesméjanov (Moskau).

19. **Kalustow** (Moskau): **Zur Pyorrhoea alveolaris.**

Man muss die allgemeinen Erkrankungen in Betracht ziehen und daher auch die pathologische Seite berücksichtigen. Es giebt keine Pyorrhoea alveolaris ohne Caries des Alveolarfortsatzes.

Discussion.

Amoëdo (Paris). Talbot behauptet, die Alveolarpyorrhoe geht immer vom Periost aus und dann erst auf den Knochen über.

20. **Krause** (Petersburg): **Die Arsenikbehandlung blossliegender Pulpen.**

Nur die Behandlung blossliegender Pulpen soll hier in Betracht gezogen werden. Ich benutze hierzu die Protokolle, welche über 1735 mit Arsenik behandelte Zähne in der Petersburger zahnärztlichen Klinik aufgenommen wurden. Die Arsenikbehandlung wurde als gelungen angesehen, wenn die Ausbohrung der Kronenpulpa ohne Schmerzen vor sich gehen konnte. Trotzdem die Arsenpaste mehrere Tage in der Zahnhöhle lag, musste die Einlage in jedem Falle zwei oder mehreremale wiederholt werden, um das Herausnehmen der Kronenpulpa vollständig schmerzlos zu machen. Die Arsenpaste kann mehrere Wochen im Zahn liegen, ohne ihn zu schädigen. Dadurch wurde bestätigt, dass die Arsenpaste nicht ganz devitalisirend wirkt. Eine vollständig

Digitized by Google

schmerzlose Ausbohrung der Kronenpulpa kann erst nach 15tägiger Einwirkung von Arsenik erreicht werden, die der Pulpenstümpfe erst nach 20 Tagen. Allgemein sagt man, dass Acid. arsen. die Pulpa während 12—20 Stunden unempfindlich mache, d. h. aber nicht, dass die Pulpa todt ist. Denn es tritt manchmal, nachdem der Zahn gefüllt ist, ein Schmerz auf, der von der Pulpa und nicht von der Wurzelhaut herrührt. Wellauer lässt die erste Einlage fünf Tage liegen, die zweite wieder fünf Tage. Alle Zähne, bei denen die Pulpa nicht ganz exstirpirt war, wurden beobachtet, und es fand sich, dass die Pulpastümpfe noch lebendig waren. Beweis dafür sind die bei der späteren Exstirpation auftretenden Blutungen, die von der Pulpa kommen. Die vollständige Abtödtung der Pulpa ist also die Hauptbedingung für das Gelingen der Behandlung.

Discussion.

Lipschitz (Berlin). Der Herr Vortragende weicht in seinen Ausführungen so sehr von der gewöhnlichen Auffassung über die Devitalisation von Pulpen mit Arsenik ab, dass man sie nicht unwidersprochen lassen kann. Wenn man bei pulpitischen Zähnen, bei denen die Pulpa nicht mehr gerettet werden kann, Arsenik anwendet, so geschieht es, um die Extraction der Pulpa schmerzlos zu gestalten. Ich erreiche es, wenn ich die Paste 1—2 Tage einwirken lasse; die Länge der Zeit hängt vom Zahn ab. Regelmässig konnte ich schon nach dieser Zeit die Kronenpulpa ohne jeden Schmerz ausbohren, in den meisten Fällen ohne grössere Schmerzempfindung auch die Pulpastümpfe und nur selten war der Schmerz beim Extrahiren der Wurzelstümpfe, so stark, dass der Patient dagegen murrte. Es ist deshalb unangebracht, die Arsenpaste länger als 2—2½ Tage einwirken zu lassen, ja sogar schädlich, denn in den seltenen Fällen, in denen die Patienten länger als 2½ Tage fortblieben, ist fast immer eine Periostitis eingetreten. Diese Periostitis halte ich für eine Wirkung des zu lange im Zahn gebliebenen Arseniks. Ich verstehe deshalb nicht, wie Herr Krause die Arsenpaste wochen- oder gar monatelang ohne jede Reaction auf das Periost hat liegen lassen können. Wenn Herr Krause einen Beweis für das Leben der Pulpa in der Blutung zu finden glaubt, die bei der Entfernung der Wurzelstümpfe aus den Kanälen zuweilen vorkommen, so kann ich auch das nicht zugeben. Die Blutung scheint mir vielmehr durch das for. apicale aus dem entzündeten Periost bezw. aus dem Knochenmark selber zu kommen.

Levy (Warschau). Die Arsenpaste kann keine Periostitis hervorrufen, die Entzündung der Wurzelhaut entsteht meiner Meinung nach dadurch, dass Infectionsstoffe aus dem Pulpagewebe zum Periost gelangen. Im übrigen nähern wir uns der Zeit, wo das Asenik überhaupt überflüssig ist. Wir haben in dem Formagen ein Präparat, mit dem wir im Stande sind, alle Pulpitiden zur Ausheilung zu bringen.

Lipschitz. Dem Formagen stehe ich sehr skeptisch gegenüber. Das Mittel ist viel zu kurze Zeit in Anwendung, als dass man jetzt schon ein definitives Urtheil darüber fällen könnte.

Krause. Ich kann nur sagen, dass das, was ich vorgetragen habe, eine Folgerung aus der Tabelle ist, die ich zusammen mit einem Petersburger Collegen in meiner Klinik aufgestellt habe.

Digitized by Google

21. **Cunningham** (Cambridge):

a. **Redressement immédiat des dents.**
b. **The mechanical training of the dental student.**
c. **State dental appointement of schoolchildren.**

V. Sitzung.

Mittwoch, den 25. August, Nachmittags 2½ Uhr.

Vorsitzender: Prof. Dr. Amoëdo (Paris).

22. **Chrustschow** (Petersburg): **Sur l'extraction des dents.**

Vortragender behandelt die Extraction der Zähne mit Elektricität. Er behauptet unter Anwendung der Elektricität schmerzlose Extractionen ausführen zu können.

Discussion.

Nesméjanov (Moskau) weist auf die beiden in der Klinik vorgenommenen Demonstrationen hin, die ergeben haben, wie auch nicht anders erwartet wurde, dass die Schmerzen beim Extrahiren gerade so wie ohne Anwendung der Elektricität vorhanden gewesen sind.

23. **Kowaleff** (Petersburg): **Neue Methode zur Herstellung von Gypsmodellen.**

Herr Wolff (Agram) verliest hierauf eine von dem am ersten Sitzungstage gewählten Comité ausgearbeitete Resolution, welche die zahnärztliche Behandlung von Schulkindern betrifft:

„Die zahnärztliche Section des XII. Int. Med. Congresses zu Moskau beauftragt ihr Comité, so bald wie möglich in allen Ländern Durchführungscomités zu bestellen, welche die Verwirklichung folgender Resolution bei ihren Regierungen (Abtheilung für Cultus und Unterricht) energisch zu betreiben hat.

Der XII. Int. Med. Congress, Abtheilung für Zahnheilkunde, sieht sich auf Grund zusammengestellter statistischer Daten, nach welchen sich bei der Schuljugend kaum 20 Procent gesunde und gepflegte Mundhöhlen ergeben haben — ein Zustand, welcher auf die allgemeine Gesundheit und Entwicklung der Schuljugend den nachtheiligsten Einfluss ausübt — veranlasst, die Unterrichtsbehörden sämmtlicher Culturstaaten aufzufordern, die obligatorische Untersuchung aller Schulkinder bis zu deren Austritt aus der Lehranstalt durch einen Fachmann durchführen zu lassen.

1) Soll jedes Kind vom 6. Lebensjahre an jährlich wenigstens einmal von einem hierzu berufenen Zahnarzt in der Anstalt, in Gegenwart einer Lehrkraft einzeln und genau untersucht und der Befund notirt werden.

Digitized by Google

2) Sollen die Eltern, Vormünder oder Erzieher von dem Zustande der Mundhöhle eines jeden Kindes durch die Direction der betreffenden Anstalt in Kenntniss gesetzt und zur nöthigen Behandlung in oder ausserhalb der Schule dringlichst aufgefordert werden. Für die Kinder unbemittelter Eltern sollte die facultative zahnärztliche Behandlung in oder neben der Schule eingerichtet werden.

3) Soll der berufene Zahnarzt der Regierung (Abtheilung für Cultus und Unterricht) einen jährlichen Bericht abstatten und seine eventuellen Bemerkungen und Wünsche zur Begutachtung vorlegen.

4) Die Ergebnisse dieser Einführung werden auf dem XIII. Int. Med. Congress in Paris vorgelegt und discutirt werden.

Moskau, den 21. August 1897.

Das Comité des XII. Int. Med. Congresses zu Moskau,
Abtheilung für Zahnheilkunde.

Diese Resolution wird nach geringer Abänderung von der besonders von ausländischen Zahnärzten äusserst schwach besuchten Versammlung angenommen.

J. Kovarsky (Moskau): **Schlusswort.**

Hochgeehrte Collegen! Heute, am letzten Verhandlungstage der Section für Zahnheilkunde des XII. Int. Med. Congresses ist es uns, den Mitgliedern des Vorstandes der Section, Pflicht, der Versammlung Folgendes mitzutheilen:

1) Wir freuten uns, dass unserer Versammlung von Anfang bis zu Ende, sowohl in theoretischer wie praktischer Beziehung so grosses Interesse entgegengebracht wurde.

2) Wir freuten uns, so viele Delegirte der gelehrten odontologischen Gesellschaften aus verschiedenen Ländern hier begrüssen zu können, und wir bitten die Herren Delegirten, ihren Gesellschaften und deren Mitgliedern unsere freundlichsten Sympathiebezeugungen zu überbringen.

3) Als Vorsteher einer jungen, in Russland noch nicht erstarkten Wissenschaft, wie sie die Odontologie bei uns ist, waren wir bei der Organisation unserer Section und bei der Erledigung der uns obliegenden Aufgaben nicht frei von Fehlern. Wir bitten daher in dieser Beziehung alle um Nachsicht.

4) Nachdem wir gesehen haben, dass unsere Versammlungen mit so warmem Interesse besucht worden sind, sprechen wir die Hoffnung aus, dass die internationalen medicinischen Congresse für die Odontologie, dem so wichtigen Zweige der Chirurgie, auch in Zukunft fruchtbringend wirken mögen.

5) Indem wir der geehrten Versammlung für den Besuch der Sitzung und die ausdauernden Arbeiten in der einst ersten Residenzstadt des russischen Reiches nochmals Dank sagen, sprechen wir für die Mitglieder unserer Abtheilung die Hoffnung aus, dass sie weiter an der Fortentwicklung der Odontologie arbeiten mögen. Wir wünschen allen Theilnehmern eine glückliche Heimkehr in ihr Vaterland und erklären die Geschäfte der Section für geschlossen.

Digitized by Google

Auszüge und Besprechungen.

Arkövy: Periodontitis unilateralis. (Oesterr.-ungar. Vierteljahrsschr. f. Zahnheilk. 1897, I.)

Unter diesem Namen beschreibt Verf. eine Affection, welche ihren Sitz am häufigsten an der distal-approximalen Fläche der Wurzelhaut endständiger Zähne hat (also bei intactem Gebiss der Weisheitszähne bezw. zweiten Molaren, andernfalls ev. auch der Prämolaren oder Eckzähne). Die Erkrankung beginnt am freien Rande des Periodonts, verbreitet sich nach dem Apex zu, jedoch selten über 3—4 mm und bleibt auf die betr. Fläche der Wurzelhaut beschränkt. Objectiv beobachtet man eine leichte Röthung ev. auch Wulstung des Zahnfleischrandes, sowie eine Entblössung des Zahnhalses in geringer Ausdehnung. Am Grunde dieser Tasche erscheint die Wurzelhaut entzündet und reagirt auf Sondiren äusserst schmerzhaft. Mitunter an diesen Stellen vorhandene kleine Concremente dürften in ätiologischer Hinsicht kaum eine Rolle spielen, da die Periodontitis unilateralis eine Infection des marginalen Theils der Wurzelhaut darstellt, veranlasst durch mechanische Ablösung des Zahnfleischrandes vom Cervix. Dies wird leicht verständlich, wenn man die Verhältnisse betrachtet, wie sie bei den letzten Molaren oder, wenn diese fehlen, bei den jedesmaligen endständigen Zähnen liegen. Bei diesen können nämlich harte Speisen sehr leicht plötzlich beim Kauen einen solchen Druck auf den distalen Zahnfleischrand ausüben, dass sich dieser vom Cervix ablöst, wodurch dann die Bedingungen zu einer Periodontitis unilateralis gegeben sind. Die subjectiven Erscheinungen bestehen in dem plötzlichen Auftreten äusserst heftiger Schmerzen, welche weder Irradiation noch Intermissionen aufweisen. Der Verlauf der ganzen Affection ist stets acut; wie sich derselbe ohne Behandlung gestalten würde, ist noch eine offene Frage. Die Diagnose basirt, da Druck und Percussion des betr. Zahnes in jeder Richtung negative Resultate liefern, vor allem auf der schon oben erwähnten vehementen Schmerzhaftigkeit beim Sondiren des erkrankten Wurzelhautrandes. Auch Irrigationen mit kaltem Wasser werden sehr unangenehm empfunden. — Als Nebenformen sind die Periodontitis unilateralis gangraenosa und purulenta zu nennen; erstere weist einen objectiv wahrnehmbaren gangränösen Geruch, letztere eine geringe Eiterabsonderung in der Zahnfleischtasche auf. — Die Therapie beschränkt sich in allen Fällen darauf, mit der in Alkohol getauchten Circularbürste den entzündeten Wurzelhaut- bez. Zahnfleischrand durch kräftiges Bürsten zum Bluten zu bringen. Eventuell kann auch noch ein mit einem Antisepticum getränkter Wattefaden in die Zahnfleisch-

Digitized by Google

tasche eingelegt werden. Dass diese von etwaigen Speiseresten u. s. w. vorher zu reinigen ist, versteht sich von selbst. — Heilung erfolgt gewöhnlich nach zwei- bis dreimaliger Wiederholung der angegebenen Behandlungsweise. Recidive sind indessen, wie sich aus der Natur der Sache ergiebt, nicht ausgeschlossen. — Eine sich über 15 Fälle erstreckende Casuistik beschliesst die detaillirte Abhandlung. *Dr. phil. A. Hoffmann.*

J. Arkövy: Ueber Winterkrankheiten in der stomatologischen Praxis. (Oesterr.-ungar. Vierteljahrsschr. f. Zahnheilk. 1897, I.)

Zunächst wird eine besondere Art der Pulpahyperämie erwähnt, welche im Winter durch rasches Erkälten der betr. Zähne nach Genuss heisser Getränke u. s. w. speciell bei solchen Personen auftritt, deren Zähne nicht genügend von den Lippen bedeckt werden. Durch den Druck der überfüllten Gefässe auf die sensiblen Nerven entsteht, da sich die Pulpa naturgemäss nicht ausdehnen kann, eine Hyperästhesie der letzteren mit abnormer Reaction auf Kalt und Warm. Bei Anwendung einer antiphlogistischen Therapie (Spülungen mit immer kälterem Wasser) erfolgt gewöhnlich nach einer Woche Heilung; andernfalls können die Beschwerden 2—2 $^1/_2$ Wochen und darüber dauern, ev. kann sogar die Wurzelhaut in Mitleidenschaft gezogen werden. Differentialdiagnostisch wichtig ist die Unterscheidung von der von Black beschriebenen und durch Heisslaufen von Bohrern, Sandpapierscheiben u. s. w. bei Füllungen mitunter entstehenden Hyperämie, was leicht durch Isolation des betr. behandelten Zahnes und Irrigation der Nachbarzähne mit kaltem Wasser festzustellen ist. — Eine zweite Winterkrankheit ist die von A. so genannte Neuralgia catarrhalis autri Highmori. Die Pat. klagen dabei über lebhafte bohrende Schmerzen in dem einen Oberkiefer, welche bis zu den Schläfen, den Nasenflügeln und zur Infraorbitalgegend ausstrahlen und, mit Intermissionen, sowohl am Tage wie auch Nachts auftreten. Die Untersuchung des Gebisses ergiebt, besonders mit Rücksicht auf eine acute Pulpitis oder einen chronischen Alveolarabscess, in jeder Hinsicht ein negatives Resultat. Ausserdem ist Druck auf die Fossa canina schmerzhaft; gleichwohl ist eine Neuralgie des N. infraorbitalis auszuschliessen, da die Austrittsstelle desselben nicht sensibel erscheint. In allen diesen Fällen hat Verf. anamnestisch, sowie durch die eingeschlagene Therapie — bei Anwendung warmer Fomentationen und bei stetem Aufenthalt im geheizten Zimmer liessen die Erscheinungen gewöhnlich bald nach — einen Zusammenhang mit einem vorangegangenen Schnupfen festgestellt. — Von der Neuralg. catarrh. autr. Highm. zu unterscheiden ist eine weitere Affection, welche besonders solche Leute betrifft, die infolge ihres Berufs (Kaufleute, Reisende) leicht

Digitized by Google

der Zugluft (im Bureau, Eisenbahncoupé) ausgesetzt sind. Es zeigt sich stets nur die eine Gesichtshälfte — und zwar die dem Fenster u. s. w. zugewandte — auf Druck in die Gegend von der Fossa canina bis zum Alveolarfortsatz des Oberkiefers empfindlich, so dass gewöhnlich der Eckzahn oder die Prämolaren vom Patienten beschuldigt werden; indessen ergiebt auch hier die Untersuchung des Gebisses ein negatives Resultat. Durch strenges Vermeiden von Luftzug und häufiges Anwenden von trockener Wärme verschwinden in 2—3 Tagen diese Symptome, welche Verfasser als Rheumatismus faciei zusammenfasst, zum Unterschied von der Neuralg. catarrh., die nur im Anschluss an einen Schnupfen auftritt, während dies bei jenem nicht der Fall ist. — Endlich ist noch eine letzte Erkrankung zu erwähnen, die leicht infolge ihrer über den Ober- und Unterkiefer ausstrahlenden Schmerzen auf die Zähne zurückgeführt werden könnte. Indessen liefert die genaue Untersuchung der letzteren, ebenso wie die der Points douloureux durchaus keine Anhaltspunkte. Erst Druck auf das Kiefergelenk, unmittelbar vor dem Tragus, giebt eine Erklärung, indem bei geschlossenen Kiefern gesteigerte Sensibilität, bei geöffnetem Munde die vehementesten Schmerzen im Vergleich zur gesunden Seite wahrnehmbar sind. Die Affection hat ihren Sitz somit im Kiefergelenk und ist als Arthrorheumatismus maxillaris zu deuten. Die pathologischen Veränderungen bestehen im Vorhandensein eines entzündlichen Exsudats wahrscheinlich auf der Innenfläche der Gelenkkapsel und sind offenbar auf eine starke Erkältung der betreffenden Stelle zurückzuführen. Auch hier besteht die Therapie in Anwendung trockener Wärme. — Am Schluss seiner Abhandlung macht Verfasser noch energisch Front gegen den in Laien- und angeblich auch in Aerztekreisen noch immer spukenden „Zahnrheumatismus". *Dr. phil. A. Hoffmann.*

Douglas E. Caush: Exostosis. (Journ. Brit. Dent. Assoc. VIII, 3.)

Die erste Veränderung, die bei der Entstehung der Exostose eine Rolle spielt, ist die Verdickung des Alveolodentalperiostes, welche gewöhnlich durch eine leichte Irritation verursacht wird; sei es durch eine Füllung, sei es durch eine Articulationsstörung infolge Verlustes benachbarter Zähne. Das Resultat davon ist stets das gleiche, nämlich eine vermehrte Blutzufuhr und dadurch bedingte intensivere Thätigkeit der Zellen des Periostes, mit gleichzeitiger fortgesetzter Theilung derselben. Als Folge hiervon tritt ein verstärkter Druck auf das Cement ein; indem nun dieser Druck mit der Entwicklung neuer Zellen stetig wächst, ändern viele der letzteren ihren Charakter und werden zu Riesenzellen bez. Cementoklasten. Wenn in diesem Stadium der Blutdruck

Digitized by Google

wieder normal wird, so greifen weiter keine Veränderungen Platz. Anderenfalls beginnt eine Resorption des Cementes, welche dieses durchbricht, weiter die sogenannte Tomes'sche Körnerschicht des Dentins ergreift und erst dann sistirt, wenn ihr von Seiten des stärker verkalkten normalen Dentins Widerstand geleistet wird. Unter der Einwirkung des letzteren ändern dann die Cementoklasten ihre Function; sie werden zu Cementoblasten und lagern nun in die von ihnen vorher producirten Resorptionsräume Cement ab. Dabei werden häufig einzelne der Cementoklasten unter Bewahrung ihrer ursprünglichen Form in das neugebildete Cement eingeschlossen. Letzteres ist gewöhnlich in Lamellen angeordnet und unterscheidet sich von dem normalen Cement durch die Anwesenheit zahlreicher Lacunen und Kanäle. Die Neubildung von Cement dauert gewöhnlich so lange an, als genügendes Bildungsmaterial durch die Blutgefässe zugeführt wird; indessen ist dieselbe keineswegs immer eine continuirliche, sondern es treten mitunter Pausen auf, wie dies durch die alsdann vorhandenen concentrischen Linien in dem secundären Cement bewiesen wird. Im Bereich dieser Linien befinden sich wenige oder gar keine Lacunen, als Zeichen für eine vollständigere Verkalkung dieser Partien; gleichzeitig deutet dies an, dass die stärkere Kalkablagerung in den Entwicklungspausen, die ihre Ursache im Aufhören der Irritation des Periodonts haben, stattfindet. Sind jene Linien einmal vorhanden, so variirt ihr Abstand in den meisten Fällen; je continuirlicher die Cementablagerung war, desto weniger solche Linien finden sich. Es ist auch nichts Ungewöhnliches, dass an der Oberfläche des secundären Gewebes von neuem Resorptionsstellen, die indess später wieder mit Cement ausgefüllt werden, auftreten. Nahm die Cententwicklung einen raschen Verlauf, so ist gewöhnlich eine Anzahl grosser Lacunen, welche durch ihre Ausläufer mit den benachbarten anastomosiren, vorhanden; andererseits bei langsamer Ablagerung sind die Lacunen kleiner, weniger zahlreich und mit kürzeren Ausläufern versehen; infolgedessen erscheinen sie dann oft völlig isolirt von einander, von einer structurlosen Cementschicht umgeben. — Statt der soeben beschriebenen, mehr oder minder grosse Abschnitte der Wurzeloberfläche betreffenden Resorption kann die letztere sich auch nur auf ein beschränktes Gebiet erstrecken, besonders auf Punkte die nahe dem Zahnhalse gelegen und häufig durch eine mangelhafte Verkalkung des primären Gewebes ausgezeichnet sind. Man findet dann eine umschriebene Resorptionsstelle im Cement, welche, wie oben, bis zur Tomes'schen Körnerschicht des Dentins vordringt und sich in diesem, infolge des geringen Kalkgehaltes an den betr. Stellen, relativ noch weit ausbreitet, wodurch ein grösserer Hohlraum entsteht. Auch hier ändern, sobald dichteres Dentin den Cementoklasten Widerstand entgegensetzt,

Digitized by Google

letztere ihre Function; sie werden zu Cementoblasten und füllen den Substanzverlust im Dentin und Cement durch secundäres Cement wieder aus. Dabei besteht hier, im Gegensatz zu der unregelmässigen Abgrenzung bei der allgemeinen Exostose, eine scharfe Demarkationslinie, und es erscheint deshalb für diese Vorgänge eine specielle Bezeichnung — inostosis — am Platze. — Die oben erwähnten Ausläufer der Lacunen des secundären Cementes anastomosiren in manchen Fällen mit den Zahnbeinkanälchen; ausserdem findet sich mitunter noch eine besondere Art unregelmässig verlaufender, von einer Scheide (Membran) umgebener Kanäle, welche offenbar eingeschlossene Gefässe des Alveolarperiostes sind. Endlich treten noch Kanäle auf, die direct von der Pulpenhöhle durch das Dentin in das Cement gehen, und deren Inhalt entweder pulpaähnliches Gewebe oder secundäres Cement darstellt. — An der inneren Dentinoberfläche findet man bei exostotischen Zähnen mitunter ähnliche Erscheinungen, indem bei einer länger dauernden Entzündung der Pulpa eine Umwandlung der Odontoblasten in Riesenzellen eintritt, welche eine verschieden grosse Resorption des Dentins hervorrufen. Nach einiger Zeit ändern die Odontoblasten abermals ihre Thätigkeit und lagern in die Resorptionshöhlen ein Gewebe ab, welches Lacunen mit Ausläufern enthält und völlig dem secundären Cement an der Aussenseite des Dentins gleicht. Seine Quantität schwankt von einer äusserst dünnen Schicht bis zu einer Masse, welche den Pulpenkanal in seiner ganzen Ausdehnung ausfüllen kann. Der Unterschied zwischen diesem Gewebe und secundärem Dentin tritt auf Querschliffen deutlich hervor, besonders auch durch die scharfe, aus halbmondförmigen Segmenten zusammengesetzte Demarkationslinie zwischen dem normalen Dentin und der cementähnlichen Ablagerung. — Die vorstehend beschriebenen Verhältnisse sind keineswegs neueren Datums, sie sind vielmehr schon an menschlichen Zähnen aus der Steinzeit nachweisbar.

Dr. phil. A. Hoffmann (Leipzig).

Kleine Mittheilungen.

Röntgen-Strahlen. Die Röntgenstrahlen nehmen immer mehr das Interesse der Aerzte in Anspruch. Auch der Zahnarzt ist bisweilen in der Lage, vortheilhaft Gebrauch davon zu machen. Wer sich dafür interessirt, findet Gelegenheit, sich durch einen kürzlich von der Firma Reiniger, Gebbert & Schall in Erlangen herausgegebenen „neuen Prospect“ Auskunft über die Anwendung und Behandlung der zur Erzeugung der Röntgen-Strahlen nöthigen Apparate zu verschaffen. Die Firma versendet den Prospect gratis und franco. *P.*

Digitized by Google

Register.

Die Ziffern bedeuten die Seitenzahlen.

A.

Abdrucknehmen 40.
Abdrücke von Serienschliffen 444.
Actol 219.
Adenoide Wucherungen 132.
Adressbuch, zahnärztliches 364.
Aether 341.
Aktinomykose 90.
Alveolarpyorrhoe 510.
Ambler, Zahnperle an einer Wurzelspitze 227.
Amoëdo, gerichtliche Zahnheilkunde 550.
Amoëdo, Implantation 228, 510.
Analgesie in der Stickstoffoxydulnarkose 515.
Anästhesie 553.
Anatomie d. weich. Gaumens 241.
Aneurysma am Gaumen 139.
Angiosarkom 191.
Angle, Zähnerichten 274.
Anomalien 258.
Apoplexie nach Stickstoffoxydul 239.
Arkövy, Periodontitis unilateralis 560.
— Winterkrankheiten 561.
Arsenige Säure auf schmerzhaftes Zahnbein 43.
Arsenik 555, 556.
Arsenik, locale Wirkung des 371.
Aseptischer Instrumententisch 82.
Ausbildung der Zahnärzte 546.
Auszeichnung 96.

B.

Bandklammern u. Drahtklammern 144.
Bates, Behandl. d. Milchzähne 135.
Bauchwitz, Formagen 301.
Beleuchtungsapparat 314.
Bericht aus dem Breslauer Institut 11.
Bericht aus dem Heidelberger Institut 42.
Beziehungen der Zähne zum Gesammtorganismus 204.
Bissnehmen 239.
Black, Contourfüllungen 325.
Blutstillung 280.
Blutung nach Extractionen 238.
Bogue, Oberarmprothese 231.
Bönten, Metallplatten auf d. Gypsmodell zu prägen 435.
Bonwill in Deutschland 240.
Bonwill's Articulationsverfahren 442.
Bonwill's Articulator 522.
Bromäthyl u. Chloroform 280.
Bruck, Gaumendefecte u. Obturatoren 488.
Brücke, getheilte 232.
Brunsmann, Anomalien 258.
Brunsmann, Stellungsfehler 26.
Busch, Verschmelzungen 529.
Busch, Verschmelzung u. Verwachsung 469.

C.

Carieshäufigkeit 324, 347, 359, 363. 451.
Caush, Exostose 562.
Cemente 259.
Central-Verein, Mitglieder des 44. Datum d. Vers. 204, 280. Tagesordn. 281. Bericht 405. Vereinsangelegenh. 420. Verhandlungen 405, 423.
Chloroformnarkose 272, 344.

Digitized by Google

Christ, Ekzem nach Kreolinbehandlung 545.
Clarke, Kieferhöhleneiterung 233.
Coblentz, merkurielle Stomatitis
Conturfüllungen 325. [325.
Custer's elektr. Ofen 140.
Cysten 114, 361.
Czempin, Chloroformnarkose 272.

D.

Dentin, sensibles 43.
Detzner, Vorbeugung unregelmäss. Zahnstellung 348.
Diagnostisch-therapeut. Taschenbuch 131. [137.
Diphtheriebacillen in d. Mundhöhle
Doppelter Unterkiefer 240.
Doublirte Füllungen 505.
Druckfehlerberichtigung 96.
Ducor, Aktinomykose 90.
Durol 96.

E.

Edmonds, Kieferbruchschiene 275.
Ekzem nach Kreolinbehandlung 545.
Elektrodental-Apparate 279.
Emphysem nach einer Zahnextraction 421.
Empyem d. Kieferhöhle 18.
Epuliden 175.
Eucain 139.
Eucain, toxische Dosis des 43.
Eucainvergiftung 252.
Ewald, Hämaturie während d. Zahnens 370.
Excelsiormetall 362.
Exostose 562. [270
Extraction bei künstl. Beleuchtung

F.

Fauchard'sche Krankheit 138.
Fein, Gaumenspalt vererbt 93.
Fenchel, Zahnverderbniss 96.
Fenthol, Zähnerichten 315.
Ferripyrin 38, 259.
Fleury, Verlust zweier Zähne durch einen Gummiring 86.
Flörke, Eucainvergiftung 252.
Fluorgehalt der Zähne 332.
Formagen 301, 355, 362, 506.
Formalin 259.
Fowler, Resectionsschiene 231.
Fractur d. aufsteigenden Astes 13.
Fracturen d. Oberkiefers 11.
— d. Unterkiefers 13.
Freemann, Aneurysma am Gaumen 139
Friedemann, Wangendilatator u. s. w. 264.
Frohmann, Schleich'sche Infiltrationsanästhesie 97.

G.

Gaumen- und Kieferdefecte 491.
Gaumendefect 16.
Gaumenspalte, vererbt 93.
Geschwülste 175.
Gesichtsprothese 261.
Glasfüllungen, durchsichtige 487.
Graviditât u. Erkrank. d. Mundhöhle 205.
Greve, diagnostisch-therap. Taschenb. 131.
Grossheintz, Kataphorese 88.
Gummiringe gefährlich 86.
Gummizug bei veralteten Kieferbrüchen 523.

H.

Haberta, Arsenikwirkung 371.
Hahl, Resectionsverbände 230.
Haidle, Resorption der Michzahnwurzeln 226.
Hämaturie, während d. Zahnens 370.
Hamburger, Emphysem nach Zahnextractionen 421.
Hanning, getheilte Brücke 232.
Harrison, Röntgenstrahlen 84.
Hartzell, Kataphorese 516.
Häufigkeit der Caries 324, 347, 359, 363.
Heinemann, Wilson's Anästheticum 255.
Heitmüller, Gummiband bei Kieferbrüchen 523.
Heitmüller, Nasen- u. Kiefererersatz 212.
Heitmüller, sofortige Pulpenexstirpation 369. [257.
Herbst, Submaringoldfüllungen
Hesse, Ansprache 407.
— das neue Organ d. Vereinsbundes 320.
— Kaubewegungen 517.
Hille, Silbersalze 218.
Hillischer, Stickstoffoxydul 553.
Hollaender † 234.
Hörstel, Durol 96.
Hounsell, Septicämie durch Alveolarabscess 85.
Humerusprothese 232.
Hypoplasie d. Schmelzes 97.

Digitized by Google

I.

Idealkronen 32.
Identification durch Zahnärzte 550.
Implantation 228, 510.
Infiltrationsanästhesie 95, 97, 105, 362.
Innervation d. Zahnb. 134.
Instrumententisch, aseptischer 82.
Interglobularräume 365.
Internat. med. Congr. in Moskau 140.
Itrol 219.
Joachim, Gebührenordnung 133.
Jochheim, Zahnuntersuchungen an Schulkindern 347. [491.
Jonas, Gaumen- u. Kieferdefecte
Jung, Bericht aus d. zahnärztl. Institut 42.
Jung, Metallklammern 277.

K.

Kataphorese 88, 239, 325, 360, 373, 409, 423, 516.
Kaubewegungen, Mechanik der 517.
Kautschuk zu härten 277.
Kieferbrüche 11, 247, 275.
Kieferbrüche, veraltete, zu behandeln 523. [501.
Kieferhöhleneiterung 18, 57, 89, 233,
Kieferklemme 87.
Kieferresectionsverband 371.
Klages, Lyntoncement 259.
Klammern 144, 277. [370.
Klare, Zur Nedden's Krystallgold
Krampf durch Verletzung einer Zahnpulpa 339.
Krause, Arsenikbehandlung 556.
Kreolinbehandlung, Ekzem nach 545.
Kronen- und Brückenarbeit 361.
Kühns, Spiegelringe 264.

L.

Lechner's Goldautomat 363.
Leukoplakie 283. [368.
Lichtenberg, Wurzelanomalien
Lippe, von einem Zahne durchbohrt 49. [105.
Lipschitz, Infiltrationsanästhesie
— Regulirung durch Verpflanzen 439.
— Bericht vom Intern. med. Congress 445. [451.
— Cariesfrequenz bei Schulkindern
Literatur 326.
Luftbläser 312.
Lyntoncement 259.

M.

Magitot † 326.
Marcus, Kataphorese 409.
Mechanik der Kaubewegungen 517.
Mechanische Veränderungen an d. Kiefern 132.
Menstruation u. Gravidität bei Erkrank. d. Mundhöhle 205.
Merck's Bericht 204.
Mercurielle Stomatitis 325. [507.
v. Metnitz, Dentinneubildungen
Michel, Fluorgehalt der Zähne 332.
Milchzähne, Behandl. der 135.
Milchzahnwurzeln, Resorpt. des 226.
Miller, Abdrücke von Serienschliffen 444.
— Leukoplakie 296.
Moeser, durchsichtige Glasfüllungen 487.
Moty, Zahncaries im Heere 37.
— Fauchard'sche Krankheit 38.
Morgenstern, Innervation d. Zahnb. 134.
— Interglobularräume u. s. w. 365.
Mühl-Kühner, tödtliche Hämorrhagie 358.
Müller, Diphtheriebacillen im Munde 137.
Mundathmen, Einfl. des, auf die Zahnstell. 132.
Mundpflege der Schuljugend 449.

N.

Nachblutung, tödtliche 358.
Narkose 340.
Nasen- u. Kieferersatz 212.
Naturforscherversammlung 204.
Nawroth, Schweinemolaren 91.
zur Nedden's Krystallgold 370.
Nederlandsch Tandheelkundig Genootschap 134.
Neumann, Krankheiten d. Kindesalters u. Zahnkrankh. 94.
Niemand, Anatomie d. weichen Gaumens 241.
Niemeyer, Leukoplakie 283.
— Zahn durch die Lippe gewachsen 49.

O.

Oberkieferbrüche 11.
Obturatoren 488.
Orthodontie 26, 37, 274, 280, 315, 348.
Ottolengui, Resectionsschiene 231.

Digitized by Google

P.

Paal, Luftbläser u. Beleuchtungsapparat 312.
Papierscheibendeclinator 76.
Parreidt, Replantation 319.
Partsch, Bericht 11, 55, 112, 175.
— Kieferresectionsverband 371.
— Stereoskopischer Atlas 83.
Pedley, Kieferhöhleneiterung 89.
Periodontitis unilateralis 560.
Port, aseptischer Instrumententisch 82.
— mechan. Veränderungen an d. Kiefern 132.
— Menstruation u. Gravidität 206.
Preiswerk, Pulpaamputation 87.
Pulpaamputation u. Wurzelbehandl. 87.
Pulpenexstirpation, sofortige schmerzlose 369.

R.

Recognition durch den Zahnarzt 550.
Reiniger, Gebbert & Schall's Katalog 279.
Replantation 319.
Resectionsverbände 230.
Resolution, Schulkinderuntersuch. betr. 558. [226.
Resorption d. Milchzahnwurzeln
Richten d. Zähne 29, 37, 315, 439.
Richter's Adressbuch 364.
Riegner, Bericht 142.
Ritter, Zahn- u. Mundleiden 363.
Röntgenstrahlen 1, 85, 263, 564.
Röse, Zahnverderbniss d. Musterungspflichtigen 324 [238.
Rosenheim, verschluckte Zähne

S.

Sachs, subsputane Füllungen 502.
— Zähnerichten 275.
Sachse, Kieferklemme 87.
Salomon, Krampf durch Pulpaverletzung 339.
Schack, Leukoplakie 283.
Schaeffer, Kataphorese 370.
— Stickstoffoxydulnarkose 515.
— Zahnaufnahmen mit Röntgenstrahlen 1.
Schaper's Katalog 326.
Scheff jun., Ausbildung der Zahnärzte 546.
Scheidt, Gebiss d. Katze 92.
Schenk, Zahnentwicklung 365.
Schleich'sche Infiltrationsanästhesie 95, 97, 105.
Schröder, Formalin 259.
Schwanke, zahnärztliche Medicinalgesetze 84.
Schwimmer, Leukoplakie 283.
Seitz, Zahnuntersuchungen beim Militär 358.
Separirfeilenhalter 265.
Septicämie durch Alveolarabscess 85.
Silbersalze 218, 310.
Solila 41.
Spiegelringe 264.
Stampfen von Metallplatten auf d. Gypsmodell 435.
Stark, Zahnpflege im Heere 424.
Statistisches 240, 324, 326, 452.
Stellungsfehler 26.
Stereoskopischer Atlas 83.
Stickstoffoxydul 553.
Stickstoffoxydulnarkose 515.
Stickstoffoxydul-Todesfall 239.
Stirnspiegel 271.
Stomatitis mercurialis 325.
Submaringoldfüllungen 257.
Subsputane Füllungen 502.

T.

Talbot, Zähnerichten 280.
Tamponade bei Blutungen 238.
Tod nach Stickstoffoxydul 239.
Turner, Eucain 139.

U.

Ueberzahl d. Zähne 160.
Ueble Folgen der Zahnextraction 358.
Universitätsnachrichten 96, 516.
Unregelmässige Zahnstellung 348.

V.

Vajna, Papierscheiben-Declinator 76.
Verschluckte Zähne 237, 280, 323,
Verschmelzung u. Verwachsung 469, 529.
Verzahnung 365.
Vulkanisiren 277.

W.

Walkhoff, Atlas d. pathol. Histologie 130.
— Ersatz eines halben Gesichts 261.
— Röntgenstrahlen 263.

Digitized by Google

Wallisch, Ueberzähl. Zähne 160.
Wangendilatator 266.
Weisheitszahn u. Kieferklemme 87.
Welin, Wurzelbehandlung 555.
Whistlar, Ueberwiegen der Caries links 228.
Wickel, Formagen 355.
Wilson's Anästheticum 255.
Winterkrankheiten 561.
Witzel, Kieferbrüche 247.
Wolff, Mundpflege der Schuljugend 449.
Wolff, Resolution 558. [323.
Woodward, Verschluckte Zähne
Wurzelanomalien 368.
Wurzelbehandlung 555.

Y.

Younger, Alveolarpyorrhoe 510.

Z.

Zahl der Dental Colleges 240.
— der Dentisten in England 326.
— der Zahnärzte 280.
Zahnärztliche Medicinalgesetze 84.
Zahnaufnahmen mit Röntgenstrahlen 1.
Zahnbein 365.
Zahnbeinneubildungen 507.
Zahncaries im Heere 137, 358.
Zahncaries stärker links? 228.
Zahncaries u. Schmelzgewebe 239.
Zahnentwicklung 365.
Zähnerichten 29, 36, 274, 280.
Zahnfractur, ausgeheilte 509.
Zahnperle an einer Wurzelspitze227.
Zahnpflanzung 228, 510.
Zahnpflege in den europäischen Heeren 424.

Druck von August Pries in Leipzig.

Digitized by Google

Digitized by Google

Digitized by Google

DATE DUE SLIP

UNIVERSITY OF CALIFORNIA MEDICAL SCHOOL LIBRARY

THIS BOOK IS DUE ON THE LAST DATE
STAMPED BELOW

2m-5,'30

Digitized by Google



Digitized by Google